

ONE-PIECE DENTAL IMPLANT UNTUK REHABILITASI RUANG KANINUS YANG SEMPIT

Fredy Mardiyantoro*, Ariyati Retno Pratiwi **

Keywords:

One-piece Dental Implant, Tooth Loss, Narrow Edentulous Space

ABSTRACT

Background: Tooth loss has serious functional, esthetic disabilities, and compromising the patients' quality of life. Dental implant treatment has become increasingly common for the management tooth loss. Different clinical situations, such as narrow edentulous space, are often encountered in which modifications have to be considered in order to achieve successful rehabilitation. One piece dental implan provided a solution for rehabilitation of narrow edentulous space. The purpose of this paper is to report a rehabilitation management of narrow edentulous space.

Case Management: A 22-year-old woman had an upper right canine #13 malposition so there was a narrow space between upper right lateral insisiv #12 and upper right first premolar #14. The spacing between upper right lateral insisivus #12 and upper right first premolar #14 was found to be about 5 mm. Radiograph was assessed for type of bone and for the presence of any pathology. A patient given an initial dental treatment such as scalling root planning and extraction of caninus #13. Following the clinical evaluation, the procedure and complication of implant therapy were explained and consent taken for proposed treatment. One piece dental implant site was anesthetized. Flaps on the buccal aspect were raised. One Piece dental implant inserted using dental implant kit. On completion of treatment, the patient's esthetics and funcions improved.

Conclusion: This study observed that one piece dental implants are suitable for rehabilitation of narrow edentulous space

PENDAHULUAN

Kehilangan gigi dapat mempengaruhi kualitas hidup seseorang. Kehilangan gigi berarti hilangnya beberapa struktur orofasial, seperti jaringan tulang, saraf, reseptor, dan otot sehingga sebagian besar fungsi orofacial berkurang.¹ Penderita yang mengalami gigi yang hilang, tidak hanya mengalami kesulitan dalam mengunyah tetapi juga dapat mengganggu psikologis penderita, terlebih dengan kehilangan gigi anterior. Gigi anterior, khususnya gigi caninus, memiliki fungsi sebagai estetik. Oleh karena itu, kehilangan gigi anterior harus segera dilakukan perawatan rehabilitasi.

Saat ini, teknologi dental implant semakin berkembang. Teknik pemasangan dental implant semakin sederhana dengan pilihan prostetik lebih luas namun dengan biaya relatif yang cukup murah. Hal ini mendorong dokter gigi untuk merekomendasikan dental implant sebagai perawatan rehabilitasi dalam menggantikan gigi yang hilang. Dental implant memberikan berbagai keunggulan dalam hal kestabilan dan kenyamanan dibandingkan gigi tiruan.²

Dental implant yang tersedia saat ini adalah two-pieces (implant dan abutmen terpisah) dan one-piece (bagian abutmen menyatu dengan implan). Desain one-piece dental implant lebih sederhana dibanding two-pieces

*Departemen Bedah Mulut Fakultas Kedokteran Gigi Universitas Brawijaya, **Departemen Biologi oral Fakultas Kedokteran Gigi Universitas Brawijaya

Korespondensi: fredymardiyantoro@gmail.com

dental implant. Bagian abutmen dan implan pada one-piece dental implant merupakan satu bagian yang utuh. Pada two-pieces dental implant, bagian abutmen dan implan terpisah menjadi dua bagian sehingga two-pieces dental implant memiliki celah mikro pada pertemuan implan dan abutmen yang dapat berpotensi menimbulkan komplikasi. Prosedur pemasangan two-pieces dental implant lebih rumit dibanding pemasangan one-piece dental implant. Two-pieces dental implant membutuhkan dua kali prosedur pembedahan. Implan dimasukkan dalam tulang dan ditutup gingival (submerged), kemudian dilakukan proses pembedahan lagi untuk memasang abutmen.³ Namun pada one-piece dental implant, implan dimasukkan kedalam tulang dengan bagian abutmen berada di atas gingival (non submerged) dan tidak dilakukan proses pembedahan kembali. Oleh karena itu, saat ini one-piece dental implant menjadi populer dan banyak dipilih sebagai pilihan utama dalam rehabilitasi gigi yang hilang.

Dalam teori konvensional, penggunaan ukuran standar atau lebar diameter implan merupakan hal yang penting untuk memastikan kontak tulang dengan implan. Ruang antara implan dan gigi yang berdekatan minimal sebesar 1,25 mm dengan rincian ruang untuk ligamen periodontal sebesar 0,25 mm dan tulang sebesar 1 mm. Ruang tersebut dimanfaatkan untuk suplai darah agar terjadi proses osseointegrasi implan. One-piece dental implant merupakan pilihan alternatif perawatan pada ruang mesiodistal antara dua gigi berdekatan yang sempit (<6mm). Hal ini dikarenakan jarak ruang mesiodistal yang dibutuhkan untuk insersi implan konvensional yang memiliki diameter terkecil sebesar 3,75mm. One-piece dental implant dapat digunakan untuk mengganti gigi dengan diameter servikal gigi yang kecil dan dalam

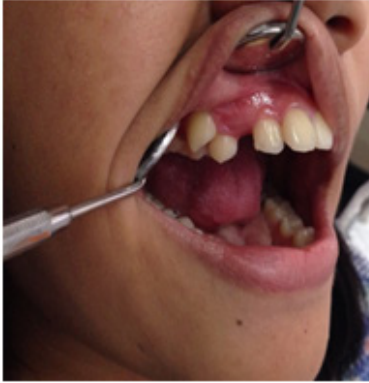kasus-kasus tulang intraradikuler yang sudah berkurang.⁴

Prosedur pembedahan dalam proses pemasangan implan meliputi pembedahan dengan atau tanpa flap. Pembedahan tanpa flap akan mencegah terpisahnya periosteum dari jaringan lunak sehingga dapat menjaga suplai darah pada marginal tulang. Hal tersebut akan menurunkan resiko terjadinya resorpsi tulang. Prosedur pembedahan tanpa flap memiliki keunggulan diantaranya penurunan resiko perdarahan pasca bedah, meningkatkan kenyamanan pasien, waktu pembedahan yang singkat serta waktu penyembuhan luka yang lebih cepat. Dalam proses pemasangan implan, teknik bedah tanpa flap dapat dilakukan selama morfologi tulang bagus dan tidak diperlukan koreksi jaringan keras maupun lunak.⁵

One-piece dental implant memiliki diameter yang lebih kecil (3,3 mm) dan memungkinkan pemasangan langsung mahkota sementara. Implan ini hanya membutuhkan pengeburan tulang sebesar sepertiga sampai setengah dari total panjang implan, yang akan terikat kuat dengan tulang sehingga terbentuknya osseointegrasi yang lebih cepat. Beberapa keuntungan dalam penggunaan one-piece dental implant adalah sedikit perdarahan, mengurangi rasa ketidaknyamanan pasca operasi, memperpendek waktu penyembuhan, penempatan ke ruang edentulous yang sempit, dan dapat dilakukan pemasangan mahkota sementara secara langsung.⁶

KASUS

Penderita wanita usia 22 tahun, datang ke Poli Gigi Balai Kesehatan Lanal Malang dengan keluhan gigi caninus kanan rahang atas #13 yang tumbuh tidak pada tempatnya sehingga terdapat ruang kosong diantara

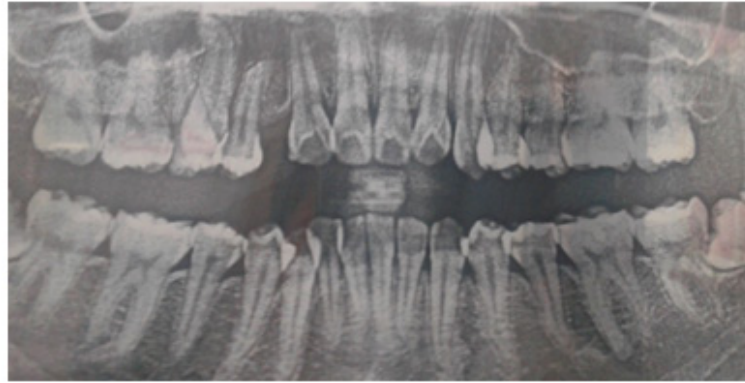


Gambar 1. Kondisi Intraoral

gigi insisif kedua kanan rahang atas #12 dan premolar pertama kanan rahang atas #14. Pada pemeriksaan intraoral, terdapat edentulous ridge antara gigi #12 dan #14 dengan lebar ruang edentulous 5 mm. Gigi caninus kanan rahang atas #13 erupsi pada bagian bukal antara gigi #14 dan #15. Kesehatan umum pasien baik dan tidak ada riwayat medis. Pada pemeriksaan radiografi panoramik didapat gambaran akar gigi #13 yang bengkok dan gigi #38, #48 yang tidak erupsi sempurna. Pemeriksaan jaringan lunak, tekstur, konsistensi dan ketebalan gingiva tidak terdapat kelainan, dengan pola oklusi Klas I Angle.

TATALAKSANA KASUS

Pada pertemuan pertama dilakukan perawatan pendahuluan berupa scaling root planning yang dilanjutkan penjelasan kepada penderita mengenai alternatif perawatan yang akan dilakukan. Untuk mengisi ruang kosong antara gigi #12 dan #14 dipilih perawatan dental implant untuk menggantikan gigi #13. Jarak antara distal gigi #12 dan mesial gigi #14 sebesar 5 mm. Hal ini merupakan jarak yang sempit. Apabila diukur mempertimbangkan ukuran ruang edentulous yang sempit maka



Gambar 2. Gambaran Foto Panoramik

rencana jenis implan yang akan digunakan adalah implan jenis one-piece yang memiliki diameter kecil sehingga sesuai dengan kondisi ruang edentulous yang ada.

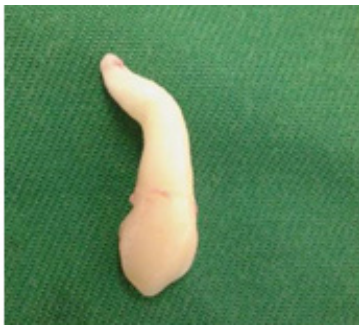Pada pertemuan kedua dilakukan ekstraksi gigi #13 yang malposisi. Proses pencabutan dilakukan dengan disertai pembuatan flap untuk menutup defek yang muncul post ekstraksi. Untuk memulai proses tindakan, diawali dengan aseptis daerah kerja ekstra oral dengan menggunakan povidone iodine 70% dan intraoral dengan povidone iodine 10%. Selanjutnya pengulasan anestesi topikal pada daerah mucogingival junction yang kemudian dilakukan anestesi lokal dengan syringe. Pembuatan flap dilakukan dengan menggunakan scalpel no 15 dan resparatorium sehingga tulang bukal di atas gigi #14 dan #15 terbuka. Gigi #13 dilakukan ekstraksi. Pemberian bone graft sebanyak 2 gram dimasukkan pada socket bekas pencabutan untuk menghindari munculnya defek post ekstraksi yang kemudian ditutup kembali dengan flap lalu dijahit untuk fixasi flap.

Tahap selanjutnya adalah tindakan operatif pemasangan implan. Implan yang digunakan adalah implan yang memiliki diameter 3mm dengan panjang 10mm. Insersi implan dilakukan dengan anestesi lokal. Panduan

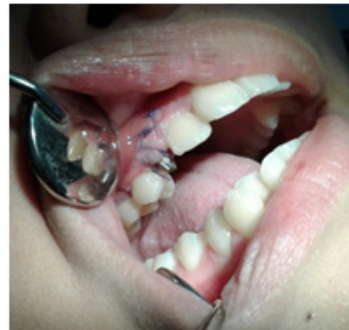berupa surgical template diposisikan dan kemudian dilakukan drilling sampai dengan ukuran yang dibutuhkan. Surgical template dilepas kemudian dilakukan insersi one-piece dental implant hingga kedalaman yang diinginkan tercapai. Nilai torsi yang digunakan pada 30-35 NN/cm. Flap dilakukan penjahitan yang terputus sekitar leher implan.

Pasien diberikan antibiotik dan analgesik selama lima hari dan diinstruksikan menggunakan obat kumur clorhexidine 0,12%. Pada hari ke-7 setelah insersi implan, dilakukan pengangkatan jahitan yang kemudian

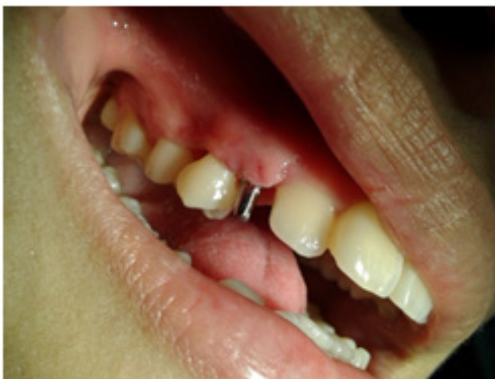dilakukan persiapan abutmen dan pembuatan mahkota sementara dari akrilik. Pencetakan gigi dilakukan dengan menggunakan bahan elastomer. Pada hari ke-30 setelah proses pemasangan implan, tampak penyembuhan jaringan lunak. Mahkota sementara dilepas dan dilakukan persiapan abutmen untuk pembuatan mahkota tetap. Pasien dicetak kembali dengan bahan cetak berbasis silikon (polisiloksan). Mahkota tetap yang dipilih adalah mahkota tetap berbahan porcelain fuse to metal. Mahkota tetap diinsersi dengan menggunakan glass ionomer cement



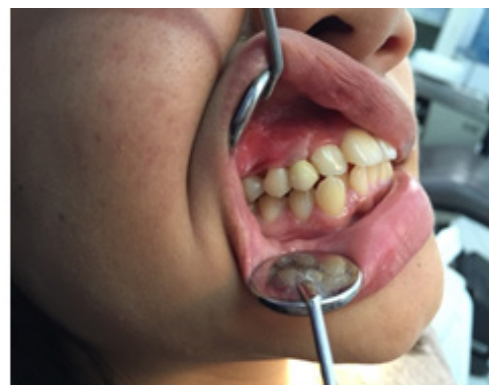Gambar 3. Gigi #13 yang sudah diekstraksi



Gambar 4. Insersi One-piece dental implant



Gambar 5. Satu minggu setelah insersi implan



Gambar 6. Insersi Mahkota #13

DISKUSI

Dalam studi ini, dilaporkan bahwa seorang pasien dilakukan perawatan penutupan ruang edentulous yang sempit dikarenakan hilangnya gigi caninus kanan rahang atas #13 dengan menggunakan one-piece dental implant. Pemeriksaan klinis yang baik didapatkan berdasarkan tidak adanya resorpsi tulang atau infeksi penolakan tubuh pasca tindakan pemasangan one piece dental implant.

Pilihan manajemen rehabilitasi dalam kasus ini telah disampaikan kepada penderita mengenai alternatif perawatan dari kondisi yang dialaminya, meliputi pilihan untuk dilakukan perawatan ortodonsi guna mengembalikan gigi #13 yang malposisi kepada posisi yang benar, penggantian gigi dengan gigi tiruan jembatan, dan dental implant. Berdasarkan pertimbangan kendala keterbatasan waktu dan prognosa, pasien memilih perawatan rehabilitasi menggunakan implan gigi yang menggantikan gigi #13 untuk mendapat sisi estetika yang lebih baik. Manajemen ruang edentulous pada pasien dengan gigi yang hilang diperlukan perencanaan yang cermat dengan pendekatan multidisiplin. Keberhasilan implan tergantung pada keberadaan dimensi jaringan yang cukup dan pada stabilitas primer yang dicapai.⁷

Dental implant telah menjadi pilihan yang populer untuk menggantikan gigi yang hilang. Pada kasus ini, ruang edentulous untuk gigi caninus sempit sehingga tidak memungkinkan menggunakan dental implant secara konvensional yang memiliki diameter dan struktur yang besar. Gigi caninus selain berfungsi sebagai alat pengunyah, caninus juga memberi nilai estetika. Kasus edentulous yang sempit, tidak dimungkinkan untuk mendapatkan gigi pengganti dengan beban kunyah yang

besar. Berdasarkan kondisi tersebut, one-piece dental implant cocok digunakan sebagai perawatan rehabilitasi pada ruang edentulous yang sempit. Keuntungan dari penggunaan one-piece dental implant antara lain memiliki estetika dan fungsi rehabilitasi yang lebih baik, waktu prosedur kerja yang lebih pendek, penggunaan armamentarium yang minimal, kerusakan pada jaringan sekitar yang minimal, biaya yang murah, dan dapat digunakan di ruang edentulous yang sempit.^{8,9} Dengan menggunakan teknik dengan bur yang kecil, kerusakan jaringan sekitar dapat dicegah dan terjadi rehabilitasi estetik secepat mungkin. One-piece dental implant telah terbukti memiliki keunggulan yang lebih baik.

One-piece dental implant juga memiliki beberapa kekurangan. Tipe abutmen pada one-piece dental implant tidak dapat diganti sehingga dapat menimbulkan masalah estetik pada anterior gingiva yang tipis. Pada one-piece dental implant tidak dapat menyesuaikan sudut abutment sehingga diperlukan koreksi alveolar ridge dan pemberian bone graft.^{7,11} Koreksi mukogingiva pada tindakan one piece dental implant dilakukan secara langsung pada saat pemasangan implant seperti dengan apically-repositioned flap. Proses pemasangan one-piece dental implant lebih sederhana sehingga tidak membutuhkan waktu healing abutment dan masa pembentukan emergence profile. Setelah tiga bulan insersi one-piece dental implant, dapat segera dilakukan pencetakan dan dibuatkan crown. Pencetakan ini hanya dapat dilakukan dengan metode close tray.^{12,13}

Dalam proses pembedahan, one-piece dental implant yang telah dimasukkan ke dalam tulang akan terjadi proses osseointegrasi. Osseointegrasi adalah hubungan struktur dan fungsi secara langsung antara tulang dan permukaan one-piece dental implant

yang menerima beban. Tanda kegagalan osseointegrasi dapat ditemukan secara klinis dan radiografik. Dalam kasus ini, terjadi osseointegrasi yang baik ditandai dengan one-piece dental implant dapat berfungsi dengan baik tanpa terjadi adanya mobilitas dan tidak ditemukannya jaringan ikat lunak dan ligamen periodontal antara tulang dan permukaan one-piece dental implant. Secara klinis, pasien juga tidak ditemukan bleeding on probing, loss of gingival attachment, gingivitis, dan kegoyangan. Pasien diinstruksikan menggunakan obat kumur clorhexidine 0,12%. Clorhexidine efektif menghambat *Porphyromonas gingivalis* yang merupakan salah satu bakteri yang ditemukan dalam proses kegagalan implan.¹⁴

Teknik pembedahan invasif yang minimal dimungkinkan tidak menyebabkan terjadinya infeksi setelah pemasangan one-piece dental implant. Dalam kasus ini juga tidak terjadi respon penolakan tubuh pasien terhadap one-piece dental implant. Tingkat stabilitas one-piece dental implant dengan hasil estetik yang baik serta penyembuhan jaringan lunak yang baik, menunjukkan bahwa one-piece dental implant merupakan pilihan perawatan yang sesuai.

KESIMPULAN

One-piece dental implant sangat cocok digunakan untuk menutup ruang edentulous yang sempit, yang juga memiliki beban kunyah minimal namun memiliki kebutuhan estetik yang maksimal.

DAFTAR PUSTAKA

1. Bortoluzzi MC, Manfro R. Comparative study of immediately inserted dental implants in sinus lift: 24 months of follow-up. *Annals Maxillofacial Surgery*. 2014; 4(1); 30-33.
2. Elias CN. Factors affecting the success of dental implants, *Implant dentistry-a rapidly evolving practice*. 1st ed. Brazil: Rio de Janeiro; 2011. p. 319-60.
3. Zamani S. One-piece and two-piece implants demonstrate comparable stress levels in bone: preliminary results of an fea study. *Zimmer Dental Inc*. 2008; 1-2.
4. Davarpanah M, Martinez H, Tecucianu JF, Celletti R, Lazzara R. Small-diameter implants: Indications and contraindications. *J Esthet Dent* 2000;12:186-94.
5. Wright S and Drysdale C. *A Dentist's guide to implantology*. London: Assoc of Dent Implantol; 2012; 4-39
6. Balkin BE, Steflik DE, Naval F. Mini dental implant insertion with the auto-advance Technique for ongoing Applications. *J Oral Implant* 2001;27:32-7
7. Donati M, La Scala V, Billi M, Di Dino B, Torrisi P, Berglundh T. Immediate functional loading of implants in single tooth replacement: A prospective clinical multicenter study. *Clin Oral Implants Res*. 2008;19:740-8.
8. Fugazzotto PA. Shorter implants in clinical practice: Rationale and treatment results. *Int J Oral Maxillofac Implants*. 2008;23:487-96.
9. Amr Zahran. Clinical evaluation of OsteoCare™ Midi one-piece implants for immediate loading *Implant dentistry today* September. 2008;2:26-31.
10. Siepenkothen T. Clinical performance and radiographic evaluation of a novel single piece implant in a private practice. *Int J Oral Maxillofac Implants*. 2007;97(Suppl):S69-78.
11. Engquist B, Åstrand P, Anzén B, Enquist E, Feldmann H, Karlsson U, Nord PG, Sahiholm S, Svardstrom P. Simplified methods of implant treatment in the edentulous lower jaw: a 3-year follow-up report of a controlled prospective study of one-stage versus two-stage surgery and early loading. *Clin Impl Dent and Rel Res*. 2005; 7(2): 95-104.
12. Brian J, Jackson. Small diameter implants. specific indications and considerations for the posterior mandible: A Case Report. *J Oral Implantol*. 2011; 37: 164.
13. Asbjorn J, Jon O, Tore R. Quality of dentalimplant. *Int J Prosth*. 2004; 17(6): 607-41.
14. Pye AD, Lockhart DEA, Dawson MP, Murray CA, Smith AJ. A review of dental implans and infection. *J hosp Inf* 2009; 72, 104-110