



## LECTURA CRÍTICA DE ARTÍCULOS

**Traqueostomía percutánea guiada con ecografía frente a técnica clásica: ensayo clínico aleatorizado**

**Artículo original:** Traditional landmark versus ultrasound guided tracheal puncture during percutaneous dilatational tracheostomy in adult intensive care patients: a randomised controlled trial. Rudas M, Seppelt I, Herkes R, Hislop R, Rajbhandari D. Crit Care 2014; 18:514. ([PubMed](#))

Acosta Martínez J, López-Herrera Rodríguez, Guerrero Domínguez R.

Hospital Universitario Virgen del Rocío. Sevilla

**Resumen**

Los pacientes que son asistidos con ventilación mecánica en las unidades de cuidados críticos (UCC) son sometidos con relativa frecuencia a traqueostomías percutáneas (en adelante, TP), que en estudios anteriores se ha mostrado superior al acceso quirúrgico.

Aunque las tasas de complicaciones derivadas de la TP son bajas, aún hay constancia de efectos adversos derivados de la técnica, incluso la muerte.

Trabajos recientes han mostrado beneficios del uso de la ecografía antes o durante la realización de la TP en las UCC, pero hasta el presente estudio no se habían realizado ensayos clínicos aleatorizados al respecto.

Pretende establecer la utilidad de la ecografía para mejorar la eficacia y seguridad de la TP. Para ello realiza mediciones en el grado de precisión de la punción (desviación menor de 30° desde la línea media y realizada entre el primer y cuarto anillos traqueales). Una segunda medida de eficacia fue la tasa de consecución de la TP en el primer intento.

**Introducción**

Los pacientes que son asistidos con ventilación mecánica en las unidades de cuidados críticos (UCC) son sometidos con relativa frecuencia a traqueostomías percutáneas (en adelante, TP), que en estudios anteriores se ha mostrado superior al acceso quirúrgico (1).

Aunque las tasas de complicaciones derivadas de la TP son bajas, aún hay constancia de efectos adversos derivados de la técnica, incluso la muerte (2, 3).

Trabajos recientes han mostrado beneficios del uso de la ecografía antes o durante la realización de la TP en las UCC (4, 5), pero hasta el presente

estudio no se habían realizado ensayos clínicos aleatorizados al respecto.

**Resumen**Objetivos

Pretende establecer la utilidad de la ecografía para mejorar la eficacia y seguridad de la TP. Para ello realiza mediciones en el grado de precisión de la punción (desviación menor de 30° desde la línea media y realizada entre el primer y cuarto anillos traqueales). Una segunda medida de eficacia fue la tasa de consecución de la TP en el primer intento.

También se analizaron las tasas de complicaciones derivadas de la técnica en ambos grupos.

## Métodos

### *Diseño del estudio*

Ensayo clínico aleatorizado llevado a cabo en dos centros de Sydney, Australia. En cuanto al cegamiento, se consideran cegados tanto al paciente como a dos asesores ajenos a la realización de la técnica que evalúan los resultados de la TP a través de imágenes grabadas con fibrobroncoscopia.

Dada la ausencia de datos procedentes de estudios anteriores, se calculó una población necesaria de 50 pacientes en base a una estimación de una desviación de la punción en las TP de 25° para el grupo control ( $\pm 15^\circ$  de desviación estándar) y de 15° para el grupo guiado con ecografía ( $\pm 10^\circ$  de desviación estándar).

### *Participantes*

Los criterios de inclusión era edad adulta ( $> 18$  años) y necesidad de realización de TP. Como criterio de exclusión figura el embarazo.

Aleatorización en una de las dos ramas del estudio mediante un algoritmo informático dirigido por un médico no relacionado con el estudio.

### *Intervenciones*

Todos los pacientes fueron sometidos a TP mediante el uso del mismo sistema (Ciaglia Blue Rhino®), siguiendo las recomendaciones estándar. En el grupo intervención (US) se realizó una ecografía a tiempo real con una sonda lineal de 5 Hz. guiada con la colocación de la sonda transversalmente al cuello, la punción se realizó fuera de plano, según se ha descrito en trabajos

anteriores (3). En el grupo control se dibujaron las referencias anatómicas clásicas.

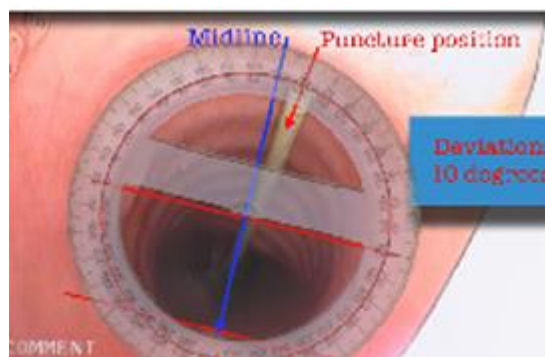
Tras avanzar la guía metálica se realizó una broncoscopia para comprobar su correcta ubicación intraluminal y para el posterior análisis de la posición de punción.

### *Recolección de datos*

Ambos grupos son similares en cuanto a variables demográficas y a los indicadores de enfermedad. Se recogieron los datos referentes a la realización de la técnica o a sus complicaciones inmediatas, radiografía de tórax tras la TP, eventos adversos, tiempo hasta desconexión de la ventilación mecánica, estancia en UCC y tiempo hasta decanulación. El seguimiento de los pacientes fue realizado hasta la decanulación o 90 días tras la TP (Tabla 1).

### *Análisis de los datos*

Se definió la línea media anterior de la tráquea alineando el semicírculo de un transportador geométrico con la curvatura anterior de la luz traqueal y el eje transversal con la pared posterior (Figura 1). También se determinó la posición cráneo-caudal basándose en imágenes de la broncoscopia.



Análisis estadístico con el programa Prisma para Mac OS X V6.0, la desviación desde la línea media fue establecida con un test T no pareado y mediante chi-cuadrado (estableciéndola como variable dicotómica;  $> 30^\circ$  punción inapropiada y  $< 30^\circ$  punción

apropiada). La ubicación en el plano cráneo-caudal y el número de intentos también fueron analizados mediante el test de chi-cuadrado.

## Resultados

En cuanto a la desviación de la punción respecto a la línea media, en el grupo control se apreciaron unos  $35^\circ$  ( $\pm 5^\circ$  DS), mientras que en el grupo US fue de  $15^\circ$  ( $\pm 3^\circ$  DS), una diferencia estadísticamente significativa ( $p=0,001$ ).

Las punciones definidas como apropiadas ( $<30^\circ$  desviación y entre el primer y cuarto anillos traqueales) fueron el 50% en el grupo control y el 87% en el grupo US (riesgo relativo 1,74,  $p=0,006$ ).

Mejor tasa de punciones exitosas en el primer intento en el grupo US (87% vs. 58%, sin ser diferencias estadísticamente significativas,  $p=0,24$ ).

No se apreciaron diferencias entre ambos grupos en lo que respecta a la posición cráneo-caudal de la punción o a la tasa de complicaciones.

Complicaciones			
Intraprocedimiento [nº (%)]	Grupo control (n=24)	Grupo US (n=23)	Valor p
Pacientes con complicaciones	9 (37)	5 (22)	0,237
Pacientes con complicaciones excluyendo sangrado menor	2 (8)	2 (9)	0,965
Sangrado menor (no actuación)	7 (29)	3 (13)	0,177
Sangrado que requiere actuación	2 (8)	0 (0)	0,157
Neumotórax	0 (0)	0 (0)	1
Lesión traqueal	0 (0)	0 (0)	1
Lesión esofágica	0 (0)	0 (0)	1
Localización paratraqueal	1 (4)	0 (0)	0,322
Inestabilidad hemodinámica	1 (4)	0 (0)	0,322
Desaturación	1 (4)	1 (4)	0,975
Rotura del neumotaponamiento del TET	0 (0)	1 (4)	0,302
A medio plazo			
	Grupo control (n=24)	Grupo US (n=24)	Valor p
Decanulación accidental	0 (0)	1 (4)	0,322
Úlcera por decúbito	0 (0)	1 (4)	0,322
Sangrado	0 (0)	0 (0)	1
Infección de tejidos blandos	0 (0)	0 (0)	1
Seguimiento			
	Grupo control (n=24)	Grupo US (n=24)	Valor p
Días hasta el destete	9	8	0,448
Días hasta decanulación	19	24	0,819
Tiempo de estancia en UCC	23	22	0,556

Tabla 1. Complicaciones

## Conclusiones

Con el presente trabajo podemos concluir que **la TP guiada con ecografía ha mostrado una mayor tasa de precisión en la punción, así como de consecuciones en el primer intento.**

Los datos actuales apoyan a un uso rutinario de la ecografía en tiempo real para guiar la punción en la traqueostomía percutánea.

## Comentario

La sonoanatomía del cuello y la TP guiada con US fueron descritas en la década de los 90. Como todo proceso invasivo es susceptible de presentar complicaciones, que pueden llegar a ser potencialmente graves como la muerte, por lo que el desarrollo de un método que pueda aumentar la seguridad de la técnica siempre será bien recibido.

Las teóricas ventajas de la ecografía pre-procedimiento incluyen la identificación de estructuras vasculares aberrantes y la apropiada selección del espacio en el que realizar la punción. Durante el procedimiento la ecografía puede, además, servir como guía en tiempo real.

La disminución de las complicaciones tempranas y tardías tras la TP es un beneficio potencial del uso de la ecografía, ya que puede disminuir la tasa de punciones laterales, sangrado por punción vascular inadvertida, estenosis traqueales u obstrucciones de la cánula traqueal (6-8).

Como **limitaciones** del presente trabajo podemos resaltar:

- Realización de una técnica operador-dependiente. Mayor experiencia en la técnica clásica.
- Reporte de las complicaciones y de intentos de punción realizado por el propio operador, con la subjetividad que ello conlleva.- En dos pacientes fue imposible identificar la zona cráneo-caudal de punción (traqueitis).
- Diferencia no significativas (pero llamativas) entre ambos grupos en

cuanto a peso e IMC de los pacientes (87,8 Kg, IMC 30,3 en grupo control frente a 75,2 Kg., IMC 26,1 en grupo US).

**Aspectos a destacar** favorablemente del estudio:

- Diseño muy meticuloso, prospectivo y aleatorizado.
- Cegamiento de los evaluadores de la ubicación de la punción.
- Criterios de exclusión muy ligeros, por lo que los pacientes elegibles fueron la mayoría.
- Operadores con amplia experiencia en la realización de TP.
- Objetivos claramente identificados.

### **Bibliografía**

1.- Delaney A, Bagshaw SM, Nalos M. Percutaneous dilatational tracheostomy versus surgical tracheostomy in critically ill patients: a systematic review and meta-analysis. Crit Care 2006; 10:R55. ([PubMed](#))

2.- Simon M, Metschke M, Braune SA, PüsChel K, Kluge S. Death alter percutaneous dilatational tracheostomy: a systematic review and análisis of risk factors. Crit Care 2013, 17:R258. ([PubMed](#))

3.- Rudas M. The role of ultrasound in percutaneous dilatational tracheostomy. Aust J Ultrasound Med 2012; 15:143-148.

4.- Chacko J, Nikahat J, Gagan B, Umesh K, Ramanathan M. Real-time ultrasound guided percutaneous dilatational tracheostomy in adult

patients: a systematic review. Crit Care Resusc 2012;14:297-301.

5.- Dennis BM, Eckert MJ, Gunter OL, Morris JA Jr, May AK. Safety of bedside percutaneous tracheostomy in the critically ill: evaluation of more than 3000 procedures. J Am Coll Surg 2013;216:857-858. ([PubMed](#))

6.- Kollig E, Heydenreich U, Roetman B, Hopf F, Muhr G. Ultrasound and bronchoscopic controlled percutaneous tracheostomy on trauma ICU. Injury 2000; 31:663-668. ([PubMed](#))

7.- Sarper A, Ayten A, Eser I, Ozbudak O, Demircan A. Tracheal stenosis after tracheostomy or intubation: review with special regard to cause and management. Tex Heart Inst J 2005; 32: 154-158. ([PubMed](#))

8.- Elliot DSJ, Baker PA, Scott MR, Birch CW, Thompson JMD. Accuracy of surface landmark identification for cánula cricothyroidotomy. Anaesthesia 2010; 65:889-894. ([PubMed](#))

---

#### **Correspondencia al autor**

Jesús Acosta Martínez  
[acostamartinez.jesus@gmail.com](mailto:acostamartinez.jesus@gmail.com)  
FEA Anestesiología, Reanimación y terapéutica del dolor  
Hospital Universitario Virgen del Rocío. Sevilla

Daniel López-Herrera Rodríguez  
[dalohero@gmail.com](mailto:dalohero@gmail.com)  
FEA Anestesiología, Reanimación y terapéutica del dolor  
Hospital Universitario Virgen del Rocío. Sevilla

Rosana Guerrero Domínguez  
[rosanabixi7@hotmail.com](mailto:rosanabixi7@hotmail.com)  
FEA Anestesiología, Reanimación y terapéutica del dolor  
Hospital Universitario Virgen del Rocío. Sevilla

[Publicado en AnestesiaR el 3 de diciembre de 2014](#)

