

Порушення експресії конститутивних ізоформ синтази монооксиду азоту як патогенетичний фактор формування ускладнень після екстракції зуба на тлі експериментального цукрового діабету

К. С. Ганчев, А. В. Абрамов

Запорізький державний медичний університет, Україна

Ключові слова: конститутивні ізоформи NOS, постекстракційні ускладнення, експериментальний цукровий діабет, щури.

Патологія. – 2018. – Т. 15, № 2(43). – С. 148–153

DOI:
10.14739/2310-1237.2018.2.141407

E-mail:
Abramov@zsmu.pp.ua

Роль конститутивних ізоформ NOS ендотеліальної та нейрональної в патогенезі формування ускладнень і порушення репаративних механізмів у пародонті після екстракції зуба на фоні цукрового діабету майже не визначена.

Мета роботи – встановити особливості змін показників експресії ізоформ синтази монооксиду азоту нейрональної та ендотеліальної у тканинах пародонта щурів з експериментальним стрептозотоциновим діабетом у різні періоди (1, 7 і 14 доба) після екстракції першого нижнього моляра.

Матеріали та методи. Імуногістохімічне дослідження показників експресії ендотеліальної та нейрональної NOS (вміст, концентрація та питома площа розподілу імунореактивного матеріалу) у тканинах пародонта виконали у 120 щурів-самців лінії Wistar віком 8–10 місяців, яких поділили на 8 груп по 15 тварин.

Результати. У щурів з експериментальним цукровим діабетом (ЕЦД) без екстракції зуба в пародонті вміст і концентрація обох конститутивних ізоформ характеризувалися значно нижчими значеннями порівняно з показниками контролю. Екстракція зуба щурам з ЕЦД на 1 добу призвела до суттєвого підвищення всіх показників експресії обох ізоформ порівняно з показниками щурів з ЕЦД без екстракції зуба. На 7 добу вміст і питома площа nNOS зросли на 24,3 % та 14,2 % відповідно, а концентрація зменшилася на 58,3 %. Показники експресії eNOS вірогідно не відрізнялися від значень щурів на 1 добу після екстракційного періоду. 14 доба після екстракції зуба в щурів з ЕГД характеризувалися суттєвим зменшенням усіх досліджуваних показників експресії конститутивних NOS, навіть більше, концентрація й питома площа розподілу nNOS, а також вміст, концентрація та площа eNOS стали значно меншими, ніж у групі контролю.

Висновки. У щурів з ЕЦД у тканинах пародонта знижені вміст і концентрація конститутивних ізоформ NOS. Екстракція зуба на тлі ЕЦД призвела до помірного збільшення показників вмісту та концентрації nNOS та eNOS від 1 до 7 доби. На 14 добу після екстракційного періоду визначили нижчі показники експресії обох ізоформ, ніж у групі контролю, що свідчить про низький вміст ендотеліальної та нейрональної ізоформ у пародонті щурів з ЕЦД та, ймовірно, відіграє важливу роль у патогенезі формування віддалених ускладнень після хірургічних втручань із порушенням процесів репарації.

Ключевые слова: конститутивные изоформы NOS, постэкстракционные осложнения, экспериментальный сахарный диабет, крысы.

Патология. – 2018. – Т. 15, № 2(43). – С. 148–153

Нарушение экспрессии конститутивных изоформ синтазы монооксида азота как патогенетический фактор формирования осложнений после экстракции зуба на фоне экспериментального сахарного диабета

К. С. Ганчев, А. В. Абрамов

Роль конститутивных изоформ NOS эндотелиальной и нейрональной в патогенезе формирования осложнений и нарушения репаративных механизмов в пародонте после экстракции зуба на фоне сахарного диабета почти не изучена.

Цель работы – установить особенности изменений показателей экспрессии изоформ синтазы оксида азота нейрональной и эндотелиальной в тканях пародонта крыс с экспериментальным стрептозотоциновым диабетом в разные периоды (1, 7 и 14 сутки) после экстракции первого нижнего моляра.

Материалы и методы. Иммуногистохимическое исследование показателей экспрессии эндотелиальной и нейрональной NOS (содержания, концентрации и удельной площади распределения иммунореактивного материала) в тканях пародонта проведено у 120 крыс-самцов линии Wistar в возрасте 8–10 месяцев, разделенных на 8 групп по 15 животных.

Результаты. У крыс с экспериментальным сахарным диабетом (ЭСД) без экстракции зуба в пародонте содержание и концентрация обоих конститутивных изоформ характеризовались более низкими значениями по сравнению с показателями контроля. Экстракция зуба крысам с ЭСД на 1 сутки привела к существенному повышению всех показателей экспрессии обоих изоформ по сравнению с показателями крыс с ЭСД без экстракции зуба. На 7 сутки содержание и удельная площадь nNOS продолжили расти на 24,3 % и 14,2 % соответственно, а концентрация уменьшилась на 58,3 %. Показатели экспрессии eNOS достоверно не отличались от значений крыс на 1 сутки после экстракционного периода. 14 сутки после экстракции зуба у крыс с ЭСД характеризовались существенным уменьшением всех исследуемых показателей экспрессии конститутивных NOS, более того, концентрация и удельная площадь распределения nNOS, а также содержание, концентрация и площадь eNOS стали значительно меньше, чем в группе контроля.

Выводы. У крыс с ЭСД в тканях пародонта содержание и концентрация конститутивных изоформ NOS снижены. Экстракция зуба на фоне ЭСД привела к умеренному увеличению показателей содержания и концентрации nNOS и eNOS с 1 по 7 сутки. На 14 сутки после экстракционного периода установили более низкие показатели экспрессии обоих изоформ, чем в группе контроля, что свидетельствует о низком содержании эндотелиальной и нейрональной изоформ в пародонте крыс с ЭСД и, вероятно, играет важную роль в патогенезе формирования отдаленных осложнений после хирургических вмешательств с нарушением процессов репарации.

Disturbance of nitric oxide synthase constitutive isoforms expression as a pathogenetic factor of complications development after tooth extraction in experimental diabetes mellitus

K. S. Hanchev, A. V. Abramov

The role of constitutive NOS isoforms (endothelial and neuronal) in pathogenesis of complications development and repair processes disturbances in periodontium after tooth extraction in experimental diabetes mellitus is not studied completely.

The aim of work – to find out the features of constitutive NOS isoforms (endothelial and neuronal) indices alterations in periodontal tissue of rats with experimental streptozotocin-induced diabetes mellitus on different terms (1st, 7th and 14th day) after mandibular 1st molar extraction.

Materials and methods. Immunohistochemical study of endothelial and neuronal NOS isoforms expression indices (content, concentration, area of immunoreactive material distribution) in periodontium tissue was conducted on 120 male rats 8–10 months-old (8 experimental groups).

Results. In rats with experimental diabetes mellitus (EDM) without tooth extraction content and concentration of both constitutive NOS isoforms in periodontium were lower than in control group of animals. The extraction of tooth in rats with EDM resulted in significant increase of all indices of both isoforms expression in comparison with EDM rats without tooth extraction. On the 7th day after tooth extraction nNOS content and area of distribution was also increased by 24.3 % and 14.2 % respectively, and concentration decreased by 58.3 %. Indices of eNOS were not reliably changed in comparison with the 1st day after tooth extraction. On the 14th day after tooth extraction in rats with EDM, a significant decrease in all the indices of expression of constitutive NOS was observed, moreover, the concentration and area of nNOS distribution and the content, concentration and area of eNOS become significantly lower than in the corresponding control group.

Conclusions. In rats with EDM in periodontal tissues the content and concentration of NOS constitutive isoforms are reduced. Extraction of the tooth in the animal with EDM leads to a moderate increase in the content and concentration of nNOS and eNOS from the 1st to the 7th day. On the 14th day after the extraction, the expression indices of both isoforms decrease lower than in the corresponding control groups, that indicates a low content of endothelial and neuronal isoforms in the periodontium of rats with EDM and probably plays an important role in the pathogenesis of long-term complications development after surgery along with violation of repair processes.

Key words:

nitric oxide synthase, tooth extraction complications, experimental diabetes mellitus, rats.

Pathologia

2018; 15 (2), 148–153

Нині в жодного лікаря-стоматолога не виникає сумніву, що порушення обмінних процесів при цукровому діабеті (ЦД) призводять до різноманітних змін у зубощелепній системі. Так, встановлено, що у 95 % хворих на ЦД визначають ксеростомію, у 100 % – зубні відкладення та наліт через високу концентрацію глюкози в ротовій рідині, у 5,7 % – запально-деструктивні захворювання пародонта, у 26 % – кровоточивість ясен [1,2]. Різноманітність стоматологічних проблем та ускладнень у хворих на ЦД пов'язана з тим, що саме діабет формує всі складові етіології та патогенезу захворювань пародонта: порушення кровообігу та метаболізму тканин, підтримання бактеріальної інвазії, зниження захисних властивостей організму та тканин пародонтального комплексу [1,2].

Патогенез пошкоджень і судинних ускладнень при ЦД пов'язують із дисфункцією ендотелію та порушенням регуляції судинного тону. Особливу зацікавленість у цьому аспекті викликає оксид азоту (NO) – вільний радикал, що чинить різноспрямовані ефекти. Так, встановлена ендотеліозалежна вазодилатація, пригнічення агрегації тромбоцитів, адгезії лейкоцитів до ендотелію та проліферації гладком'язових клітин судинної стінки [3]. Доведена його роль у регуляції нейротрофічних процесів і пошкодження клітин. Цитотоксичну дію NO чинить переважно при запальних і нейродегенеративних процесах, ефект спрямований переважно на мітохондрії клітин, які не мають власної NOS, і тому є мішенню для NO, що надходить із цитозолу. При високих концентраціях NO пригнічує поглинання кисню та окисне фосфорилування, порушує потенціал і проникність мембран, посилює вихід із мітохондрій Ca^{2+} і проапоптотичних білків;

результат цього – дистрофічні процеси, порушення репарації та регенерації, формування множинних ускладнень [3].

Під час дослідження ролі NO в патогенезі ускладнень після стоматологічних втручань у пацієнтів із ЦД отримали суперечливі дані, що пов'язано як з різноманітними клінічними характеристиками хворих, так і з різними методичними підходами до оцінювання синтезу NO. Саме ці розбіжності та нез'ясованість ролі NO та ізоформ його ферменту при ЦД у формуванні патологічних процесів і станів у щелепно-лицевій ділянці потребують поглибленого вивчення, здійснення експериментального дослідження. Нові факти нададуть розуміння патогенетичної ролі у тканинах пародонта балансу конститутивних ізоформ NOS у розвитку загального процесу та механізмів репарації після хірургічного втручання (екстракції зуба) на тлі експериментального цукрового діабету.

Мета роботи

Встановити особливості змін показників експресії ізоформ синтази монооксиду азоту нейрональної та ендотеліальної у тканинах пародонта щурів з експериментальним стрептозотоциновим діабетом у різні періоди після екстракції першого нижнього моляра.

Матеріали і методи дослідження

Експериментальна частина дослідження виконана відповідно до національних «Спільних етичних принципів експериментів на тваринах» (Україна, 2001),

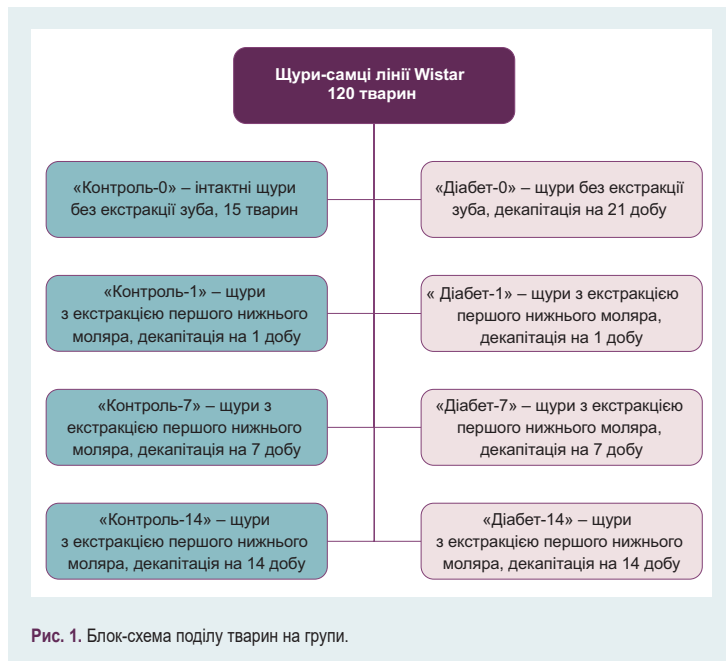


Рис. 1. Блок-схема поділу тварин на групи.

Таблиця 1. Показники експресії конститутивних ізоформ NOS у пародонті щурів експериментальних груп (M ± m)

Групи, n = 15		Вміст IPM до ізоформи, Од _т	Концентрація IPM до ізоформи, Од _т /мкм ²	Питома площа IPM до ізоформи, %
Нейрональна NOS				
Без екстракції	Контроль-0	151,40 ± 7,36	20,49 ± 1,07	45,56 ± 1,4
	Діабет-0	132,60 ± 4,32 ²	16,75 ± 0,95 ²	62,44 ± 1,17 ²
1 доба	Контроль-1	162,80 ± 8,14	17,37 ± 1,02 ¹	69,15 ± 2,01 ¹
	Діабет-1	218,80 ± 17,56 ^{2,3}	38,85 ± 2,81 ^{2,3}	65,11 ± 1,27
7 доба	Контроль-7	139,20 ± 6,21 ¹	28,33 ± 2,21 ¹	68,34 ± 1,99
	Діабет-7	272,20 ± 18,45 ^{2,3}	24,54 ± 0,95 ³	74,37 ± 1,73 ^{2,3}
14 доба	Контроль-14	168,30 ± 5,41	30,24 ± 2,14 ¹	52,41 ± 1,68 ¹
	Діабет-14	201,70 ± 16,43 ²	21,62 ± 1,78 ^{2,3}	46,89 ± 1,26 ^{2,3}
Ендотеліальна NOS				
Без екстракції	Контроль-0	214,50 ± 16,17	38,67 ± 1,97	55,34 ± 1,95
	Діабет-0	172,40 ± 12,11 ^{2,3}	20,42 ± 1,16 ^{2,3}	49,46 ± 1,07 ^{2,3}
1 доба	Контроль-1	134,20 ± 8,16 ¹	19,754 ± 0,670 ¹	78,16 ± 2,09 ¹
	Діабет-1	274,20 ± 12,46 ^{2,3}	28,65 ± 3,09 ^{2,3}	64,76 ± 1,44 ^{2,3}
7 доба	Контроль-7	272,20 ± 8,45 ¹	24,54 ± 0,95 ¹	66,37 ± 0,73 ¹
	Діабет-7	286,90 ± 14,73	27,56 ± 1,85	61,59 ± 1,21 ²
14 доба	Контроль-14	284,30 ± 7,16	31,24 ± 1,22 ¹	58,11 ± 2,05 ¹
	Діабет-14	213,90 ± 9,75 ^{2,3}	17,66 ± 1,67 ²	36,03 ± 1,19 ³

¹: вірогідна різниця показників контрольних груп (p_{ст} < 0,05) щодо відповідних показників контрольної групи з попереднім строком екстракції; ²: вірогідна різниця показників груп з ЕЦД (p_{ст} < 0,05) щодо показників контрольної групи відповідного строку екстракції; ³: вірогідна різниця показників груп з ЕЦД (p_{ст} < 0,05) щодо показників щурів з ЕЦД попереднього строку екстракції.

що узгоджуються з директивою Ради 2010/63/EU Європейського парламенту і Ради від 22 вересня 2010 р. щодо захисту тварин, яких використовують для наукових цілей (Council Directive 2010/63/EU of the European Parliament and of the Council of 22 September 2010 on the protection of animals used for scientific purposes). Протокол дослідження погоджено з локальним етичним комітетом. Експериментальні дослідження виконали на 120 щурах-самцях лінії Wistar віком 8–10 місяців, яких поділили на 8 груп по 15 тварин у кожній (рис. 1).

Експериментальний цукровий діабет (ЕЦД) мо-

делювали одноразовим введенням внутрішньочеревинно стрептозотоцину (SIGMA Chemical, США) в дозі 50 мг/кг, розчиненого у 0,5 мл 0,1 М цитратного буфера (pH 4,5) ex tempore [4]. На 21 добу ЕЦД тваринам виміряли рівень глікемії натще (глюкозооксидазним методом із використанням стандартних тест-смужок Test Strip II, глюкометр Glucocard, Японія), що становив 24,75 ± 2,14 мм/л.

Екстракцію нижнього моляра в 45 контрольних щурів і 45 щурів з ЕЦД здійснили вранці о 10:00. Напередодні ввечері о 18:00 тварин позбавляли їжі, залишали вільний доступ до води. Перед екстракцією зуба щурів наркотизували тіопенталовим наркозом (доза – 40 мг/кг) із додатковою місцевою інфільтраційною анестезією «Убістезином» («3М ESPE» AG, Germany).

На 1, 7 та 14 добу після екстракції зуба тварин виводили з експерименту під тіопенталовим наркозом (доза – 40 мг/кг) шляхом одномоментної декапітації. Об'єкт дослідження в щурів – тканини пародонта нижньої щелепи праворуч.

Після стандартної гістологічної підготовки фрагменти пародонта фіксували у парапластових блоках. На ротаційному мікротомі Microm-325 (Microm Corp., Germany) готували серійні зрізи тканин пародонта завтовшки 5 мкм. Для дослідження показників експресії конститутивних ізоформ NOS на першому етапі гістологічні зрізи поділили на 2 групи: першу групу зрізів інкубували з кролячими IgG до нейрональної NOS (nNOS) (Santa Cruz Biotechnology, USA) у розведенні 1:200; другу групу зрізів інкубували з кролячими IgG до ендотеліальної NOS (eNOS) (Santa Cruz Biotechnology, USA) у розведенні 1:200. Скельця з нанесеними первинними антитілами тримали в полімерних фіксаторах при T = +4 °C 24 години, тричі по 10 хв відмивали фосфатним буфером 0,1 М (pH 7,2). На другому етапі на скельця обох груп наносили вторинні мишачі IgG до повної молекули IgG кроля, кон'юговані з FITC (Santa Cruz Biotechnology, USA) у розведенні 1:200 і тримали при T = +37 °C 45 хв, промивали тричі по 10 хв фосфатним буфером й укладали в суміш гліцерин/фосфатний буфер (9:1).

Зрізи пародонта вивчали в ультрафіолетовому спектрі збудження 390 нм за допомогою світлофільтра 38HE з високою емісією (Carl Zeiss, Germany) на мікроскопі AxioScope (Carl Zeiss, Germany). Під час аналізу зображення в інтерактивному режимі виділяли зони зі статистично значущою флуоресценцією. Показники експресії ізоформ NOS: вміст матеріалу, імунореактивного (IPM) до неї (Од_т), концентрація IPM у 1 мкм² зрізу (Од_т/мкм²) та питома площа розподілу IPM (%). Дослідили не менше ніж 60 полів зору з кожної серії.

Усі статистичні обчислення виконали в табличному процесорі Microsoft Excel 2016 (Microsoft Corp., USA). Для всіх показників розраховували значення середньої арифметичної вибірки (M), її дисперсії та помилки середньої (m). Для виявлення вірогідності відмінностей результатів досліджень в експериментальних і контрольних групах щурів обчислювали коефіцієнт Стюдента (t), після чого визначали ймовірність відмінності вибірок (p) і довірчий інтервал середньої за таблицями розподілу Стюдента. Вірогідними вважали розбіжності значень, для яких p_{ст} < 0,05 [5].

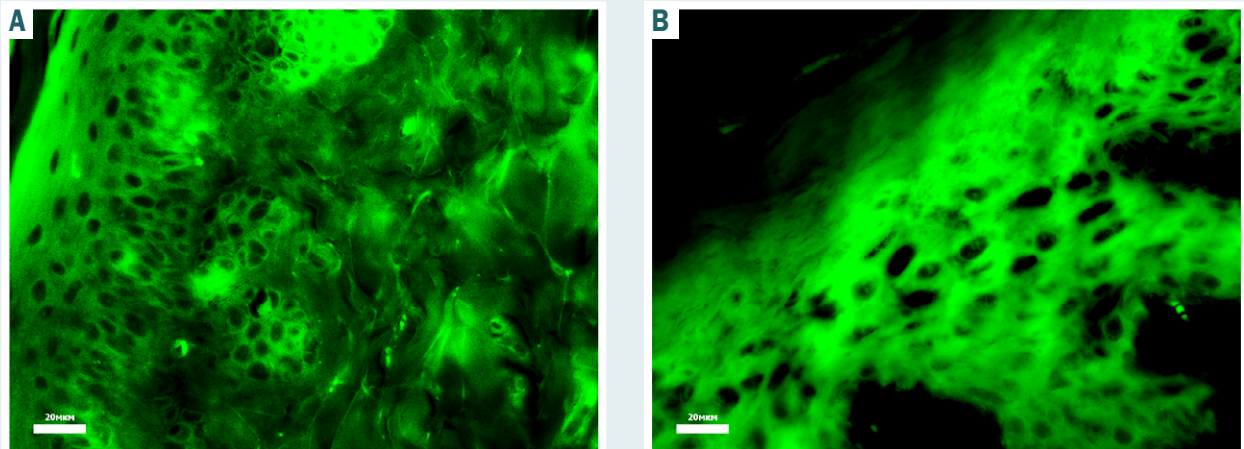


Рис. 2. Вміст ендотеліальної (А) та нейрональної (В) ізоформ NOS у пародонті щура контрольної групи. Реакція непрямої імунофлуоресценції з антитілами до eNOS та nNOS. Ок. $\times 40$.

Результати

Порівняльний аналіз показників експресії конститутивних ізоформ NOS у тканинах пародонта щурів контрольної групи показав: більше представленою за вмістом, концентрацією та питомою площею була ендотеліальна форма (рис. 2), досліджувані показники її експресії перевищували значення нейрональної ізоформи відповідно на 41,6 %, 88,7 % та 21,4 % (табл. 1).

На 1 добу після екстракції зуба в контрольних щурів у тканинах пародонта відбулося суттєве зменшення концентрації обох ізоформ і загального вмісту eNOS, однак при цьому питома площа розподілу ізоформ eNOS і nNOS збільшувалась на 51 % та 41 % відповідно (табл. 1). На нашу думку, це пов'язано з прогресуванням запального процесу та розвитком вторинної альтерації [6].

На 7 добу після екстракційного періоду показники експресії конститутивних ізоформ суттєво відрізнялися. Так, вміст nNOS зменшувався на 17 %, питома площа не змінювалася, а концентрація збільшувалася на 63 %, що, ймовірно, пов'язано з активацією процесів репарації та регенерації в пародонті. eNOS показала чимале збільшення показників вмісту та концентрації ферменту вдвічі та на 24 % відповідно. Однак питома площа її розподілу зменшилась на 17,7 % (табл. 1).

14 доба характеризувалася збільшенням вмісту nNOS і концентрації eNOS, а також зменшенням питомої площі їх розподілу в пародонті, що може бути пов'язано зі зменшенням зони запалення і наступними активними процесами репарації та регенерації (табл. 1).

У щурів з ЕЦД, яким не виконували екстракцію зуба, в пародонті вміст і концентрація обох конститутивних ізоформ характеризувалися значно нижчими значеннями порівняно з показниками контролю. Так, вміст nNOS і eNOS були меншими за значення контролю на 14,0 % та 24,4 %, концентрація – на 22,3 % та 89,0 % відповідно. Питома площа, яку займали ізоформи, порівняно з відповідним контролем для nNOS була більшою на 37 %, а eNOS займала меншу

площу на 11,8 % (табл. 1). На нашу думку, ці факти пояснюють ключові ланки патогенезу мікроангіопатій і нейропатій, що завжди формуються при ЦД [7,8].

Екстракція зуба щурам з ЕЦД на 1 добу призводила до суттєвого підвищення всіх показників експресії обох ізоформ порівняно з показниками щурів з ЕЦД без екстракції зуба. На 7 добу порівняно з попереднім терміном після екстракції вміст і питома площа nNOS зростали на 24,3 % та 14,2 % відповідно, а концентрація зменшувалася на 58,3 %. Показники експресії eNOS вірогідно не відрізнялися від значень щурів на 1 добу після екстракційного періоду. 14 доба після екстракції зуба в щурів з ЕГД характеризувалася суттєвим зменшенням усіх досліджуваних показників експресії конститутивних NOS, навіть більше, концентрація та питома площа розподілу nNOS, а також вміст, концентрація та площа eNOS були значно меншими, ніж у групі відповідного контролю (табл. 1).

Обговорення

Ранні роботи з вивчення ролі NO при запаленні не давали змоги говорити про сприятливі або регуляторні ефекти цієї надзвичайно лабільної молекули з дуже коротким періодом життя [3,9]. Вважали, що її утворення та ефекти необхідні тільки для пошкодження-елімінації патогенних агентів, а надмірне утворення NO при запаленні – ключовий фактор аутоальтерації та формування ускладнень [9].

Нині концепція біологічної ролі NO суттєво змінилася. Відкриття ендотеліального фактора релаксації, який являє собою нітросполуку й активним вазодилатуючим компонентом котрого є NO [3,10], встановлення його дезагрегантної активності, нейротрансмітерної та антиоксидантної властивостей підняли цілу хвилю перспективних досліджень системи монооксиду азоту [11,12].

Накопичений чималий фактичний матеріал про роль NO як у нормі, так і при різноманітних захворюваннях. Викликає інтерес факт регуляції активності процесу утворення NO через певні ізоформи NOS.

Відомі ізоформи nNOS, iNOS та eNOS відрізняються локалізацією, шляхом активації та кількістю утворення NO, являють собою важливу систему ферментів із найбільш складним алгоритмом регуляції. У зв'язку з цим система генерації NO є найбільш чутливою до змін, що відбуваються в організмі [12]. Логічно припустити, що низькі показники вмісту та концентрації обох конститутивних ізоформ NOS у пародонті при ЕЦД, які були отримані під час дослідження, стануть підґрунтям не тільки у формуванні мікроангіопатії та периферичної нейропатії, слід очікувати розвиток ускладнень після можливих хірургічних втручань. Ці факти неодноразово підтверджували клінічні спостереження, в яких доведено, що перебіг ранового процесу в пацієнтів, які страждають на цукровий діабет, характеризується пролонгованістю фази запалення та затримкою регенеративних процесів [13]. Виходячи з цього, встановлений факт суттєвого зниження на 14 добу після екстракції зуба в щурів з ЕЦД показників вмісту і концентрації нейрональної та ендотеліальної NOS свідчить про можливу роль недостатності утворення NO у формуванні віддалених ускладнень через порушення васкуляризації, інервації та репарації тканин пародонта [14].

Висновки

1. Результати досліджень показали, що в щурів з ЕЦД у тканинах пародонта знижені вміст і концентрація конститутивних ізоформ NOS.

2. Екстракція зуба на тлі ЕЦД призводить до помірного збільшення показників вмісту та концентрації nNOS та eNOS від 1 до 7 доби.

3. На 14 добу після екстракційного періоду відбувається зниження показників експресії обох ізоформ нижче, ніж у групі відповідного контролю, що свідчить про низький вміст ендотеліальної та нейрональної ізоформ у пародонті щурів з ЕЦД та, ймовірно, відіграє важливу роль у патогенезі формування віддалених ускладнень після хірургічних втручань.

Перспективи подальших досліджень передбачають дослідження та комплексний аналіз експресії в пародонті щурів з ЕЦД усіх трьох ізоформ NOS (ендотеліальної, нейрональної та індукційної) та вміст кінцевих метаболітів NO (нітратів і нітритозину).

Конфлікт інтересів: відсутній.

Conflicts of interest: authors have no conflict of interest to declare.

Відомості про авторів:

Ганчев К.С., асистент каф. пропедевтичної та хірургічної стоматології, Запорізький державний медичний університет, Україна.

Абрамов А.В., д-р мед. наук, професор каф. патологічної фізіології, Запорізький державний медичний університет, Україна.

Сведения об авторах:

Ганчев К.С., ассистент каф. пропедевтической и хирургической стоматологии, Запорожский государственный медицинский университет, Украина.

Абрамов А.В., д-р мед. наук, профессор каф. патологической физиологии, Запорожский государственный медицинский университет, Украина.

Information about authors:

Hanchev K. S., Assistant Professor of the Department of Propaedeutical and Surgical Dentistry, Zaporizhzhia State Medical University, Ukraine.

Abramov A. V., MD, PhD, DSc, Professor of the Department of Pathological Physiology, Zaporizhzhia State Medical University, Ukraine.

Надійшла до редакції / Received: 21.06.2018

Після доопрацювання / Revised: 17.07.2018

Прийнято до друку / Accepted: 19.07.2018

Список літератури

- [1] Хміль О.В. Характеристика стану місцевого імунітету ротової порожнини при хронічному рецидивуючому афтозному стоматиті у підлітків з цукровим діабетом / О.В. Хміль // Вісник проблем біології і медицини. – 2013. – Вип. 1. – Т. 2(99). – С. 306–308.
- [2] Engebretson S. Evidence that periodontal treatment improves diabetes outcomes: a systematic review and meta-analysis / S. Engebretson, T. Kocher // J. Periodontol. – 2013. – Vol. 79. – №84 (4 Suppl). – P. S153–S163.
- [3] The role of nitric oxide in diabetic skin (patho) physiology / A. Stancic, A. Jankovic, A. Korac et al. // Mech Ageing Dev. – 2018. – Vol. 172. – P. 21–29.
- [4] Колесник Ю.М. Нейроэндокринные и иммунные механизмы развития сахарного диабета / Ю.М. Колесник, А.В. Абрамов // Патология. – 2005. – Т. 2. – №3. – С. 20–23.
- [5] Халафян А.А. Современные статистические методы медицинских исследований / А.А. Халафян. – М.: URSS. 2014. – 320 с.
- [6] Van Dyke T. Infection and inflammatory mechanisms / T. Van Dyke, A. Winkelhoff // J. of clinic. Periodontol. – 2013. – Vol. 40. – Suppl 14. – S1–7.
- [7] Современные аспекты патогенеза пародонтита у больных сахарным диабетом / К.Р. Григорян, Г.М. Барер, О.Р. Григорян и др. // Сахарный диабет. – 2006. – №2. – С. 64–68.
- [8] Shi Y. Macro- and microvascular endothelial dysfunction in diabetes / Y. Shi, P.M. Vanhoutte // J Diabetes. – 2017. – Vol. 9. – №5. – P. 434–449.
- [9] Peroxynitrite and protein nitration in the pathogenesis of diabetic peripheral neuropathy / R. Stavniichuk, H. Shevalye, S. Lupachyk et al. // Diabetes Metab Res Rev. – 2014. – Vol. 30. – №8. – P. 669–678.
- [10] Expression profiles of NOS isoforms in gingiva of nNOS knockout mice / M. Ishioka, Y. Ishizuka, S. Shintani et al. // Tissue Cell. – 2014. – Vol. 46. – №2. – P. 122–126.
- [11] Neuronal Nitric Oxide Synthase in Vascular Physiology and Diseases / E.D. Costa, B.A. Rezende, S.F. Cortes et al. // Front Physiol. – 2016. – Vol. 7. – P. 206.
- [12] Nitric oxide, a biological double-faced janus—is this good or bad? / T. Thippeswamy, J.S. McKay, J.P. Quinn et al. // Histol Histopathol. – 2006. – Vol. 21. – №4. – P. 445–458.
- [13] Современная концепция лечения гнойно-воспалительных заболеваний лица и шеи у больных сахарным диабетом / Е.В. Фомичев, С.В. Поройский, М.В. Кириличников и др. // Волгоградский научно-медицинский журнал. – 2014. – Т. 3. – С. 35–40.
- [14] Стоматологическое здоровье детей, страдающих сахарным диабетом I типа и пути его улучшения / А.К. Иорданишвили, Л.Н. Солдатова, В.С. Переверзев и др. // Российский вестник перинатологии и педиатрии. – 2017. – Т. 62. – №1. – С. 121–126.

References

- [1] Khmil, E. (2013). Kharakterystyka stanu mistvevoho imunitetu rotovoi porozhnyyny pry khronichnomu retsydyvuiuchomy aftoznomu stomatytі u pidlitkiv z tsukrovym diabetom [Characterization of the state of the local immunity of the oral cavity with chronic recurrent aphthozus stomatitis in adolescents with diabetes]. *Visnyk problem biologii i medytsyny*, 1(2(99)), 306–308. [in Ukrainian].
- [2] Engebretson, S., & Kocher, T. (2013). Evidence that periodontal treatment improves diabetes outcomes: a systematic review and meta-analysis. *Journal of Periodontology*, 84(4s), 1527–1534. doi: 10.1902/jop.2013.1340017.
- [3] Stancic, A., Jankovic, A., Korac, A., Buzadzic, B., Otasevic, V., & Korac, B. (2018). The role of nitric oxide in diabetic skin (patho)physiology. *Mech Ageing Dev.*, 172, 21–29. doi: 10.1016/j.mad.2017.08.018.
- [4] Kolesnik, Y., & Abramov, A. (2005). Neyroendokrynne i immunnye mehanizmy razvitiya saharnogo diabeta [Neuroendocrine and immune mechanisms of the development of diabetes mellitus]. *Pathologia*, 2(3), 20–23. [in Russian].