



## CASO CLÍNICO

### Cuerpos extraños endobronquiales en adultos: a propósito de dos casos

#### Airways foreign bodies in adults: a purpose of two cases

Autores: Portela Gutiérrez J<sup>1</sup>, Bujalance Cabrera C<sup>2</sup>, Lázaro Polo J<sup>2</sup>, Portilla Botelho M<sup>3</sup>, Ros Izquierdo J<sup>4</sup>

<sup>1</sup>Servicio de Oncología. Hospital General Universitario de Ciudad Real. Ciudad Real

<sup>2</sup>Servicio de Neumología. Hospital General Universitario de Ciudad Real. Ciudad Real

<sup>3</sup>Servicio de Medicina Intensiva. Hospital General Universitario de Ciudad Real. Ciudad Real

<sup>4</sup>Servicio de Medicina Interna. Hospital General Universitario de Ciudad Real. Ciudad Real

#### Resumen:

La aspiración de un cuerpo extraño (CE) en la vía aérea es un evento que puede ser potencialmente mortal. La broncoscopia flexible y la broncoscopia rígida han sido la base tanto del diagnóstico como del tratamiento en los pacientes con sospecha de aspiración de un CE. Aunque la extracción de un CE fue tradicionalmente manejada por otorrinolaringólogos y cirujanos torácicos, la evolución de los broncoscopios flexibles ha ampliado el papel de los neumólogos en el diagnóstico y tratamiento de estos pacientes. Exponemos dos casos de aspiración de un CE extraídos por neumólogos mediante broncoscopia flexible.

**Palabras clave:** broncoaspiración; cuerpo extraño; broncoscopia.

#### Abstract:

Foreign body aspiration (FBA) is a potentially life-threatening event. Flexible and rigid bronchoscopy have become the cornerstone of both the diagnosis and treatment of patients with suspected FBA. Although FBA was traditionally managed by otolaryngologists and thoracic surgeons, the evolution of smaller diameter flexible bronchoscopes has expanded the role for pulmonary physicians in the diagnosis and management of those patients. We present two cases about FBA by pulmonary physicians with flexible bronchoscopes.

**Keywords:** bronchoaspiration; foreign body; bronchoscopy.

#### Introducción:

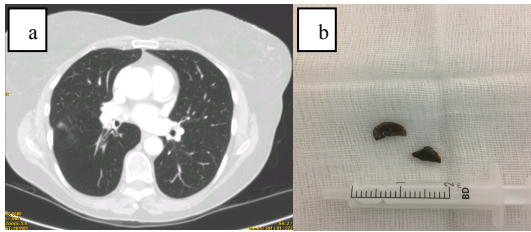
La aspiración de un cuerpo extraño (CE) en la vía aérea es un evento que puede ser potencialmente mortal. Afortunadamente ocurre con poca frecuencia, siendo más común en niños. Para su sospecha clínica resulta fundamental una anamnesis, valorando factores de riesgo, y pruebas de imagen dirigidas para su visualización. La broncoscopia flexible y rígida han sido la base tanto para la confirmación diagnóstica como del tratamiento.

Aquí se exponen dos casos de aspiración de un CE que se presentaron en el Hospital General Universitario de Ciudad Real durante el mes de abril del año 2017 donde observaremos distintos métodos de extracción de CE, ambos con buena evolución y resolución.

#### Observación clínica:

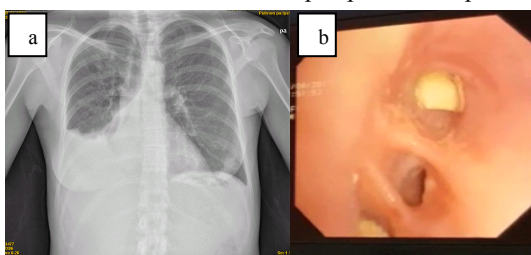
*Caso 1.* Se presenta una mujer de 60 años con antecedentes personales de hipertensión arterial, diabetes mellitus tipo 2 y dislipemia. Fumadora de unos 5 cig./día con escaso consumo acumulado. Como antecedentes pulmonares varios procesos catarrales durante el año. La paciente es derivada al servicio de Neumología por tos escasamente productiva de dos meses de evolución. Ha sido tratada con broncodilatadores por parte del médico

de atención primaria con discreta mejoría. Nos comenta episodios de atragantamientos previos. La exploración física fue anodina con buena saturación de oxígeno basal y una auscultación pulmonar con murmullo vesicular conservado. Se realizó una espirometría que fue compatible con la normalidad y una radiografía de tórax que mostraba un aumento hiliar derecho. Se solicitó una tomografía axial computarizada (TAC) torácica donde se objetivó lesión milimétrica de contenido cálcico en el interior del bronquio intermediario, produciéndose una obstrucción parcial del mismo (Figura 1a). Se realizó una broncoscopia flexible donde se confirmó una lesión endobronquial en bronquio intermediario de aspecto marrónáceo y consistencia dura que obstruye parcialmente dicho bronquio, compatible con CE (Figura 1b). Se extrajo con pinza de biopsia, sin incidencias y describiéndose como tejido óseo en la anatomía patológica y se observó, tras su retirada, una reacción granulomatosa a CE, que fue confirmada con la toma de biopsia. Se citó a la paciente al mes del procedimiento refiriendo una desaparición completa de la tos y comprobando, a través de broncoscopia flexible, resolución del proceso inflamatorio bronquial.



**Figura 1a.** Imagen de TAC. Se observa lesión milimétrica de aspecto cálcico en bronquio intermediario. **Figura 1b.** CE encontrado en el caso 1

**Caso 2.** Se presenta una mujer de 48 años con antecedente personal destacable de un trastorno esquizoafectivo. Fumadora de 10 cig./día, con un consumo acumulado de 15 paq./año. La paciente ingresó en el servicio de Medicina Intensiva de nuestro hospital por un coma de probable origen medicamentoso, siendo encontrada en su domicilio inconsciente y con restos de pastillas y vómitos a su alrededor, según se describe. Se realizó lavado gástrico y posterior intubación orotraqueal permaneciendo bajo ventilación mecánica invasiva. A las 48 horas se produce su extubación con buena evolución, trasladando a la paciente a planta de hospitalización a cargo del servicio de Medicina Interna. Durante su estancia en planta comenzó con emisión, a través de la tos, de restos de pastillas, destacando en la exploración física una disminución del murmullo vesicular en el hemitórax derecho, sin otros hallazgos relevantes. En las pruebas complementarias realizadas se observó en la radiografía de tórax una atelectasia basal derecha (Figura 2a). Se realizó una broncoscopia flexible para valorar la vía aérea confirmando múltiples CEs en pirámide basal derecha y bronquio lobar medio (número entre 10-12, que impresionan de pastillas) (Figura 2b). Se programó, al día siguiente, nueva broncoscopia flexible en Medicina Intensiva, bajo supervisión de intensivista y mediante ventilación mecánica no invasiva. Para la extracción de los CEs fue necesario utilizar pinzas de biopsia, balón de fogarty y cestillas para CE. Tras finalizar el procedimiento se realizó radiografía de tórax de control donde desapareció la imagen de atelectasia previa, aquejando posteriormente el cese de la tos por parte de la paciente.



**Figura 2a.** Radiografía de tórax con atelectasia basal derecha. **Figura 2b.** Imagen endoscópica de restos de pastillas impactados en segmentos de pirámide basal derecha

## Discusión:

La introducción fortuita de un CE en las vías respiratorias es un accidente dramático que puede provocar, incluso, la muerte. La lista de objetos enclavados en laringe y árbol traqueobronquial es interminable, pues de hecho cualquier objeto que pase por la boca es susceptible de ser aspirado. La aspiración de un CE es más frecuente en la infancia. El 80% de los casos ocurren en

jóvenes menores de 15 años, siendo la cuarta causa de muerte en niños menores de cuatro años<sup>1-2</sup>. Comparativamente, la aspiración de CE es menos común en adultos (0.66 por 100.000 habitantes), aunque por encima de los 75 años se produce un nuevo pico de incidencia<sup>3</sup>. La patogenia de la aspiración del CE tiene relación tanto con el nivel de conciencia como de la alteración en la deglución del paciente. La naturaleza del CE es fundamental para el grado de reacción tisular en las vías respiratorias. Por ejemplo, los materiales orgánicos pueden causar una reacción inflamatoria intensa y formación de tejido de granulación, como se describe en el primer caso, mientras que los objetos inorgánicos pueden producir daños directos de la vía aérea si éstos se encuentran afilados<sup>4</sup>.

En cuanto a la presentación de los síntomas va a depender del grado de obstrucción causado en la vía aérea por el CE, de su localización y del tiempo que el CE se encuentre en el árbol bronquial. Por lo tanto, los síntomas irán desde la asfixia aguda hasta la tos, disnea, hemoptisis o fiebre. Cuando el evento de aspiración no es claro puede pasar inadvertido y suele manifestarse como neumonía crónica, atelectasias o tos crónica<sup>5</sup>. Por consiguiente, un alto grado de sospecha clínica es fundamental para su diagnóstico.

En relación con las pruebas diagnósticas la mayoría de los CE son radiolúcidos, siendo su identificación difícil en una radiografía de tórax simple. Por lo tanto es más probable demostrar las complicaciones de la aspiración de un CE, que incluye neumonía postobstructiva, atelectasia y más raramente neumotórax e hiperinsuflación unilateral<sup>6</sup>. Cuando nuestra sospecha clínica persiste, a pesar de una radiografía de tórax negativa, la realización de una TAC torácica puede ser útil, ya que puede ser más sensible y tener mejor resolución, como fue nuestro primer caso, aunque también presenta sus limitaciones como son el grosor del corte en relación con el tamaño del CE y no distingue fácilmente el material orgánico de una vía aérea con un proceso inflamatorio significativo. Aunque el CE puede estar localizado en cualquier parte de la vía aérea, existe una predilección hacia el árbol bronquial derecho, como así fue en nuestros dos casos, debido a su dirección oblicua, formando un ángulo de 25-30 grados con el eje de la tráquea, frente a la dirección más horizontal del árbol bronquial izquierdo<sup>7</sup>.

Para la confirmación diagnóstica es necesario la visualización directa del CE. En general, la broncoscopia flexible es el procedimiento diagnóstico de elección para la aspiración de CE en adultos. Permite tanto identificar y localizar los CEs como su extracción a través de diferentes instrumentos (pinzas de biopsia, pinzas/cesta de CE, balón de fogarty, ...) e incluso usar tanto la crioterapia como el electrocauterio para eliminar el tejido de granulación. Durante la broncoscopia flexible debemos prever el tiempo y la dificultad del procedimiento, ya que puede estar comprometida la estabilidad respiratoria del paciente. Es por esto que en nuestro segundo paciente se desarrolló de forma conjunta con el servicio de

Medicina Intensiva de nuestro hospital, realizando el procedimiento con el paciente conectado a ventilación mecánica no invasiva mediante mascarilla específica que permite la realización de broncoscopia<sup>8</sup>. La broncoscopia rígida se reserva para la extracción de CE grandes que obstruyen vía aérea principal y aquellos que no hayan podido ser obtenidos a través del broncoscopio flexible<sup>9,10</sup>.

En conclusión, podemos afirmar que la aspiración de un CE es una situación infrecuente en adultos. Se presenta como factor de riesgo la existencia de algún componente de alteración neurológica o deglutoria. Las pruebas de imagen nos ayudarán para apoyar nuestra sospecha clínica, siendo la broncoscopia flexible el método diagnóstico de elección. En casos seleccionados la broncoscopia flexible puede ser un procedimiento útil para la extracción de CE en adultos.

### **Bibliografía:**

1. National Safety Council. Report on injuries. Injury Facts. 2011 information online: [www.nsc.org/library/report injury usa.htm](http://www.nsc.org/library/report%20injury%20usa.htm)
2. Saki N, Nikakhlagh S, Rahim F, Abshirini H. Foreign body aspirations in infancy: a 20-year experience. *Int J Med Sci* 2009; 6:322.
3. Casalini AG, Majori M, Anghinolfi M, Burlone E, D'Ippolito R, Toschi M, et al. Foreign body aspiration in adults and in children: advantages and consequences of a dedicated protocol in our 30-year experience. *J Bronchology Interv Pulmonol* 2013; 20:313.
4. Boyd M, Chatterjee A, Chiles C, Chin R Jr. Tracheobronchial foreign body aspiration in adults. *South Med J* 2009; 102:171.
5. Lan RS. Non-asphyxiating tracheobronchial foreign bodies in adults. *Eur Respir J* 1994; 7:510.
6. Lund ME. Foreign body removal. In: *Principles and Practice of Interventional Pulmonology*, 2013. p.477-488.
7. Zissin R, Shapiro-Feinberg M, Rozenman J, Apter S, Smorjik J, Hertz M. CT findings of the chest in adults with aspirated foreign bodies. *Eur Radiol* 2001; 11:606-11.
8. Esquinas A, Zuil M, Scale R, Chiner E. Bronchoscopy During Non-invasive Mechanical Ventilation: A Review of Techniques and Procedures. *Arch Bronchoneumol* 2013; 49:105-112.
9. Goyal R, Nayar S, Gogia P, Garg M. Extraction of tracheo- bronchial foreign bodies in children and adults with rigid and flexible bronchoscopy. *J Bronchology Interv Pulmonol*. 2012; 19:35-43.
10. Díaz-Jiménez JP. Bronchoscopic approach to tracheobronchial foreign bodies in adults. Pro-rigid bronchoscopy. *J Bronchol* 1997; 4: 168-172.