

PARAGANGLIOMA DE CORPO CAROTÍDEO COM ABAULAMENTO DE OROFARINJE – RELATO DE CASO

CAROTID BODY PARAGANGLIOMA WITH BULGING OROPHARYNX - CASE REPORT

Amanda Lucas da Costa¹, Luise Sgarabotto Pezzin²,
Luzia Gross Lague³, Gerson Schulz Maahs^{1,4}

RESUMO

Revista HCPA. 2013;33(3/4):274-278

1 Serviço de Otorrinolaringologia e Cirurgia de Cabeça e Pescoço, Hospital de Clínicas de Porto Alegre.

2 Faculdade de Medicina, Pontifícia Universidade Católica do Rio Grande do Sul.

3 Faculdade de Medicina, Universidade Luterana do Brasil.

4 Faculdade de Medicina, Universidade Federal do Rio Grande do Sul.

Contato:

Amanda Lucas da Costa
amandoca_costa@hotmail.com
Porto Alegre, RS, Brasil

Os paragangliomas são tumores altamente vascularizados frequentemente benignos e unilaterais. Localizados no corpo carotídeo, predominam no espaço parafaríngeo. O objetivo deste relato é apresentar um caso de paraganglioma de corpo carotídeo unilateral com extensão ao espaço parafaríngeo. Paciente feminina, 66 anos, observou a presença de assimetria na região amigdalina à direita há aproximadamente um ano sem outros sintomas. A oroscopia e a videotelelaringoscopia evidenciaram assimetria da loja amigdalina direita com suspeita de massa expansiva que projetava a amígdala e pilar posterior para a linha média estendendo-se inferiormente até a vertente externa do seio piriforme. No exame do pescoço apresentava à direita extensão da massa para a região júbulo-carotídea (nível II) de consistência aumentada. A suspeita clínica de glomus foi confirmada por estudo tomográfico computadorizado contrastado do pescoço, ressonância nuclear magnética e angiorressonância de vasos cervicais que definiram uma lesão ovalada com 5X4X6 cm, na topografia do espaço carotídeo direito, deslocando a artéria carótida externa e interna na região do bulbo carotídeo, hipervascularizada, com extensão ao espaço parafaríngeo e sugestiva de paraganglioma carotídeo. O tratamento indicado foi a ressecção cirúrgica sem a realização de embolização prévia. O paraganglioma carotídeo é um tumor raro e de crescimento lento que acomete a região júbulo-carotídea. A extensão parafaríngea é rara e deve estar no diagnóstico diferencial das patologias do espaço parafaríngeo.

Palavras-chave: Paraganglioma; tumor de corpo carotídeo

ABSTRACT

Paragangliomas are highly vascularized tumors often benign and unilaterais. Located in the carotid body, they predominate within parafaringeo space. The aim of tyhis repor was to describe a case of unilateral carotid body paraganglioma extending into space parafaringeo. A female, 66 years-old patient noted the presence of asymmetry in the tonsillar region right about 1 year without other symptoms symptoms. Oroscopy and videotelelaryngoscopy showed asymmetry in right tonsillar store with suspected expansive mass that projected the amygdala and posterior pillar to the middle line extending inferiorly to the lateral aspect of the piriform sinus. On examination of the neck showed right extension of mass for jugular-carotid region (level II) consistency increased. A clinical suspicion of glomus was confirmed by computerized tomography scan study contrasted neck, magnetic resonance imaging and Magnetic resonance angiography of the cervical vessels

that defined an injury with oval 5X4X6cm, the topography of the right carotid space shifting the external carotid artery and the internal carotid bulb hypervascular region, extending to the parapharyngeal space and suggestive of carotid paraganglioma. The treatment indication was surgical resection without performing previous embolization. The carotid paraganglioma is a rare tumor and growth slow that affects the jugular-carotid region. The parapharyngeal extension is rare and should be in the differential diagnosis of parapharyngeal space.

Keywords: Paraganglioma; carotid paraganglioma

Os tumores do espaço parafaríngeo são raros (0,5% de todos os tumores da cabeça e pescoço), sendo a maioria benigna (1,2) que podem pertencer a uma extensa variedade de tipos histológicos. O espaço parafaríngeo é virtual, considerado de difícil acesso ao exame clínico. Posiciona-se lateralmente à faringe superior e à região amigdalina na forma de uma pirâmide invertida, com seu assoalho na base do crânio e seu ápice no corpo maior do osso hioide (1-3).

Os paragangliomas do corpo carotídeo são lesões incomuns, embora representem 60 a 70% dos paragangliomas da região da cabeça e pescoço (4) e correspondam a 0,6% dos tumores cervicais em geral (5,6). Ocorrem com maior frequência entre 45 e 50 anos de idade e a presença de tumor bilateral ocorre em 5 a 10% dos casos. Os tumores, que contêm estruturas vasculares inseridas na camada fibrosa externa do bulbo carotídeo, são originados das células da crista neural, desenvolvendo-se na região paravertebral em associação com vasos sanguíneos cervicais, nervos cranianos e sistema nervoso autônomo. Podem ser originados também dos pequenos órgãos quimiorreceptores localizados na adventícia das bifurcações das artérias carótidas comuns.

A localização mais frequente do paraganglioma é no corpo carotídeo (4), também encontrado desde a base do crânio até a pelve (6). Dentro da topografia da cabeça e pescoço, apresenta-se mais comumente na bifurcação carotídea, forame jugular, ao longo do nervo vago e no interior do ouvido médio. O tumor do glomus carotídeo é o mais comum (78% dos paragangliomas desta região). Entre os tumores, poucos são funcionantes (1 a 3%) (5,7), é comum mais sintomas da pêntrade clássica referente excesso de catecolaminas: cefaleia (26%), palpitação (21%), transpiração (25%), palidez (12%) e ortostase (6%), além de hipertensão (64%). Em 9% os tumores foram descobertos e diagnosticados incidentalmente em pacientes assintomáticos durante um estudo de

imagem (8,9).

Apesar da grande variedade de sinais e sintomas causados pelos diversos tumores do espaço parafaríngeo, estes são inespecíficos e passam muitas vezes despercebidos na prática clínica. O objetivo deste estudo é relatar um caso de paraganglioma de corpo carotídeo unilateral com extensão ao espaço parafaríngeo e evidenciar a importância desse diagnóstico diferencial, assim como chamar a atenção para seu manejo em um hospital terciário universitário.

RELATO DO CASO

Paciente feminina, 66 anos, observou a presença de assimetria na região amigdalina à direita há aproximadamente um ano sem outros sintomas associados. Negava dispneia, disfagia, dor, disfonia ou emagrecimento. A oroscopia e a videotelelaringoscopia (figura 1) evidenciaram assimetria da loja amigdalina direita com suspeita de massa expansiva que projetava a amígdala e pilar posterior para a linha média, estendendo-se inferiormente até a vertente externa do seio piriforme. Os níveis de catecolaminas encontravam-se dentro da normalidade.

Ao exame do pescoço apresentava, à direita, extensão da massa para a região júgulo-carotídea (nível II), de consistência aumentada, elástica, firme, bem-delimitada, sem frêmito audível, podendo ser movimentada no eixo horizontal, mas não no eixo vertical (sinal de Fontaine). A tomografia computadorizada (TC) cervical revelou volumosa formação expansiva, com densidades moles, limites precisos e contornos regulares. A lesão localizava-se no espaço faríngeo laterofaríngeo direito, comprimindo e obliterando o óstio faríngeo da tuba auditiva direita e o espaço de Rosenmuller, promovendo efeito de massa sobre a tonsila faríngea e a coluna aérea da rinofaringe em sua parede lateral direita, medindo 5,8X4,5X50 cm.

Devido a suspeita clínica de tumor de seio carotídeo foram solicitados exames complementares, ressonância nuclear magnética de região cervical (figura 2) e angiorressonância dos vasos cervicais (figura 3) para ratificação diagnóstica. As imagens revelaram a presença de massa ocupando o espaço júnulo-carotídeo na

região cervical direita, englobando a bifurcação carotídea. A lesão apresentava áreas de ausência de fluxo (flow-voids), deslocando anterior e lateralmente os vasos cervicais (figuras 2 e 3). As imagens eram compatíveis com tumor de glomus carotídeo estendendo-se para o espaço parafaríngeo.

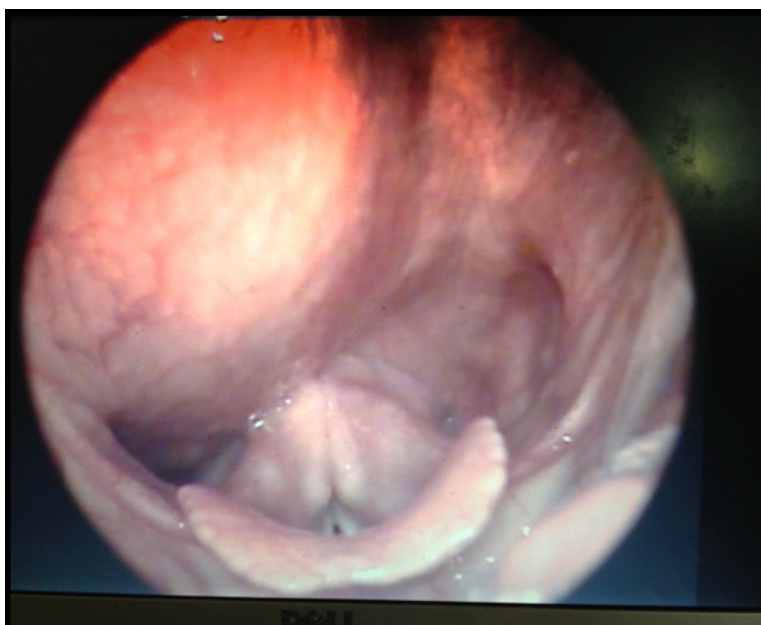


Figura 1: Videotelelaringoscopia.

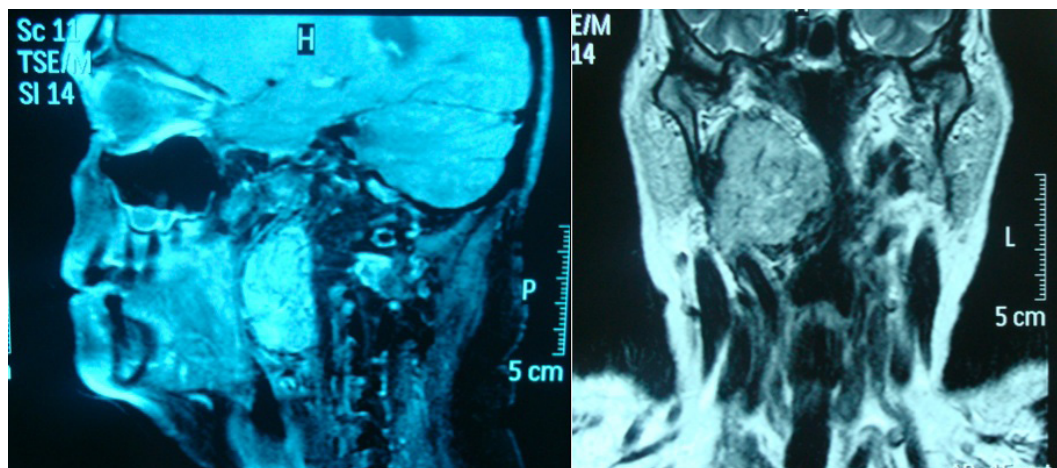


Figura 2: Ressonância nuclear magnética de região cervical.

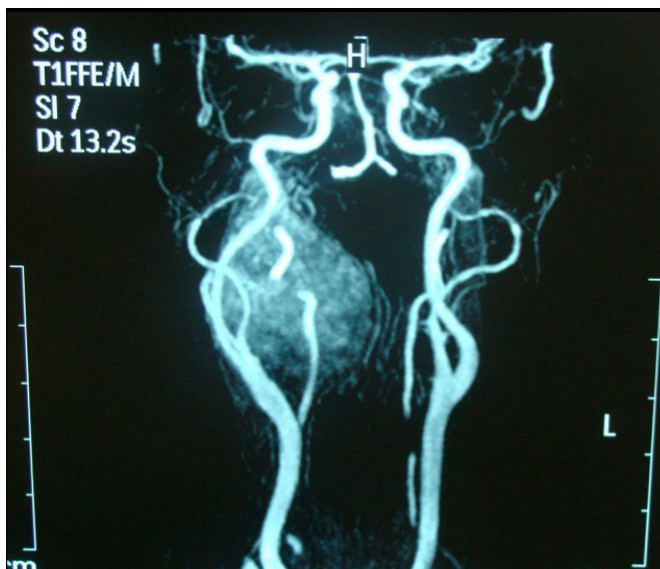

Figura 3: angiorressonância dos vasos cervicais.

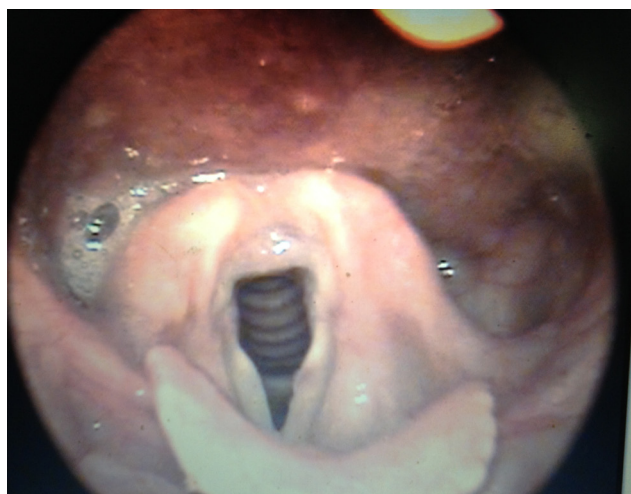


Figura 4: Videolaringoscopia pós-cirúrgica.

A conduta cirúrgica foi a exérese tumoral, com incisão em “Y” para maior acesso cirúrgico e exposição do músculo esternocleidomastoideo, resultando em três retalhos: cranial, lateral e medial. O objetivo inicial foi realizar a ligadura dos vasos sanguíneos. Após, acessou-se a fáscia júgulo-carotídea direita liberando-se, inicialmente, a artéria carótida externa e, posteriormente, a artéria carótida interna, criando condições para a liberação total da massa tumoral (figura 4). Foram preservados todos os outros pares cranianos, como o hipoglosso, o espinal, o glossofaríngeo e os ramos marginal e cervical do nervo facial. As veias jugulares internas foram também preservadas. O resultado histológico foi compatível com paraganglioma benigno, recomendando-se, então, o exame imuno-histoquímico que evidencia

pela presença de positividade a marcadores neuroendócrinos. Paciente evoluiu sem sequelas após a cirurgia, realizando ressonância magnética de controle 60 dias após o procedimento. Não se encontrou evidência de tumoração residual ou fluxo em artéria carótida externa direita ao exame. Além disso, não apresentou comprometimento de pares cranianos, nem tampouco queixa de disfagia.

DISCUSSÃO

Tumores dessa região apresentam manifestações clínicas similares, pois ocorrem em espaço confinado que é circundado por osso ou fáscia espessa por todos os lados, com exceção da parede medial e a borda inferior abaixo do ramo da mandíbula. Assim, a manifestação

clínica predominante nesse espaço é uma massa deslocando a parede lateral ou posterior da orofaringe e/ou contínua abaixo do ângulo da mandíbula, que pode ser observada ou sentida à palpação externa. Esta detecção clínica só é possível quando o tumor atinge dimensões superiores a 2,5-3,0 cm de diâmetro (1-3,13). Ocorre abaulamento da parede lateral da faringe quando as lesões atingem diâmetros superiores a 2,5 cm, quando podem ser detectadas clinicamente (3). A diferenciação entre as massas intra e extraparotídeas é mais bem realizada por meio de RM devido as suas localizações no espaço pré-estiloideo ou no compartimento anterior do espaço parafaríngeo, causando desvio posterior da artéria carótida interna. Se o tumor apresentar significativa captação de contraste, provavelmente o diagnóstico será neuroma ou paraganglioma.

No presente caso, o quadro foi concordante com o apresentado na literatura, de forma lenta e oligossintomática, manifestando-se apenas por abaulamento de orofaringe. Apenas 1 a 3% destes tumores apresentam secreção de catecolaminas, não sendo, portanto, sua dosagem solicitada de rotina (10). Tumores dessa região apresentam manifestações clínicas semelhantes e inespecíficas, sendo a TC e a RM os métodos diagnósticos de

escolha. Medidas intervencionistas, como punção aspirativa ou biópsia podem expor estruturas nobres dessa região e não estão indicadas.

A partir do diagnóstico sugestivo de um paraganglioma por meio de métodos de imagens, faz-se necessária a ressecção cirúrgica, já que o retardo dessa indicação pode culminar em crescimento tumoral, dificultando sua remoção posterior. As taxas de morbidade e mortalidade relacionadas ao tratamento cirúrgico dos paragangliomas podem ser consideradas aceitáveis. As séries publicadas na literatura mostram um índice de complicações de 24,2%, sendo 1,9% de acidente vascular cerebral e 22,3% de paralisia de nervos cranianos, sem presença de mortalidade (3,13).

O paraganglioma carotídeo é um tumor raro, de tratamento cirúrgico. A extensão parafaríngea, como no caso apresentado, é rara e deve estar no diagnóstico diferencial das patologias do espaço parafaríngeo. Devido à alta complexidade, requer criteriosa avaliação clínica. A utilização da propedêutica atualmente disponível adicionada à experiência dos atuais profissionais tem proporcionado ótimos resultados, com complicações pós-operatórias cada vez menores.

REFERÊNCIAS

- Matticari S, Credi G, Pratesi C, Bertini D. Diagnosis and surgical treatment of the carotid body tumors. *J Cardiovasc Surg. Torino*; 1995;36(3):233-9.
- Allison RS, Vanderwaal L, Snow FB. Parapharyngeal Tumours: a review of 23 cases. *Clin. Otolaryngol*; 1989;14:199-203.
- Pattey DH, Thackray AC. The pathological anatomy and treatment of parotid tumours with retropharyngea extension (dumbel tumours). *J Surg*. 1956;44:352-65.
- Galvão AR, Sartini AL, Machado MC, Fava AS. Paraganglioma carotídeo bilateral. *Rev Bras Otorrinolaringol*. 2004;70(4):573-6.
- França LHG, Bredt CG, Vedolin A, Back LA, Stahlke Jr. HJ. Tratamento cirúrgico do tumor do corpo carotídeo. *J Vasc Br*; 2003;2(3):171-5.
- Fruin ME, Smoker WR, Harnsberger HR. The carotid space in the suprahyoid neck. *Semin Ultrasound CT MR*; 1990;11(6):504-19.
- Davidge-Pitts KJ, Pantanowitz D. Carotid body tumors. *Surg Annu*; 1984;16:203-27.
- Vedolim AC, Schimitt CMA, Bredt CFG, Barros MB, França LHG, Stahlke Jr HJ. Tumor do corpo carotídeo: análise de 14 casos. *Rev Bras Med*; 2003;60(5):267-70.
- Erickson D, Kudva YC, Ebersold MJ, Thompson GB, Grant CS, Van Heerden JA, et al. Benign paragangliomas: clinical presentation and treatment outcomes in 236 patients. *J Clin Endocrinol Metab*. 2001;86(11):5210.
- Almeida FS, Gomes OJ, Silva A. Paraganglioma do Corpo Carotídeo: Relato de Caso. *Arq. Int. Otorrinolaringol. Intl. Arch. Otorhinolaryngol. São Paulo*; 2007;11(2):207-13.
- Silver AJ, Mawad ME, Hilal SK, Sane P, Ganti SR. Computed tomography of the carotid space and related cervical spaces. 1984;50(3):723-8.
- Burihan MC, Albuquerque RGB, Moreira AM, Nasser FG. Tumor de corpo carotídeo: relato de dois casos. *Cir Vasc Angiol*; 1999;13:13-8.
- Ayora MF, Guerrero I, Corvera J. Adenoma Pleomórfico Del Espacio Parafaríngeo. Caso Clínico. *Am. Orl Mex*. 1994;39:86-9.

Recebido: 24/09/2013

Aceito: 01/12/2013