

© Кочнев Е.Я., Свириденко А.С., Люлин С.В., Мещерягина И.А., Шелепов А.В., Девятых Р.В., Алексеев С.А., 2018

УДК 616.727.15-001.6-089.227.84(091)

DOI 10.18019/1028-4427-2018-24-3-385-392

Ретроспективный анализ оперативных методов лечения вывихов в грудино-ключичном сочленении (обзор литературы)**Е.Я. Кочнев, А.С. Свириденко, С.В. Люлин, И.А. Мещерягина, А.В. Шелепов, Р.В. Девятых, С.А. Алексеев**Федеральное государственное бюджетное учреждение
«Российский научный центр «Восстановительная травматология и ортопедия» им. акад. Г.А. Илизарова»
Министерства здравоохранения Российской Федерации, г. Курган, Россия**Retrospective analysis of surgical treatments of sternoclavicular joint dislocation: literature review****E.Ia. Kochnev, A.S. Sviridenko, S.V. Liulin, I.A. Meshcheriagina, A.V. Sheleпов, R.V. Deviatykh, S.A. Alekseev**

Russian Ilizarov Scientific Center for Restorative Traumatology and Orthopaedics, Kurgan, Russian Federation

Травматические вывихи грудино-ключичного соединения регистрируются меньше чем в 3 % случаев всех травматических вывихов, однако высоки риски осложнений инструментальной фиксации, приводящие к инвалидности пациентов. Авторами статьи проведен исторический поиск различных вариантов фиксации на основании анатомических особенностей поврежденного сегмента. Полученные данные изложены в хронологическом порядке. В статье кратко описаны различные методы фиксации с указанием авторов и изложением клинических результатов.

Ключевые слова: вывих, грудино-ключичное соединение, анатомические особенности, фиксация, исторические аспекты

Traumatic injuries to the sternoclavicular joint (SCJ) dislocations account for less than 3% of all joint dislocations. However, instrumentation fixation is frequently associated with high-risk complications that lead to disability. The authors sought to explore historical aspects of various surgical fixation techniques based on specific anatomy of injured segment. The findings are presented in the chronological order briefly describing methods of fixation, the authors and clinical results obtained.

Keywords: dislocation, sternoclavicular joint, specific anatomy, fixation, historical aspects

ВВЕДЕНИЕ

Грудино-ключичный сустав имеет двойное значение. С одной стороны, он ограничивает подвижность в поясе верхней конечности, обеспечивая ее стабильность, а с другой – помогает выполнять руке высокоамплитудные движения. Грудино-ключичное сочленение достаточно прочное и хорошо укрепленное связками. Вывих ключицы встречается при разрыве связок, чаще не сопровождается переломом костей. Обычно происходит передний вывих, при котором ключица выходит впереди грудины, реже – задний, при котором ключица заходит за грудину. Передний вывих происходит при сильном ударе в плечо, задний – в ключицу. При падении на выпрямленную руку – в зависимости от расположения руки – может произойти как тот, так и другой вывих. Наиболее опасен задний вывих, т.к. при нем ключица может повредить расположенные сзади сосуды и нервы. Перед рассмотрением данной темы следует напомнить анатомию для лучшего понимания возникающих особенностей при оперативном лечении и возможных послеоперационных осложнениях (рис. 1).

Связочный аппарат в этом соединении включает переднюю и заднюю грудино-ключичную связки, грудино-реберную связку и межключичную связку. Внутри сустава имеется суставной диск, а проекционно сзади соединения и зоны оперативного вмешательства находятся уязвимые структуры верхнего средостения. При левостороннем вывихе: безымянная вена, левая подключичная вена, внутренняя и наружная яремные вены, левая общая сонная артерия. При правостороннем вывихе: безымянная вена, правые внутренняя и наружная яремные вены, безымянная артерия. Многочисленные мышцы позади грудино-ключичного сустава – лестничные, грудино-подъязычная мышца, грудино-щитовидная – действуют как защитный буфер, находясь впереди этих сосудистых структур. При задних грудино-ключичных вывихах имеется большой риск травматического повреждения блуждающего и диафрагмального нервов, трахеи и пищевода. Также травматологу не следует забывать об апикальных частях легких, подвергающихся риску травматической или ятрогенной раны, которая может закончиться пневмотораксом.

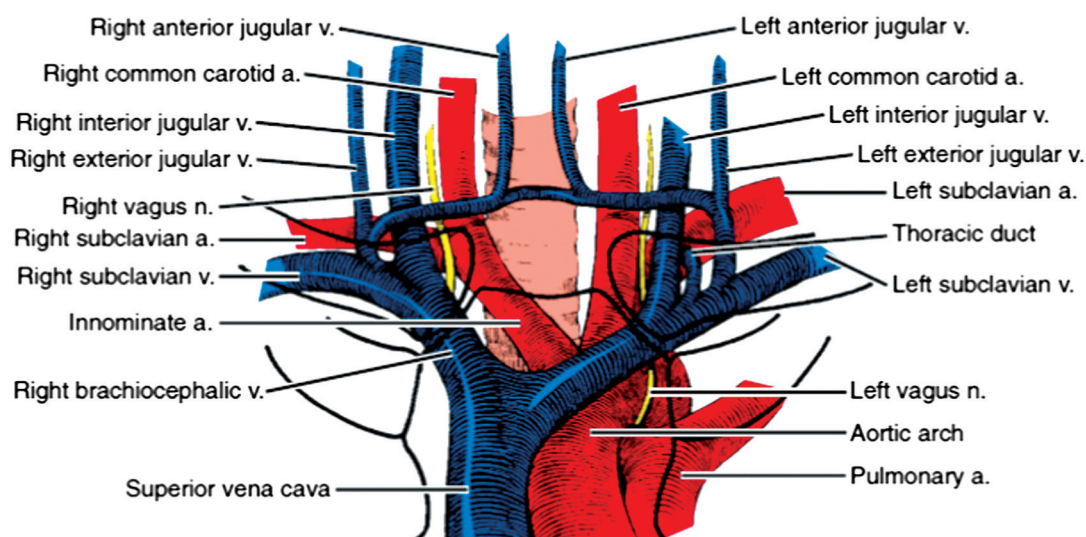


Рис. 1. Анатомические особенности области грудино-ключичных суставов [1]

МЕТОДЫ, ОПИСАНИЕ И ДИСКУССИЯ

Впервые случаи этой травмы были опубликованы английским хирургом и одним из пионеров в области экспериментальной хирургии сэром Эстли Пастоном Купером в 1824 году в трактате «Вывихи и переломы», где указаны наблюдаемые им 120 случаев за год [2], что действительно является первым статистическим описанием относительной редкости этой травмы. Травматические вывихи грудино-ключичного соединения регистрируются меньше чем в 3 % случаев всех травматических вывихов [3].

Wirth и Rockwood на основании трех серий исследований других авторов [4, 5, 6] выявили наиболее распространенные причины вывихов в грудино-ключичном соединении [7]. Их исследование показали, что 40 % вывихов произошло в результате дорожно-транспортных происшествий и около 21 % – от спортивной деятельности. Остальные 39 % были связаны с различными травмами, падениями и промышленными авариями.

Чаще всего диагностируются передние вывихи, примерно в 98 % случаев, по данным E.F. Cave [8], и 95 %, по данным Nettles and Linscheid – когда грудинный конец ключицы смещается вперед, разрывая переднюю грудино-ключичную связку (задняя связка и суставной диск при этом тоже могут повреждаться). Реже бывают задние вывихи, при которых ключица смещается кзади от грудины, первым делом разрывая заднюю грудино-ключичную связку. Задние вывихи весьма опасны, поскольку грудинный конец ключицы может повредить важные анатомические структуры. Еще реже бывают верхние вывихи, которые возможны при разрыве реберно-ключичной связки. Особым видом вывиха, который некоторые ученые рассматривают как разновидность переднего вывиха, является подреберный вывих, при котором грудинный конец ключицы заходит под первое ребро. Вывих может быть неполным (подвывих) и полным. Также выделяют острые (свежие), повторные и хронические (застарелые) вывихи [1].

Консервативное лечение. Конечно, рассматриваемую травму можно лечить и методом закрытого

вправления. De Jong с соавтором [9] сообщают о десяти случаях консервативного лечения переднего вывиха грудино-ключичного соединения, хорошие результаты лечения наблюдались в семи случаях, посредственные – в двух, и одно вправление не увенчалось успехом. Однако же другие исследователи пишут о переменном успехе закрытого вправления [5, 10, 11] с результатами рецидивов от 21 до 100 % случаев. При задних же вывихах в связи с риском повреждения структур верхнего средостения многие авторы рекомендуют применять раннее хирургическое лечение [10, 12, 13, 14]. Как следует из проведенных исследований, консервативное лечение далеко не всегда эффективно и не всегда безопаснее, чем оперативное лечение. На сегодняшний день имеется несколько способов оперативного лечения при разрыве грудино-ключичного соединения. Для удобства мы объединили методы в группы по принципу сходства и описали, на наш взгляд, преимущества и недостатки каждой из групп.

Методы пластики собственными тканями. В 1951 году Burrows [15] предложил тенodes в грудино-ключичном соединении с помощью сухожилия подключичной мышцы, проведя такое лечение у двух больных, он описывает полное восстановление функции соединения в обоих случаях.

Antti Eskola [16] сообщал о реконструкции ГКС (грудино-ключичное соединение) сухожилием длинной ладонной мышцы у четырех пациентов и сухожилием подошвенной мышцы у одного пациента. Суть операции заключалась в фиксации ключицы к первому ребру и грудины (рис. 2, а). Им также были прооперированы трое больных с фиксацией ключицы к первому ребру при помощи ауто трансплантата из широкой фасции бедра (рис. 2, б). Объективность результатов лечения выполнена по оценочной шкале: субъективное ощущение пациента (0–2 балла), сила абдукции (0–2 балла), боль (0–3 балла), стабильность медиального конца ключицы (0–2 балла), диапазон подвижности при движении плечом (0–3 балла). В результате такой фиксации только у четырех пациентов достигнут действительно хороший

результат лечения: у трех пациентов с сухожильными аутотрансплантатами и у одного пациента с пластикой из широкой фасции бедра. Менее удачные результаты связаны с отсутствием возвращения прежней силы абдукции плеча, болевыми ощущениями при движении, снижением объема движения.

Методы лечения с резекцией медиального конца ключицы. Мы объективно считаем, что это наименее эффективной способ лечения исследуемой травмы. Antti Eskola [16] выполнил поднадкостничную резекцию медиального конца ключицы у четырех пациентов (рис. 2, в). В результате такого лечения получены ужасающие результаты у трех из четырех пациентов, и только у одного сила и объем движений отчасти пришли к прежнему состоянию. Все пациенты, оперированные этим способом, страдали от болей после лечения, все четверо лишились работы и получали пенсию по нетрудоспособности. На этом история метода не заканчивается.

В 1997 году Rockwood [17] публикует работу, в которой данный метод лечения произведен на двух группах исследуемых по 8 и 7 человек соответственно. В первой группе была выполнена такая же резекция медиального конца ключицы, что и у Eskola. Во второй же группе к резекции добавилась реконструкция реберно – ключичной связки (рис. 2, г). Результаты в первой группе: болевые ощущения у 6 из 8 прооперированных полностью прошли, у троих сохранилось ограничение движений. Результаты во второй группе: только у трех больных удалось достичь отличного результата лечения, у остальных возникала хроническая нестабильность в ГКС, обостряющиеся боли, рецидивы вывиха. Им были выполнены повторные операции.

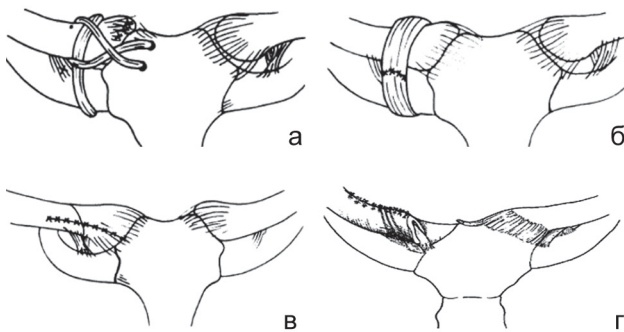


Рис. 2. Варианты резекционной артропластики сустава с фиксацией ключицы к первому ребру и грудине: а, б, в – [16]; г – [17]

Petri с коллегами [18] с декабря 2010 года по январь 2014 года провели 21 реконструкцию разрывов ГКС с помощью восьмиобразной пластики аутотрансплантатом из широкой мышцы бедра (рис. 3). Прооперированные девять женщин и 10 мужчин (2 билатеральных вывиха) со средним возрастом 30 лет (диапазон 15-56 лет) наблюдались в среднем 2 года (диапазон 12–36 месяцев) после операции. Интраоперационных или послеоперационных осложнений не было. Постепенное восстановление подвижности и уменьшение болевого синдрома отмечено у всех пациентов. Рецидивов не было.

Todd с коллегами [19] предложили интересный способ пластики ГКС (одновременно с резекцией участка медиальной части ключицы использован аллотрансплантат ахиллова сухожилия и фиксация винтами),

что отражено на рисунке 4. Данная оперативная техника выполнена у трех пациентов с восстановлением объема движений и полным регрессом болевого синдрома у 2 пациентов, у третьего же использовался трансплантат из надколенной связки, тоже с хорошим отдаленным результатом.

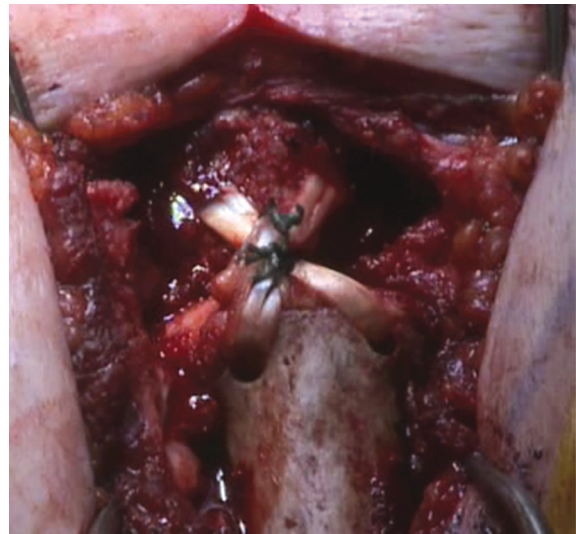


Рис. 3. Восьмиобразная пластика аутотрансплантатом из широкой мышцы бедра [18]

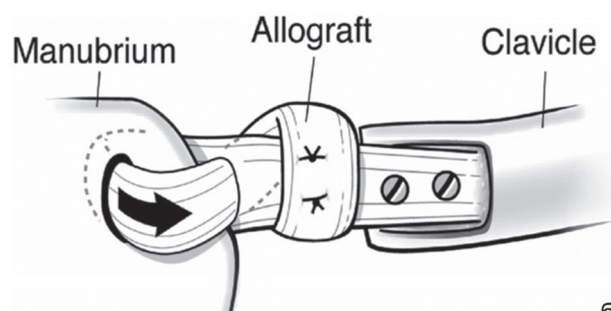
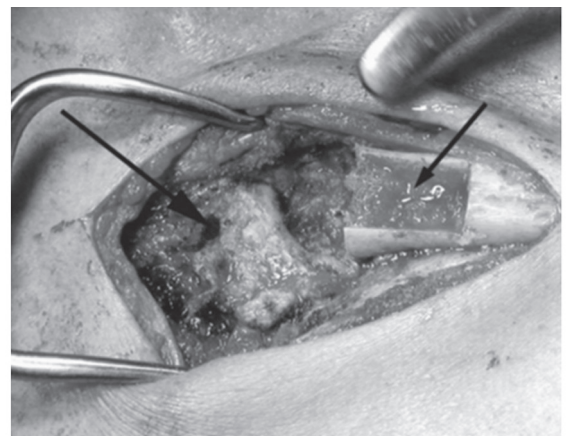


Рис. 4. Фото (а) и схема (б) способа пластики ГКС: одновременно с резекцией участка медиальной части ключицы использован аллотрансплантат ахиллова сухожилия и фиксация винтами

Методы лечения с фиксацией ГКС металлическими элементами. Stahel [20] описывает применение пластины у одного пациента с задним вывихом в грудно-ключичном соединении (рис. 5). Результаты лечения: несмотря на положительную раннюю динамику и снятие пластины через два месяца после операции, через полго-

да после операции больного стали мучить не купируемые НПВС нестерпимые боли в левом ГКС. Выполненная КТ показала посттравматический артрит и задний подвывих. Была выполнена повторная операция пластикой собственными тканями с хорошим результатом.

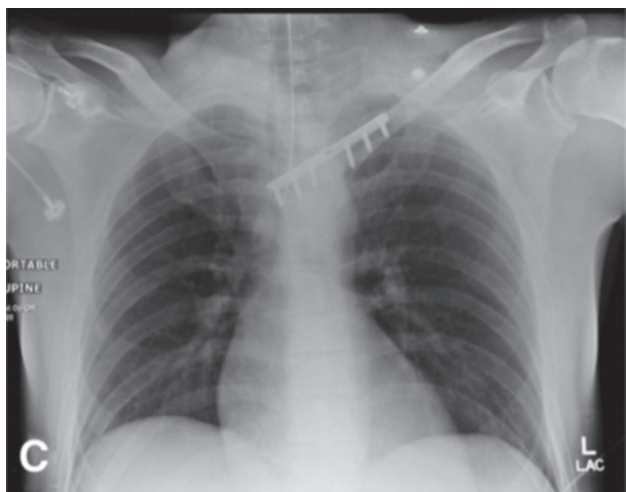

Рис. 5. Применение пластины для фиксации грудино-ключичного соединения [20]

Franck с соавторами [21] использовали крючковатую пластину Бальсера для семи передних вывихов и для трех задних вывихов ГКС. Все пластины удалены через 3 месяца после операции. На конец первого года наблюдения 9 из 10 пациентов имели отличные результаты лечения без рецидивов. У одного пациента возникла послеоперационная серома, которая была дренирована, и у одного пациента возник артроз (рис. 6). Используя подобную технику, Несох и Wood [22] описали использование 3,5 мм пластины LC/DCP (Synthes, West Chester, PA) у 8 пациентов (5 передних, 3 задних вывихов) с хорошими результатами и последующим удалением пластин.



Рис. 6. Артродез крючковатой пластиной Бальсера [1]

Pensy с соавтором [23] использовали здоровую ключицу для фиксации пластины у одного пациента (рис. 7), послеоперационный период – без особенностей, через 5 месяцев пластина удалена, восстановление движений с сохранением умеренных болевых ощущений.

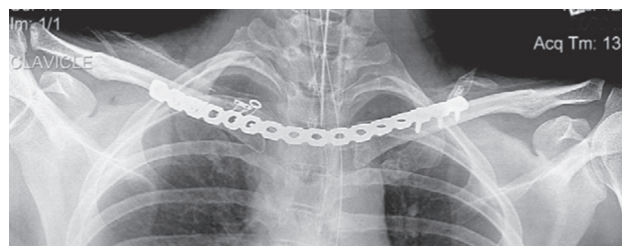


Рис. 7. Использование контралатеральной ключицы для фиксации пластины [23]

Jacques и Janson [24] предложили оригинальный метод фиксации тонким тросиком на атравматичной игле Pioneer Sternal Cable System, Marquette MI (рис. 8, а). Восьмиобразная техника прошивания грудины и затем ключицы с дальнейшим стягиванием. Методика апробирована у пяти пациентов: два – с задними вывихами, три – с передними. Все пациенты наблюдались в течение года после операции. Послеоперационных осложнений не было. Достигнут хороший результат в плане восстановления суставных взаимоотношений. Только у двух пациентов наблюдался периодический дискомфорт, не мешающий работе в прежней должности (рис. 8, б).

Имеются данные о сшивании разрыва грудино-ключичного соединения проволокой [25] у 6 пациентов с практически полным функциональным восстановлением без послеоперационных осложнений, незначительный болевой синдром сохранялся у двух больных. Лечить разрыв ГКС можно оперативно диафиксацией соединения спицами [26], однако это может быть очень опасно вследствие возможности повреждения крупных сосудов, расположенных за соединением.

Сотрудники ФГБУ «РНЦ «ВТО» им. акад. Г.А. Илизарова» [27] предложили аппаратную методику лечения, при которой разорванное соединение сшивается лавсановой лентой и производится диафиксация спицами под углом 10–15° к поверхности рукоятки грудины. Спицы загибают и крепят к резьбовому стержню при помощи шайб с прорезью и гаек. Фиксирующие грудино-ключичный сустав спицы крепят к концу резьбового стержня. Послеоперационное ведение: фиксация конечности косыночной повязкой 3–4 недели до снятия аппарата (рис. 9). Данная технология использована при лечении 23 больных с вывихами стернального конца ключицы. Из них мужчин было 19, женщин – 4 в возрасте от 17 до 36 лет. Сроки стационарного лечения составили $5,7 \pm 0,4$, фиксации в аппарате – $24,2 \pm 3,7$, нетрудоспособности – $43,3 \pm 4,3$ дня. Выздоровление достигнуто у всех пациентов с хорошими анатомо-функциональными результатами.

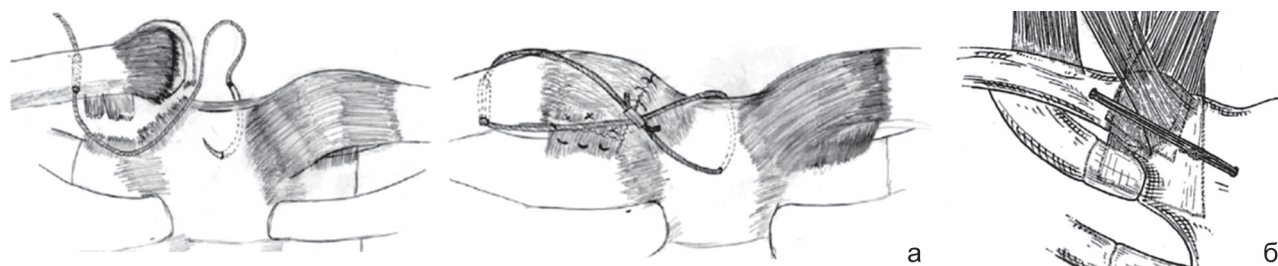


Рис. 8. Схема проведения тонкого тросика на атравматичной игле; восьмиобразная техника прошивания грудины и ключицы с дальнейшим стягиванием проволоки [24]

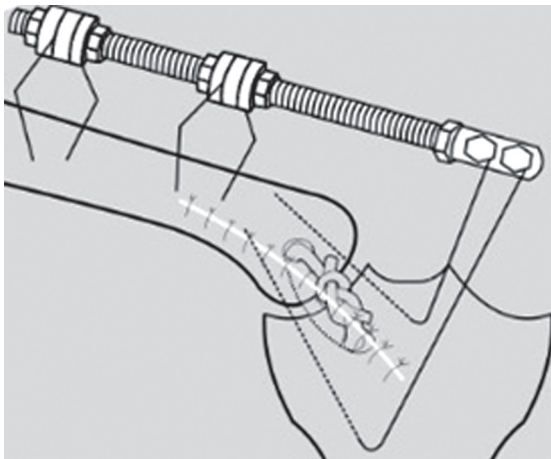


Рис. 9. Соединение лавсановой лентой и спицами под углом 10–15° к поверхности рукоятки грудины

Методы реконструкции грудино-ключичного соединения синтетическими материалами и якорными фиксаторами. Z. Abiddin [28] с соавторами в 2006 году опубликовали результаты лечения с помощью двух якорных фиксаторов Mitek Super Anchors (Johnson & Johnson Ltd, Edinburgh, UK). Исследование выполнено у 7 пациентов, в одном случае был задний вывих ГКС, в остальных передние, один пациент имел билатеральный вывих ГКС (рис. 10).



Рис. 10. Шовные анкеры для лечения нестабильности сустава. Suture anchors for treatment of sternoclavicular joint instability [28]

Суть методики заключалась в установке двух якорных фиксаторов современным не рассасывающимся шовным материалом у края рукоятки грудины, формировании двух отверстий для каждого якорного фиксатора на медиальном конце ключицы вне суставной поверхности. Продевание одного свободного конца нитей каждого якоря через сформированные отверстия в ключице параллельно друг другу. Далее осуществлялась послеоперационная иммобилизация соответствующей разрыву верхней конечности сроком на 2 недели с постепенной мобилизацией. Щадящая физическая нагрузка в течение 4 месяцев. Анализ результата лечения выполнен с помощью оксфордского опросника, суть которого – субъективная оценка пациентом интенсивности боли в повседневной жизни.

Функциональный результат оценивали по шкале Constant и Murley (боль, активность в повседневной жизни, диапазон движения и сила). Единственный плохой результат отмечен у мужчины, который имел множественные переломы ребер вместе с переломом грудины и вывихом грудино-ключичного сустава. Через год после первой операции на ГКС из-за постоянной боли выполнена повторная операция. Результат был удовлетворительным в течение 3 лет после повторной

операции, но затем болевой синдром и нестабильность вернулись. Лечение закончилось удалением медиального конца ключицы. Пациентка с двусторонним вывихом ГКС через 6 недель после операции упала с лошади, что привело к повторному разрыву ГКС с одной стороны, повторная операция проведена с удовлетворительным результатом. Все пациенты, кроме одного с удаленным медиальным концом ключицы, вернулись к прежнему труду.

Lehmann [29] с соавторами в 2010 опубликовали случай лечения подвывиха в грудино-ключичном соединении с фиксацией якорным фиксатором за грудину и фиксацией ключицы к первому ребру с помощью PDS шнура (рис. 11). После операции пациентка носила бандаж 4 недели. Через 8 недель – полное восстановление с прежней подвижностью. Klaus Vak с соавтором [30] в 2014 году описывают методику фиксации ГКС при его переднем вывихе, выполненную у 27 пациентов с передним вывихом с помощью якорного фиксатора и аутографта (в 6 случаях из сухожилия длинной ладонной мышцы и в 21 случае из сухожилия тонкой мышцы). Авторами предложена безопасная зона для установки анкера в латеральную часть грудины. На рисунке 12 показана фронтальная плоскость с ввинченным анкером, а также длина анкера и средняя толщина грудины у мужчин и у женщин, согласно Selthofer [31]. Один конец аутографта подшивается на первую пару нитей якоря и проходит через нижнее просверленное отверстие в медиальном конце ключицы изнутри наружу, затем подшивается внутри ГКС близ анкера второй его парой нитей, проходит через верхнее просверленное отверстие изнутри наружу, затем свободный конец аутографта подшивается второй парой нитей анкера. Результаты лечения: показатель WOSI улучшился с медианы в 44 % до операции (диапазон 6–62 %) до 75 % после операции (диапазон 13–93 %). Десять пациентов набрали больше 85 % по шкале WOSI. Три пациента (12,5 %) подверглись повторным операциям: один получил рецидив после отжимания штанги лежа через 2 недели после операции, прооперирован повторно с хорошим результатом; второй пациент жаловался на постоянную боль через 6 месяцев после операции, ему выполнена синовэктомия ГКС, болевой синдром больше не беспокоил; третий пациент после операции отмечал недостаточную стабильность в ГКС, при ревизионной операции был обнаружен плохо подшитый трансплантат, который затем был подшит функционально. После операции 17 из 25 пациентов жаловались на постоянную боль, 10 из них продолжали испытывать некоторый дискомфорт и в последующем наблюдении. Инфекций или локальных сосудистых осложнений не было.

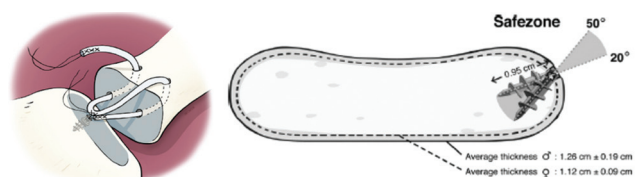


Рис. 11. Фиксация якорным фиксатором за грудину и ключицу к первому ребру с помощью PDS шнура [31]

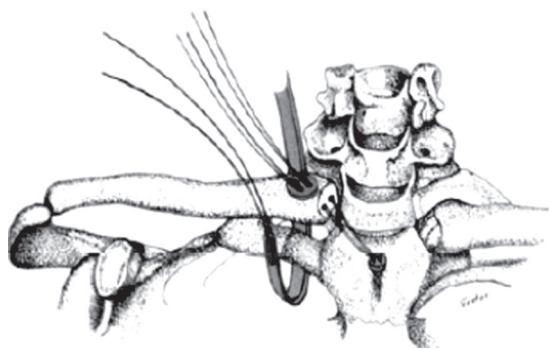


Рис. 12. Безопасная зона для установки анкера в латеральную часть грудины [29]

O'Reilly-Harbridge с коллегой предложили способ фиксации ГКС «трехточечным» способом (рис. 13). Оперативное лечение применено у 7 пациентов с задним вывихом и одного с передним вывихом в период

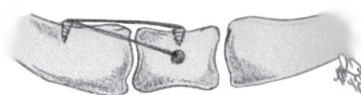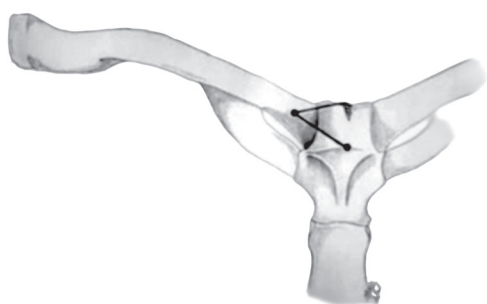


Рис. 13. «Трехточечный» способ фиксации [32]



Рис. 14. Плетенное сетчатое устройство [33]

с 2005 по 2011 год и сроком наблюдения отдаленных результатов от трех до 18 месяцев. Суть хирургической техники: якоря устанавливались в стернальную выемку в краниокаудальном направлении и в рукоятку грудины в противоположном направлении, также третий якорь устанавливался в медиальную часть ключицы [32]. Нити якорей связывались между собой, чтобы образовался некий треугольник. Результаты лечения: отсутствие осложнений, полное возвращение функции, возвращение больных к прежнему качеству жизни без болевых ощущений.

Wallace [33] с соавторами сообщили о новой методике реконструкции ГКС с использованием плетеного сетчатого устройства (рис. 14). Этот метод воссоздает реберно-ключичную связку, а также стабилизирует переднюю и заднюю часть капсулы сустава. У всех пациентов добились хороших функциональных результатов и удовлетворенности качеством жизни.

ЗАКЛЮЧЕНИЕ

Среди всех возможных способов оперативного лечения разрывов грудино-ключичного соединения нет такого, который являлся бы «золотым» стандартом. У каждого из описанных нами методов есть

свои преимущества и недостатки, мы же рекомендуем индивидуальный подход и взвешенный выбор оперативной техники при любом оперативном вмешательстве.

ЛИТЕРАТУРА

1. Rockwood C.A. Jr. Disorders of the sternoclavicular joint. In: Rockwood C.A. Jr, Matsen F.A., eds. The Shoulder. Chapter 10. Philadelphia: WB Saunders, 1990. P. 477-525.
2. Cooper A. A treatise on dislocations and on fractures of the joints. Boston: Lilly and Wait, Carter and Hender, 1832. 474 p.
3. Groh G.I., Wirth M.A. Management of traumatic sternoclavicular joint injuries // J. Am. Acad. Orthop. Surg. 2011. Vol. 19, N 1. P. 1-7
4. Waskowitz W.J. Disruption of the sternoclavicular joint: an analysis and review // Am. J. Orthop. 1961. Vol. 3. P. 176-179.
5. Nettles J.L., Linscheid R.L. Sternoclavicular dislocations // J. Trauma. 1968. Vol. 8, N 2. P. 158-164.
6. Omer G.E. Jr. Osteotomy of the clavicle in surgical reduction of anterior sternoclavicular dislocation // J. Trauma. 1967. Vol. 7, N 4. P. 584-590.
7. Wirth M.A., Rockwood C.A. Jr. Acute and chronic traumatic injuries of the sternoclavicular joint // J. Am. Acad. Orthop. Surg. 1996. Vol. 4, N 5. P. 268-278.
8. Cave E.F. Fractures and other injuries. Chicago: The Year Book Medical Publishers, 1958. 376 p.
9. De Jong K.P., Sukul D.M. Anterior sternoclavicular dislocation: a long-term follow-up study // J. Orthop. Trauma. 1990. Vol. 4, N 4. P. 420-423.
10. Eskola A. Sternoclavicular dislocation. A plea for open treatment // Acta Orthop. Scand. 1986. Vol. 57, N 3. P. 227-228.
11. Salvatore J.E. Sternoclavicular joint dislocation // Clin. Orthop. Relat. Res. 1968. Vol. 58. P. 51-55.
12. Barth E., Hagen R. Surgical treatment of dislocations of the sternoclavicular joint // Acta Orthop. Scand. 1983. Vol. 54, N 5. P. 746-747.
13. A method for open reduction and internal fixation of the unstable posterior sternoclavicular joint dislocation / M.R. Brinker, R.L. Bartz, P.R. Reardon, M.J. Reardon // J. Orthop. Trauma. 1997. Vol. 11, N 5. P. 378-381.
14. Anterior subluxation after reduction of a posterior traumatic sternoclavicular dislocation: a case report and a review of the literature / M. Wettstein, O. Borens, R. Garofalo, C. Kombot, F. Chevalley, E. Mouhsine // Knee Surg. Sports Traumatol. Arthrosc. 2004. Vol. 12, N 5. P. 453-456. DOI: 10.1007/s00167-004-0504-x
15. Burrows H.J. Tenodesis of subclavius in the treatment of recurrent dislocation of the sterno-clavicular joint // J. Bone Joint Surg. Br. 1951. Vol. 33B, N 2. P. 240-243.
16. Operation for old sternoclavicular dislocation. Results in 12 cases / A. Eskola, S. Vainionpää, P. Slätis, P. Rokkanen // J. Bone Joint Surg. Br. 1989. Vol. 71, N 1. P. 63-65.
17. Resection arthroplasty of the sternoclavicular joint / C.A. Rockwood Jr, G.I. Groh, M.A. Wirth, F.A. Grassi // J. Bone Joint Surg. Am. 1997. Vol. 79, N 3. P. 387-393.

18. Clinical outcomes after autograft reconstruction for sternoclavicular joint instability / M. Petri, J.A. Greenspoon, M.P. Horan, F. Martetschläger, R.J. Warth, P.J. Millett // *J. Shoulder Elbow Surg.* 2016. Vol. 25, N 3. P. 435-441. DOI: 10.1016/j.jse.2015.08.004.
19. Interposition arthroplasty with bone-tendon allograft: a technique for treatment of the unstable sternoclavicular joint / T.C. Battaglia, M.E. Pannunzio, A.B. Chhabra, G.G. Degnan // *J. Orthop Trauma.* 2005. Vol. 19, N 2. P. 124-129.
20. Safe surgical technique: reconstruction of the sternoclavicular joint for posttraumatic arthritis after posterior sternoclavicular dislocation / P.F. Stahel, B. Barlow, F. Tepolt, K. Mangan, C. Mauffrey // *Patient Saf. Surg.* 2013. Vol. 7, N 1. P. 38. DOI: 10.1186/1754-9493-7-38.
21. Balsa plate stabilization: an alternate therapy for traumatic sternoclavicular instability / W.M. Franck, O. Jannasch, M. Siassi, F.F. Hennig // *J. Shoulder Elbow Surg.* 2003. Vol. 12, N 3. P. 276-281 DOI: 10.1016/mse.2003.S1058274602868021.
22. Hecox S.E., Wood G.W. 2nd. Ledge plating technique for unstable posterior sternoclavicular dislocation // *J. Orthop. Trauma.* 2010. Vol. 24, N 4. P. 255-257. DOI: 10.1097/BOT.0b013e3181cab11b.
23. Pency R.A., Eglseider W.A. Posterior sternoclavicular fracture-dislocation: a case report and novel treatment method // *J. Shoulder Elbow Surg.* 2010. Vol. 19, N 4. P. e5-e8. DOI: 10.1016/j.jse.2009.11.050.
24. Janson J.T., Rossouw G.J. A new technique for repair of a dislocated sternoclavicular joint using a sternal tension cable system // *Ann. Thorac. Surg.* 2013. Vol. 95, N 2. P. e53-e55. DOI: 10.1016/j.athoracsur.2012.10.047.
25. Posterior sternoclavicular joint dislocation in adolescents and young adults treated by surgical stabilization with posterior reinforcement / M. Filaire, M. Rousset, B. Bouillet, M.M. Tardy, J. Brehant, F. Canavese, S. Descamps, G. Galvaing // *Chirurgie Thoracique et Cardio-Vasculaire.* 2015. Vol. 19, N 1. P. 32-36.
26. Van Tongel A., De Wilde L. Sternoclavicular joint injuries: a literature review // *Muscles Ligaments Tendons J.* 2012. Vol. 1, N 3. P. 100-105.
27. Чрескостный остеосинтез по Илизарову при лечении вывихов стернального конца ключицы (М 84.1, S 43.2, Т 02): Федеральные клинические рекомендации / ФГБУ «РНЦ «ВТО» акад. Г.А. Илизарова; сост.: И.И. Мартель, Е.О. Дарвин, С.П. Бойчук, Д.В. Самусенко. Курган, 2013. 10 с. URL: <http://gigabaza.ru/doc/17396.html>
28. Suture anchors for treatment of sternoclavicular joint instability / Z. Abiddin, C. Sinopidis, C.J. Grocock, Q. Yin, S.P. Frostick // *J. Shoulder Elbow Surg.* 2006. Vol. 15, N 3. P. 315-318. DOI: 10.1016/j.jse.2005.07.005.
29. Refixation of sternoclavicular luxation with a suture anchor system / W. Lehmann, J. Laskowski, L. Grossterlinden, J.M. Rueger // *Unfallchirurg.* 2010. Vol. 113, N 5. P. 418-421. DOI 10.1007/s00113-010-1784-x.
30. Bak K., Fogh K. Reconstruction of the chronic anterior unstable sternoclavicular joint using a tendon autograft: medium-term to long-term follow-up results // *J. Shoulder Elbow Surg.* 2014. Vol. 23, N 2. P. 245-250. DOI: 10.1016/j.jse.2013.05.010.
31. Renfree K.J., Wright T.W. Anatomy and biomechanics of the acromioclavicular and sternoclavicular joints // *Clin. Sports Med.* 2003. Vol. 22, N 2. P. 219-237.
32. O'Reilly-Harbridge S.C., Balogh Z.J. Three-point suture anchor repair of traumatic sternoclavicular joint dislocation // *ANZ J. Surg.* 2013. Vol. 83, N 11. P. 883-886. DOI: 10.1111/ans.12403.
33. Morell D.J., Thyagarajan D.S. Sternoclavicular joint dislocation and its management: A review of the literature // *World J. Orthop.* 2016. Vol. 7, N 4. P. 244-250. DOI: 10.5312/wjo.v7.i4.244.

REFERENCES

1. Rockwood C.A. Jr. Disorders of the sternoclavicular joint. In: Rockwood C.A. Jr, Matsen F.A., eds. *The Shoulder: Chapter 10. Philadelphia*, WB Saunders, 1990, pp. 477-525.
2. Cooper A. *A treatise on dislocations and on fractures of the joints*. Boston, Lilly and Wait, Carter and Hender, 1832, 474 p.
3. Groh G.I., Wirth M.A. Management of traumatic sternoclavicular joint injuries. *J. Am. Acad. Orthop. Surg.*, 2011, vol. 19, no. 1, pp. 1-7.
4. Waskowitz W.J. Disruption of the sternoclavicular joint: an analysis and review. *Am. J. Orthop.*, 1961, vol. 3, pp. 176-179.
5. Nettles J.L., Linscheid R.L. Sternoclavicular dislocations. *J. Trauma*, 1968, vol. 8, no. 2, pp. 158-164.
6. Omer G.E. Jr. Osteotomy of the clavicle in surgical reduction of anterior sternoclavicular dislocation. *J. Trauma*, 1967, vol. 7, no. 4, pp. 584-590.
7. Wirth M.A., Rockwood C.A. Jr. Acute and chronic traumatic injuries of the sternoclavicular joint. *J. Am. Acad. Orthop. Surg.*, 1996, vol. 4, no. 5, pp. 268-278.
8. Cave E.F. *Fractures and other injuries*. Chicago, The Year Book Medical Publishers, 1958, 376 p.
9. De Jong K.P., Sukul D.M. Anterior sternoclavicular dislocation: a long-term follow-up study. *J. Orthop. Trauma*, 1990, vol. 4, no. 4, pp. 420-423.
10. Eskola A. Sternoclavicular dislocation. A plea for open treatment. *Acta Orthop. Scand.*, 1986, vol. 57, no. 3, pp. 227-228.
11. Salvatore J.E. Sternoclavicular joint dislocation. *Clin. Orthop. Relat. Res.*, 1968, vol. 58, pp. 51-55.
12. Barth E., Hagen R. Surgical treatment of dislocations of the sternoclavicular joint. *Acta Orthop. Scand.*, 1983, vol. 54, no. 5, pp. 746-747.
13. Brinker M.R., Bartz R.L., Reardon P.R./ Reardon M.J. A method for open reduction and internal fixation of the unstable posterior sternoclavicular joint dislocation. *J. Orthop. Trauma*, 1997, vol. 11, no. 5, pp. 378-381.
14. Wettstein M., Borens O., Garofalo R., Kombot C., Chevalley F., Mouhsine E. Anterior subluxation after reduction of a posterior traumatic sternoclavicular dislocation: a case report and a review of the literature. *Knee Surg. Sports Traumatol. Arthrosc.*, 2004, vol. 12, no. 5, pp. 453-456. DOI: 10.1007/s00167-004-0504-x
15. Burrows H.J. Tenodesis of subclavius in the treatment of recurrent dislocation of the sterno-clavicular joint. *J. Bone Joint Surg. Br.*, 1951, vol. 33B, no. 2, pp. 240-243.
16. Eskola A., Vainionpää S., Slätis P., Rokkanen P. Operation for old sternoclavicular dislocation. Results in 12 cases. *J. Bone Joint Surg. Br.*, 1989, vol. 71, no. 1, pp. 63-65.
17. Rockwood C.A. Jr, Groh G.I., Wirth M.A., Grassi F.A. Resection arthroplasty of the sternoclavicular joint. *J. Bone Joint Surg. Am.*, 1997, vol. 79, no. 3, pp. 387-393.
18. Petri M., Greenspoon J.A., Horan M.P., Martetschläger F., Warth R.J., Millett P.J. Clinical outcomes after autograft reconstruction for sternoclavicular joint instability. *J. Shoulder Elbow Surg.*, 2016, vol. 25, no. 3, pp. 435-441. DOI: 10.1016/j.jse.2015.08.004.
19. Battaglia T.C., Pannunzio M.E., Chhabra A.B., Degnan G.G. Interposition arthroplasty with bone-tendon allograft: a technique for treatment of the unstable sternoclavicular joint. *J. Orthop Trauma*, 2005, vol. 19, no. 2, pp. 124-129.
20. Stahel P.F., Barlow B., Tepolt F., Mangan K., Mauffrey C. Safe surgical technique: reconstruction of the sternoclavicular joint for posttraumatic arthritis after posterior sternoclavicular dislocation. *Patient Saf. Surg.*, 2013, vol. 7, no. 1, p. 38. DOI: 10.1186/1754-9493-7-38.
21. Franck W.M., Jannasch O., Siassi M., Hennig F.F. Balsa plate stabilization: an alternate therapy for traumatic sternoclavicular instability. *J. Shoulder Elbow Surg.*, 2003, vol. 12, no. 3, pp. 276-281 DOI: 10.1016/mse.2003.S1058274602868021.
22. Hecox S.E., Wood G.W. 2nd. Ledge plating technique for unstable posterior sternoclavicular dislocation. *J. Orthop. Trauma*, 2010, vol. 24, no. 4, pp. 255-257. DOI: 10.1097/BOT.0b013e3181cab11b.
23. Pency R.A., Eglseider W.A. Posterior sternoclavicular fracture-dislocation: a case report and novel treatment method. *J. Shoulder Elbow Surg.*, 2010, vol. 19, no. 4, pp. e5-e8. DOI: 10.1016/j.jse.2009.11.050.
24. Janson J.T., Rossouw G.J. A new technique for repair of a dislocated sternoclavicular joint using a sternal tension cable system. *Ann. Thorac. Surg.*, 2013, vol. 95, no. 2, pp. e53-e55. DOI: 10.1016/j.athoracsur.2012.10.047.
25. Filaire M., Rousset M., Bouillet B., Tardy M.M., Brehant J., Canavese F., Descamps S., Galvaing G. Posterior sternoclavicular joint dislocation in adolescents and young adults treated by surgical stabilization with posterior reinforcement. *Chirurgie Thoracique et Cardio-Vasculaire*, 2015, vol. 19, no. 1, pp. 32-36.
26. Van Tongel A., De Wilde L. Sternoclavicular joint injuries: a literature review. *Muscles Ligaments Tendons J.*, 2012, vol. 1, no. 3, pp. 100-105.
27. Martel' I.I., Darvin E.O., Boichuk S.P., Samusenko D.V., comp. *Chreskostnyy osteosintez po Ilizarovu pri lechenii vyvikhov sternal'nogo kontsa kluchitsy. Federal'nye klinicheskie rekomendatsii* [Transosseous osteosynthesis according to Ilizarov. Federal Clinical Manual]. FGBU «RNTs «VTO» akad. G.A. Ilizarova [FSBI RISC «RTO”]. Kurgan, 2013, 10 p. (In Russ.) URL: <http://gigabaza.ru/doc/17396.html>.

28. Abiddin Z., Sinopidis C., Grocock C.J., Yin Q., Frostick S.P. Suture anchors for treatment of sternoclavicular joint instability. *J. Shoulder Elbow Surg.*, 2006, vol. 15, no. 3, pp. 315-318. DOI: 10.1016/j.jse.2005.07.005.
29. Lehmann W., Laskowski J., Grossterlinden L., Rueger J.M. Refixation of sternoclavicular luxation with a suture anchor system. *Unfallchirurg*, 2010, vol. 113, no. 5, pp. 418-421. DOI 10.1007/s00113-010-1784-x.
30. Bak K., Fogh K. Reconstruction of the chronic anterior unstable sternoclavicular joint using a tendon autograft: medium-term to long-term follow-up results. *J. Shoulder Elbow Surg.*, 2014, vol. 23, no. 2, pp. 245-250. DOI: 10.1016/j.jse.2013.05.010.
31. Renfree K.J., Wright T.W. Anatomy and biomechanics of the acromioclavicular and sternoclavicular joints. *Clin. Sports Med.*, 2003, vol. 22, no. , pp. 219-237.
32. O'Reilly-Harbridge S.C., Balogh Z.J. Three-point suture anchor repair of traumatic sternoclavicular joint dislocation. *ANZ J. Surg.*, 2013, vol. 83, no. 11, pp. 883-886. DOI: 10.1111/ans.12403.
33. Morell D.J., Thyagarajan D.S. Sternoclavicular joint dislocation and its management: A review of the literature. *World J. Orthop.*, 2016, vol. 7, no. 4, pp. 244-250. DOI: 10.5312/wjo.v7.i4.244.

Рукопись поступила 01.08.2017

Сведения об авторах:

1. Кочнев Егор Яковлевич,
ФГБУ «РНИЦ «ВТО» им. акад. Г.А. Илизарова» Минздрава
России, г. Курган, Россия
2. Свириденко Андрей Сергеевич
ФГБУ «РНИЦ «ВТО» им. акад. Г.А. Илизарова» Минздрава
России, г. Курган, Россия
3. Люлин Сергей Владимирович, д. м. н.,
ФГБУ «РНИЦ «ВТО» им. акад. Г.А. Илизарова» Минздрава
России, г. Курган, Россия
4. Мещерягина Иванна Александровна, к. м. н.,
ФГБУ «РНИЦ «ВТО» им. акад. Г.А. Илизарова» Минздрава
России, г. Курган, Россия;
Email: ivalme@yandex.ru
5. Шелепов Алексей Викторович,
ФГБУ «РНИЦ «ВТО» им. акад. Г.А. Илизарова» Минздрава
России, г. Курган, Россия
6. Девятых Роман Валерьевич,
ФГБУ «РНИЦ «ВТО» им. акад. Г.А. Илизарова» Минздрава
России, г. Курган, Россия
7. Алексеев Сергей Алексеевич,
ФГБУ «РНИЦ «ВТО» им. акад. Г.А. Илизарова» Минздрава
России, г. Курган, Россия

Information about the authors:

1. Egor I. Kochnev, M.D.,
Russian Ilizarov Scientific Center for Restorative Traumatology and
Orthopaedics, Kurgan, Russian Federation
2. Andrei S. Sviridenko, M.D.,
Russian Ilizarov Scientific Center for Restorative Traumatology and
Orthopaedics, Kurgan, Russian Federation
3. Sergei V. Liulin, M.D., Ph.D.,
Russian Ilizarov Scientific Center for Restorative Traumatology and
Orthopaedics, Kurgan, Russian Federation
4. Ivanna A. Meshcheriagina, M.D., Ph.D.,
Russian Ilizarov Scientific Center for Restorative Traumatology and
Orthopaedics, Kurgan, Russian Federation;
Email: ivalme@yandex.ru
5. Aleksei V. Shelepov, M.D.,
Russian Ilizarov Scientific Center for Restorative Traumatology and
Orthopaedics, Kurgan, Russian Federation
6. Roman V. Deviatykh, M.D.,
Russian Ilizarov Scientific Center for Restorative Traumatology and
Orthopaedics, Kurgan, Russian Federation
7. Sergei A. Alekseev, M.D.,
Russian Ilizarov Scientific Center for Restorative Traumatology and
Orthopaedics, Kurgan, Russian Federation