

Efek Protektif Andrografolid terhadap Kejadian Kardiotoksitas Pasca Aplikasi Doksorubisin pada Tikus

Protective Effect of Andrographolide on Doxorubicin-Induced Cardiotoxicity in Rat

Sri Wahyuni Salam¹, Agus Setiyono², Vetrizah Juniantito²

¹Program Magister Ilmu Biomedis Hewan, Fakultas Kedokteran Hewan, Institut Pertanian Bogor

²Departemen Klinik, Reproduksi, dan Patologi, Fakultas Kedokteran Hewan, Institut Pertanian Bogor

Email: sriwahyuni_vet@yahoo.com

Abstract

Cardiotoxicity is one of the important side effects of doxorubicin, an anthracycline antibiotic and chemotherapeutic drug. The aim of this study was to explore the potential protective effect of andrographolide (Andro), an anti-inflammatory and anti-oxidant agents, against cardiotoxicity induced by doxorubicin (DXR). Thirty *Sprague Dawley* rats (80-100 g) were divided into four groups: (a) Control (b) DXR (4 mg/kg intraperitoneally (IP) were made weekly for 4 weeks), (c) DXR+Andro20 (low dose andro; 20 mg/kg IP were made daily for 4 weeks, 24 h after DXR), (d) DXR+Andro100 (high dose andro; 100 mg/kg IP were made daily for 4 weeks, 24 h after DXR). Furthermore, at the end of experimental period, all rats were euthanized and hearts were removed for histopathological analyses. Hematoxylin-eosin (HE) and Masson *Trichrome* (MT) staining were used to observe the histomorphological alterations and fibrosis of hearts, respectively. Our results showed that andrographolide treatment (20 mg/kg) augmented the detrimental effects of DXR such as decreased body weight and heart weight, as compared with those in DXR-treated rats. Histopathologically, heart tissue from control group showed compact myocardial architecture without any noticeable lesions. Histopathological analysis from DXR group showed severe inflammation and fibrosis, whereas DXR+Andro20 group showed almost normal heart morphology. Andrographolide at a dosage of 100 mg/kg did not show protective effects against doxorubicin, and even aggravated myocardial inflammation, as compared with DXR-treated rats. These results indicate that low dose of andrographolide compromised doxorubicin-induced decreased body weight, heart inflammation, and fibrosis.

Keywords: Andrographolide, doxorubicin, cardiotoxicity, cardiac fibrosis, rat

Abstrak

Kardiotoksik merupakan salah satu efek samping penting yang ditimbulkan oleh doksorubisin yang merupakan antibiotik golongan antrasiklin dan obat kemoterapeutik. Penelitian ini bertujuan untuk mengetahui potensi efek protektif andrografolid (Andro) sebagai agen antiinflamasi dan antioksidan terhadap kejadian kardiotoksitas akibat doksorubisin (DXR). Sebanyak tiga puluh ekor tikus *Sprague Dawley* (80-100 g) dibagi menjadi empat kelompok perlakuan terdiri dari: (a) Kontrol (b) DXR (4 mg/kg BB IP diberikan sekali seminggu selama 4 minggu), (c) DXR+Andro20, (dosis rendah, 20 mg/kg BB IP setiap hari selama empat minggu, dimulai 24 jam setelah pemberian DXR) (d) DXR+Andro100 (dosis tinggi, 100 mg/kg BB IP). Pada akhir masa perlakuan, semua tikus dieutanasi dan dilakukan pengambilan organ jantung untuk pembuatan preparat histopatologi. Pewarnaan Hematoxylin Eosin (HE) dan Masson *trichrome* (MT) digunakan untuk mengamati perubahan histologi dan fibrosis jantung. Hasil penelitian ini menunjukkan bahwa, pemberian andrographolide (20 mg/kg) dapat mengurangi efek negatif pemberian DXR terhadap penurunan bobot badan dan bobot jantung, bila dibandingkan dengan kelompok DXR. Analisis histopatologi jantung dari kelompok kontrol menunjukkan struktur miokardium yang kompak dan tidak ditemukan adanya lesio. Pemeriksaan histopatologi kelompok DXR menunjukkan terjadinya inflamasi yang hebat ditandai dengan peningkatan infiltrasi sel radang, fokus nekrotik, dan fibrosis jantung, sebaliknya kelompok DXR+Andro20 menunjukkan morfologi jantung yang hampir normal.

Andrografolid dosis 100 mg/kg tidak menunjukkan efek protektif terhadap doksorubisin, dan memperparah inflamasi miokardial jika dibandingkan dengan kelompok DXR. Hasil studi ini menunjukkan bahwa andrografolid dosis rendah dapat menekan penurunan bobot badan, proses inflamasi, dan fibrosis jantung yang diinduksi oleh doksorubisin.

Kata kunci: Andrografolid, doksorubisin, kardi toksisitas, fibrosis jantung, tikus

Pendahuluan

Kardi toksisitas merupakan suatu kondisi terjadinya kerusakan jantung dan kelainan fungsi akibat paparan senyawa kimia yang bersifat toksik. Kejadian kardi toksisitas paling banyak disebabkan oleh penggunaan obat-obatan kemoterapi (Siahaan dkk. 2007). Studi yang dilakukan oleh Martha dkk. (2007) melaporkan tingginya kasus kardi toksisitas pada penggunaan obat kemoterapi golongan antrasiklin dengan prevalensi mencapai 86.8%. Salah satu obat golongan antrasiklin komersial yang dapat menyebabkan terjadinya kardi toksisitas adalah doksorubisin (Tacar *et al.* 2012).

Doksorubisin merupakan antibiotika antitumor golongan antrasiklin yang sering digunakan untuk kemoterapi berbagai jenis kanker seperti leukemia, limfoma, kanker payudara, kanker paru-paru, kanker tiroid, dan kanker ovarium (Tacar *et al.* 2012). Selain itu, penggunaan doksorubisin belakangan ini telah banyak dilaporkan memiliki efek samping yang berbahaya yakni bersifat toksik pada berbagai organ terutama pada jantung (Fadillioglu *et al.* 2003). Mekanisme terjadinya kardi toksisitas oleh doksorubisin disebabkan akibat pembentukan *reactive oxygen species* (ROS) yang diperantarai proses metabolisme zat besi dan peningkatan stres oksidatif pada miokardium (Peng *et al.* 2005). Mekanisme stres oksidatif merupakan mekanisme yang paling sering mengakibatkan kerusakan jantung akibat penggunaan antibiotika golongan antrasiklin (Siahaan *et al.* 2007). Adapun manifestasi kardi toksisitas akibat penggunaan doksorubisin meliputi terjadinya proses patologi seperti inflamasi, nekrosis, dan pada tahap lanjut adalah munculnya fibrosis jantung (Arozal *et al.* 2014).

Penelitian terdahulu, Schulke *et al.*, (2013) menggunakan mencit yang diinduksi doksorubisin dosis 4 mg/kg BB sekali seminggu selama 4 minggu secara intra peritoneal (IP) menunjukkan peningkatan fibrosis jantung dibandingkan dengan kelompok kontrol yang tidak diberikan doksorubisin. Akibat efek kardi toksisitas yang disebabkan doksorubisin tersebut, maka diperlukan senyawa aktif yang dapat melindungi jantung (kardi protektif). Senyawa kardi protektif terhadap doksorubisin diharapkan memiliki kemampuan sebagai anti inflamasi dan antioksidan yang baik.

Andrografolid merupakan salah satu senyawa utama tanaman sambiloto (*Andrographis paniculata*) yang telah banyak dilaporkan memiliki efek sebagai anti inflamasi dan antioksidan, yang bermanfaat untuk mengurasi kerusakan jaringan akibat inflamasi, sehingga membantu proses regenerasi sel (Abu-Ghefreh *et al.* 2009). Secara umum, penelitian ini bertujuan untuk memperlihatkan kemungkinan efek kardi protektif andrografolid pada proses kardi toksisitas dan fibrosis jantung akibat induksi doksorubisin.

Materi dan Metode

Peralatan yang akan digunakan terdiri dari timbangan digital Kris Chef[®], spuit 1 dan 3 ml, alat nekropsi, *tissue cassette*, *tissue basket*, Sakura[®] *automatic tissue processor*, Sakura[®] *paraffin embedding console*, mikrotom Spencer[®], inkubator Spencer[®], mikroskop cahaya Olympus bh-1[®], dan *digital electronic eyepiece camera*.

Penelitian ini menggunakan tikus Sprague-Dawley jantan. umur 6-7 minggu dengan bobot badan

80-100 g. Bahan meliputi obat-obatan praperlakuan yaitu anthelmintik Combantrin® (pirantel pamoat 125 mg/10 ml), antibiotik Amoxil® (amoxycillin 125 mg/5 ml), dan anti protozoa Flagyl® (benzoyl metronidazole 200 mg/5 ml). Materi penginduksi kardiotoksitas Doksorubisin Actavis® 50 mg Injeksi (doksorubisin hidroklorida 50 mg, Actavis Indonesia). Bahan aktif andrografolid dengan purifikasi $\geq 90\%$ (Plamed, Xi'an, China) dilarutkan dalam *carboxy methyl cellulose* (CMC) 0.5%. *buffered neutral formalin* (BNF) 10 %. Pembuatan preparat histopatologi dan pewarnaan Hematoksin-Eosin (HE) dan *Masson's Trichrome* (MT) digunakan bahan, silol, alkohol absolut, alkohol 95 %, alkohol 85 %, alkohol 70 %, parafin, *Mayer's Haematoxylin*, lithium karbonat, Eosin, Mordant, *Carrazi's hematoxylin*, orange G, asam asetat 1 %, *ponceau xylydine fuchsin*, asam fosfatungstat 2.5 %, *aniline blue*, aquadest, *phosphate buffered saline* (PBS) steril.

Semua metode yang dilakukan dalam penelitian ini telah mendapatkan persetujuan atas perlakuan etik dari Komisi Etik Hewan Rumah Sakit Hewan Pendidikan FKH-IPB, Nomor 15-2015 RSHP FKH-IPB. Tahap persiapan, tikus diadaptasikan dengan lingkungan kandang selama 1 minggu dan diberikan obat-obatan praperlakuan (berupa dosis tunggal anthelmintik dosis 10 mg/kg BB, antibiotik dosis 20 mg/kg BB selama 5 hari, dan anti protozoa dosis 20 mg/kg BB selama 3 hari). Tahapan perlakuan berlangsung selama 4 minggu. Setiap kelompok perlakuan terdiri dari 6-8 ekor tikus, dengan pembagian kelompok (a) Kontrol, tikus diinjeksi NaCl fisiologis secara IP sekali seminggu selama 4 minggu, (b) DXR, tikus diinjeksi doksorubisin dosis 4 mg/kg BB secara IP, (c) DXR+Andro20, tikus diinjeksi doksorubisin dosis 4 mg/kg BB dan andrografolid dosis rendah 20 mg/kg BB secara IP, (4) DXR+Andro100, tikus diinjeksi doksorubisin dosis 4 mg/kg BB dan andrografolid dosis tinggi 100 mg/kg BB secara IP. Pemberian doksorubisin dilakukan

sekali seminggu selama 4 minggu dan pemberian andrografolid dilakukan setiap hari selama 4 minggu, dimulai 24 jam setelah pemberian doksorubisin. Dosis dan aplikasi pemberian andrografolid dilakukan berdasarkan hasil penelitian sebelumnya (Lee *et al.* 2014).

Selama masa perlakuan, dilakukan pengamatan terhadap bobot badan tikus setiap 4 hari sekali. Tahapan selanjutnya, tikus diterminasi menggunakan anasthesi ketamin HCl dosis 0.1 mL/ 100 g BB dan dieksanguinasi pada aorta abdominalis. Selanjutnya dilakukan koleksi organ jantung, ditimbang bobotnya, kemudian difiksasi dalam *buffered neutral formalin* (BNF) 10 % selama ± 48 jam untuk pembuatan preparat histopatologi.

Evaluasi lesio histopatologi jantung dilakukan dengan pewarnaan HE dan MT. Seluruh pengamatan mikroskopik dalam penelitian ini dilakukan pada 25 lapang pandang pada masing-masing kelompok perlakuan dengan perbesaran 40 X lensa objektif dengan luas setiap lapang pandang yaitu 0.056 mm². Semua parameter mikroskopik dalam penelitian ini dianalisis dengan menggunakan perangkat lunak *Image J*®. Analisis data kuantitatif dengan perangkat lunak SPSS® 16.0, yaitu metode analisis ragam ANOVA dan digunakan uji lanjut Duncan ($p < 0.05$) untuk melakukan perbandingan antar kelompok.

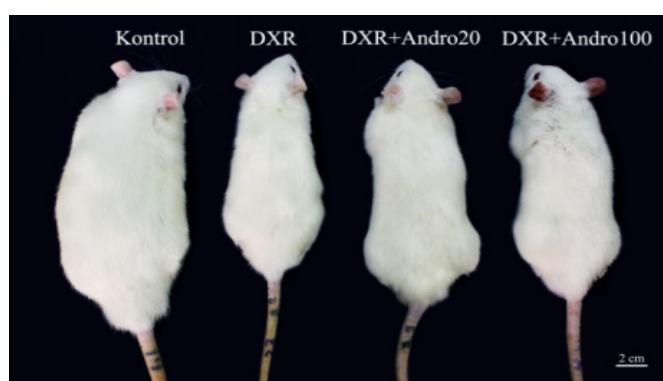Hasil dan Pembahasan

Berdasarkan data pada Tabel 1, telah terlihat adanya perbedaan bobot badan secara signifikan pada keempat kelompok perlakuan, empat hari setelah pemberian doksorubisin. Kelompok kontrol menunjukkan pertambahan bobot badan yang lebih besar dan berbeda nyata dengan ketiga kelompok lainnya dari hari ke-4 sampai 28. Kelompok DXR dan DXR+Andro100, menunjukkan pertambahan bobot badan paling kecil diantara kelompok lainnya dan secara umum menunjukkan pola pertambahan

Tabel 1 Data bobot badan tikus setiap kelompok perlakuan

Hari Ke-	Bobot Badan (g)			
	Kontrol	DXR	DXR+Andro20	DXR+Andro100
0	97.00±2.34 ^a	91.40±4.33 ^a	92.60±6.34 ^a	96.60±2.79 ^a
4	114.40±3.28 ^a	94.40±8.01 ^b	108.20±5.54 ^a	107.20±4.14 ^a
8	123.60±7.53 ^a	101.60±8.98 ^c	112.20±7.15 ^b	109.20±5.49 ^{bc}
12	147.40±8.01 ^a	106.40±8.41 ^b	114.40±3.57 ^b	114.20±7.25 ^b
16	172.00±8.51 ^a	109.00±12.94 ^c	125.20±4.32 ^b	124.60±3.64 ^b
20	191.20±13.98 ^a	114.00±16.50 ^c	131.20±4.65 ^b	111.20±9.65 ^c
24	213.80±13.62 ^a	117.80±27.63 ^c	143.80±5.80 ^b	115.25±14.17 ^c
28	228.40±15.19 ^a	113.60±21.27 ^c	147.40±6.30 ^b	118.60±16.19 ^c

Perbedaan huruf superscript pada baris yang sama menunjukkan perbedaan signifikan ($p < 0.05$; $n = 6$).



Gambar 1 Perbandingan ukuran tubuh tikus

Tabel 2 Data persentase tikus hidup dan perbandingan bobot jantung terhadap bobot badan pada hari ke-28

	Kelompok Perlakuan			
	Kontrol	DXR	DXR+Andro20	DXR+Andro100
Data tikus hidup (%)	100	87.5	87.5	50
Bobot Badan/BB (g)	228.40±15.19 ^a	113.60±21.27 ^c	147.40±6.30 ^b	118.60±16.19 ^c
Bobot Jantung/BJ (mg)	920.00±83.66 ^a	500.00±141.42 ^c	740.00±167.33 ^b	640.33±54.77 ^{bc}
BJ/BB (mg/gr)	4.16±0.26 ^a	4.85±1.36 ^{ab}	4.54±1.12 ^{ab}	5.77±1.03 ^b

Perbedaan huruf superscript pada baris yang sama menunjukkan perbedaan signifikan ($p < 0.05$; $n = 6$).

bobot badan yang sama sampai hari ke-28. Berbeda halnya dengan kelompok DXR+Andro20 yang menunjukkan penambahan bobot badan yang lebih baik setiap harinya dan terlihat berbeda secara signifikan bila dibandingkan dengan kelompok DXR dan DXR+Andro100. Perbandingan ukuran tubuh tikus ditampilkan pada Gambar 1.

Berdasarkan data pada Tabel 2, terlihat bahwa kelompok yang diberikan dokso-rubisin menunjukkan

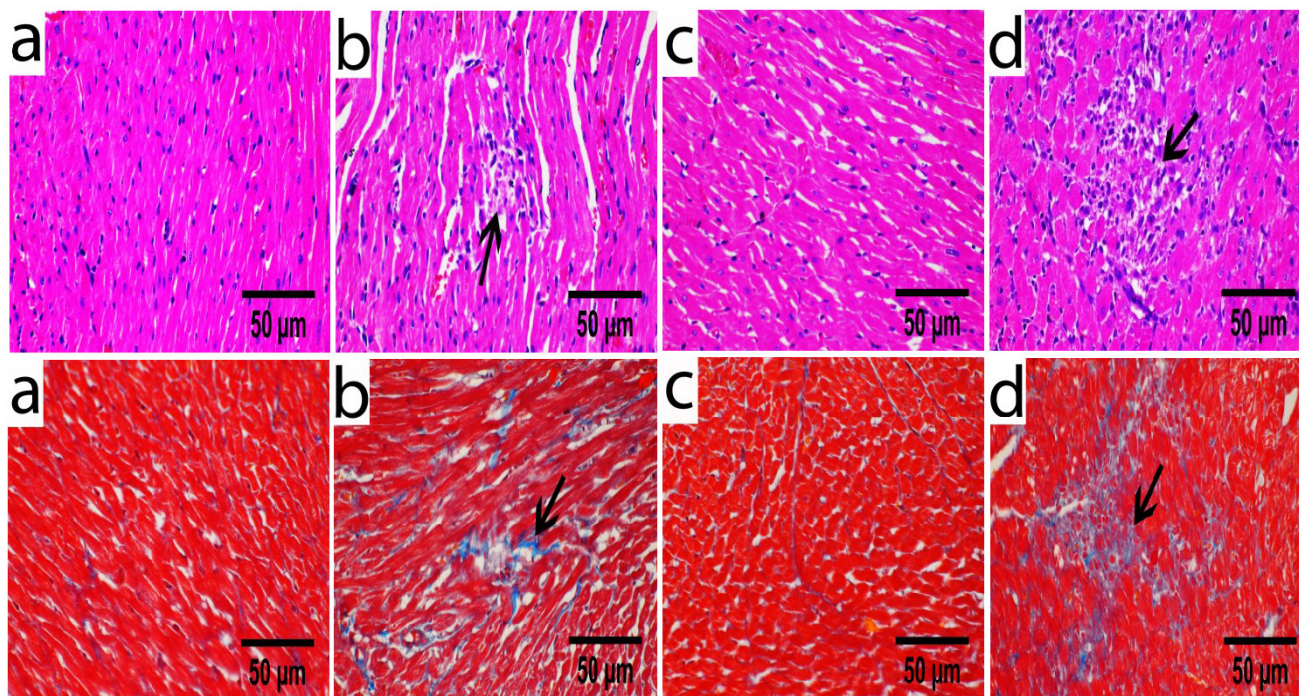
adanya angka kematian bila dibandingkan kelompok kontrol yang tidak diberikan dokso-rubisin. Kelompok perlakuan DXR+Andro100 menunjukkan persentase hidup paling rendah sebesar 50 % sampai akhir pengamatan. Data bobot jantung pada kelompok DXR menunjukkan penurunan sebesar 45.65 % bila dibandingkan dengan bobot jantung pada kelompok kontrol. Kelompok DXR+Andro20 dan kelompok DXR+Andro100 masing-masing

menunjukkan penurunan bobot jantung sebesar 19.56 % dan 30.39 %. Rasio bobot jantung terhadap bobot badan pada kelompok DXR, DXR+Andro20, dan DXR+Andro100 tidak berbeda secara signifikan, namun kelompok DXR+Andro20 menunjukkan nilai rasio bobot jantung terhadap bobot badan yang paling mendekati kelompok kontrol.

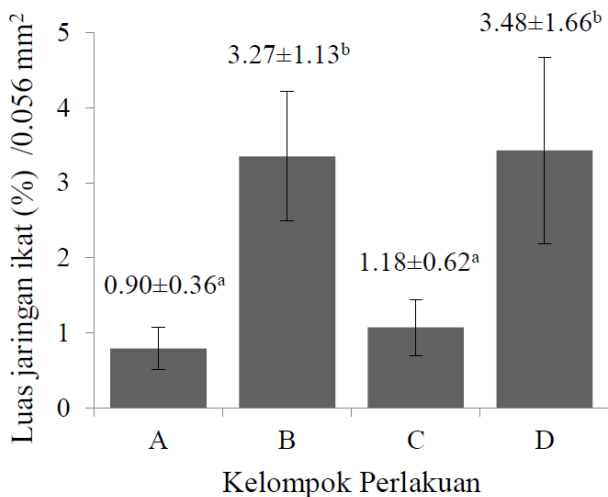
Analisis histopatologi jaringan jantung terhadap pewarnaan HE, secara keseluruhan pada kelompok Kontrol menunjukkan struktur miokardium yang kompak dengan serabut otot yang jelas dan tidak ditemukan adanya lesio. Pada kelompok DXR dan kelompok DXR+Andro100 menunjukkan adanya lesio berupa peradangan interstitial dengan infiltrasi sel radang makrofag, hemoragi, degenerasi hingga nekrotik sel, multifokal nekrotik, dan atrofi miokardium. Pada kelompok DXR+Andro20 ditemukan lesio dengan tingkat keparahan yang lebih ringan bila dibandingkan

kelompok DXR dan kelompok DXR+Andro100, hal tersebut ditandai dengan jumlah infiltrasi sel radang dan fokus nekrotik yang teramati lebih sedikit pada setiap lapang pandang pengamatan.

Pengamatan terhadap luas jaringan ikat jantung dilakukan dengan pewarnaan MT. Akumulasi jaringan ikat (fibrosis) ditunjukkan dengan adanya deposit kolagen secara abnormal yang ditunjukkan dengan warna biru pada Gambar 2. Deposit kolagen ditemukan di daerah interstitial dan perivaskular baik pada ventrikel kiri maupun ventrikel kanan. Analisis terhadap persentase luas jaringan ikat jantung pada Gambar 3, menunjukkan perbedaan yang signifikan antara kelompok kontrol ($0.79 \pm 0.28\%$) dengan kelompok DXR ($3.35 \pm 0.86\%$) dan DXR+Andro100 ($3.43 \pm 1.24\%$). Pada kelompok DXR+Andro20, jaringan ikat yang terbentuk ($1.07 \pm 0.37\%$) menunjukkan peningkatan nilai yang tidak signifikan bila dibandingkan kontrol.



Gambar 2 Histopatologi jantung (a) kelompok kontrol, (b) kelompok DXR, (c) DXR+Andro20, (d) DXR+Andro100. Baris pertama (pewarnaan HE), tanda panah pada kelompok DXR dan DXR+Andro100 menunjukkan fokus nekrotik ditandai dengan infiltrasi sel radang interstitial, hilangnya inti sel, dan atrofi sel otot jantung. Baris kedua (pewarnaan MT), tanda panah menunjukkan deposit kolagen berwarna biru.



Gambar 3 Luas jaringan ikat. (A) Kontrol, (B) DXR, (C) DXR+Andro20, (D) DXR + Andro100. (Superscript berbeda menunjukkan adanya perbedaan signifikan, $p < 0.05$; $n=6$).

Penelitian ini bertujuan untuk melihat efek kardioprotektif andrografolid terhadap kardiotositas yang diinduksi doksorubisin pada tikus. Andrografolid merupakan senyawa utama tanaman *sambiloto* yang telah banyak digunakan dalam pengobatan tradisional di negara tropis dan subtropis asia khususnya negara Cina, India, Thailand, dan Malaysia. Andrografolid telah banyak dilaporkan memiliki aktivitas farmakologi seperti antiinflamasi, antioksidan, antibakteri, antitumor, antidiabetes, antivirus, dan aktivitas imunomodulator (Jayakumar *et al.*, 2013).

Hasil pengamatan yang diperoleh pada kelompok tikus yang diinduksi doksorubisin, menunjukkan penurunan bobot badan dan bobot jantung, serta peningkatan rasio bobot jantung terhadap bobot badan bila dibandingkan kontrol. Penurunan bobot tersebut dapat disebabkan oleh aktivitas doksorubisin yang menginduksi kematian sel secara apoptosis dan nekrosis, serta terbentuknya radikal bebas secara bersamaan. Tacar *et al.* (2012) melaporkan efek biologis yang ditimbulkan akibat penggunaan doksorubisin yaitu terjadinya proses

apoptosis, nekrosis, dan autofagi pada sel dan jaringan normal yang menyebabkan terjadinya toksisitas pada organ jantung, ginjal, otak, dan hati. Apoptosis merupakan mekanisme penting yang menyebabkan hilangnya sel-sel miokardium dan disfungsi jantung (Nakamura *et al.* 2000).

Kelompok perlakuan yang diberikan doksorubisin menunjukkan adanya angka kematian. Umumnya kematian hewan coba terjadi pada minggu ketiga dan empat setelah pemberian doksorubisin. Pemberian doksorubisin menunjukkan efek kardiotositas yang ditunjukkan dengan lesio histopatologi pada Gambar 2. Temuan serupa dilaporkan oleh Arozal *et al.* (2014) yaitu terjadinya inflamasi interstitial yang ditandai dengan infiltrasi sel limfosit dan makrofag, fokus nekrotik, dan kejadian fibrosis di daerah perivaskular dan interstitial jantung pada kelompok tikus yang diberikan doksorubisin dengan dosis total 15 mg/kg BB. Penelitian oleh Tacar *et al.* (2012), menunjukkan bahwa doksorubisin menyebabkan peningkatan ekspresi *nuclear factor-Kappa B* (NF- κ B) yang berakibat pada peningkatan inflamasi dan nekrosis jaringan jantung, sehingga menyebabkan kardiomiopati. Selain itu terjadi peningkatan level ROS yang menyebabkan teraktivasi *cascade apoptosis* oleh cytochrome c.

Kelompok DXR juga menunjukkan tingginya persentase luas jaringan ikat yang terbentuk (Gambar 3), hal ini karena stres oksidatif jantung memicu terjadinya fibrosis dengan meningkatkan ekspresi *transforming growth factor-beta 1* (TGF- β 1), kemudian meningkatkan proliferasi myofibroblast dan sintesis kolagen jantung, serta menekan degradasi kolagen (Zhao *et al.*, 2008).

Pada kelompok DXR+Andro20, pemberian andrografolid dosis 20 mg/kg BB dapat menghambat efek penurunan bobot badan dan bobot jantung akibat doksorubisin. Perubahan histopatologi yang ditimbulkan juga lebih ringan dibandingkan kelompok DXR. Hal tersebut dimungkinkan karena

adanya efek protektif andrografolid sebagai agen antiinflamasi dan antioksidan, sehingga kerusakan jantung dan jaringan ikat yang terbentuk dapat ditekan. Aktivitas antiinflamasi andrografolid dilakukan dengan menekan aktivasi NF- κ B pada sel endothelial yang terstimulasi (Xia *et al.*, 2004). Selain itu, Neha *et al.* (2014) melaporkan andrografolid memiliki efek antioksidan yang kuat dengan meningkatkan enzim katalase, superoksida dismutase, dan glutathione-S transferase yang akan mengkatalisis pengurangan oksidan dan bermanfaat dalam pemulihan kerusakan sel. Pemberian andrografolid 20 mg/kg BB juga efektif dalam menekan terbentuknya jaringan ikat dan fibrosis jantung. Zhu *et al.* (2013) melaporkan adanya efek protektif andrografolid dalam menekan terjadinya fibrosis dengan menekan produksi TGF- β 1 dan α -SMA mRNA, serta inaktivasi NF- κ B.

Kelompok perlakuan DXR+Andro100, menunjukkan tingkat kematian hewan coba paling tinggi serta kerusakan jaringan yang ditimbulkan paling berat dibandingkan kelompok lainnya. Pemberian andrografolid dosis 100 mg/kg BB dalam studi ini menunjukkan hasil yang kurang baik bila dibandingkan dengan dosis 20 mg/kg BB. Zhonghui *et al.* (2009) melaporkan injeksi andrografolid dosis tinggi dalam waktu singkat dapat menyebabkan nephrotoksitas, hal tersebut berhubungan dengan potensi toksisitas atau reaksi alergi yang ditimbulkan andrografolid. Konsentrasi tinggi andrografolid yang dikombinasikan dengan obat yang menyebabkan nephrotoksitas dapat menyebabkan gagal ginjal. Huojun *et al.* (2007) juga telah melaporkan adanya reaksi hipersensitivitas (*shock anaphylactic*) akibat injeksi andrografolid pada 87 kasus di Cina. Kejadian serupa dapat terjadi pada organ jantung seperti yang ditemui pada kasus ini. Hal tersebut diduga akibat efek toksisitas yang diakibatkan oleh pemberian doksorubisin dan semakin diperparah dengan pemberian andrografolid dosis tinggi. Diduga dosis andrografolid yang diberikan melebihi dosis

terapeutik, sehingga dapat menyebabkan terjadinya respon hipersensitivitas hingga menyebabkan kematian pada hewan coba.

Kesimpulan

Hasil studi menunjukkan bahwa pemberian DXR dengan dosis total 16 mg/kg BB menyebabkan terjadinya kardiotoksitas. Lebih lanjut, studi ini membuktikan bahwa *co-treatment* dengan andrografolid dosis 20 mg/kg BB dapat melindungi jaringan jantung terhadap efek toksik doksorubisin. Efek kardioprotektif andrografolid disebabkan karena mekanisme anti-inflamasi dan anti-oksidan, walaupun mekanisme secara pasti masih perlu diklarifikasi dengan penelitian lebih lanjut. Oleh karena itu, pemberian andrografolid dapat menjadi terapi yang efektif untuk mengurangi toksisitas DXR pada kemoterapi klinis dengan dosis efektif yang perlu diteliti lebih lanjut.

Daftar Pustaka

- Abu-Ghefreh, A.A., Canatan, H. and Ezeamuzie, C.I. (2009). In vitro and in vivo anti-inflammatory effects of andrographolide. *Int. Immunopharmacol.* 9 (3): 313-318.
- Arozal, W., Suyatna, F.D., Juniantito, V., Rosdiana, D.S., Amurugam, S., Aulia, R., Monayo, E.R. and Siswandi, R. (2014). The effects of mangiferin (*Mangifera indica* L) in doxorubicin-induced cardiotoxicity in rats. *Drug Res.* 64: 1-7.
- Fadillioglu, E., Erdogan, H., Sogut, S. and Kuku, I. (2003). Protective effects of erdosteine against doksorubisin induced cardiomyopathy in rats. *J. Appl. Toxicol.* 23 (1): 71-74.
- Jayakumar, T., Hsieh, C.Y., Lee, J.J. and Sheu, J.R. (2013). Experimental and clinical pharmacology of *Andrographis paniculata* and its major bioactive phytoconstituent andrografolid. *eCAMJ.* 1-16.

- Huojun, Z. and Jianyun, Y. (2007). Literature analysis of allergic reactions caused by lianbizhi injection in 87 cases. *CNKI J.* 9:025.
- Lee, T.Y., Chang, H.H., Wen, C.K., Huang, T.H. and Chang, Y.S. (2014). Modulation of thioacetamide-induced hepatic inflammations, angiogenesis and fibrosis by andrographolide in mice. *J. Ethnopharmacol.* 158: 423-430.
- Martha, J.W., Surianata, S. dan Santoso, A. (2007). Gambaran fungsi diastolik ventrikel kiri pada penderita keganasan yang mendapat kemoterapi doksorubisin. *JKI.* 28 (5): 320-326.
- Nakamura, T., Ueda, Y., Juan, Y., Katsuda, S., Takahashi, H. and Koh, E. (2000). Fas-mediated apoptosis in andriamycin-induced cardiomyopathy in rats. *AHA J.* 102: 573-578.
- Neha, P., Trivedi, Rawal, U.M, and Patel, B.P. (2007). Hepatoprotective effect of andrographolide against hexachlorocyclohexane-induced oxidative injury. *Integr. cancer ther.* 6 (3): 271-280.
- Peng, X., Chen, B., Lim, C.C. and Sawyer, D.B. (2005). The cardiotoxicity of antrasiklin chemotherapeutic: translating molecular into preventive medicine. *Mol. Interv.* 5 (3): 163-171.
- Schulke, K.J., Coyle, L., Merrill, G.F. and Denhardt, D.T. (2013). Acetaminophen attenuates doxorubicin-induced cardiac fibrosis via osteopontin and GATA4 regulation: reduction of oxidant levels. *J. Cell. Physio.* 228: 2006-2014.
- Siahaan, I.H., Tobing, T.C., Rosdiana, N. dan Lubis, B. (2007). Dampak kardiotoksik obat kemoterapi golongan antrasiklin. *Sari Pediatri* 9 (2): 151-156.
- Tacar, O., Sriamornsak, P. and Dass, C.R. (2013). Doksorubisin: an update on anti cancer molecular action, toxicity and novel drug delivery systems. *J. Pharm. Pharmacol.* 65: 157-170.
- Xia, Y.F., Ye, B.Q., Li, Y.D., Wang, J.G., He, X.J., Lin, X., Yao, X., Ma, D., Slungaard, A., Hebbel, P., Key, N.S. and Geng, J.G. (2004). Andrographolide attenuates inflammation by inhibition of NF-Kb activation through covalent modification of reduced cysteine 62 of p50. *J. Immunol.* 173: 4207-4217.
- Zhao, W., Zhao, T., Chen, Y., Ahokas, R.A. and Sun, Y. (2008). Oxidative stress mediates cardiac fibrosis by enhancing transforming growth factor-beta1 in hypertensive rats. *Moll. Cell. Biochem.* 317: 43-50.
- Zhu, T., Zhang, W., Xian, M., Chen, H. and Jin, H. (2013). Protective role of andrographolide in bleomycin-induced pulmonary fibrosis in mice. *Int. J. Mol. Sci.* 14: 23581-23596.
- Zhonghui, H., Qunjun, Q. and mingyang, L. (2009). Nephrotoxicity of andrographolide injection and its safe use. *ADRJ.* 11 (1): 28-30.