

И.В.Сорокина¹
 В.Д.Марковский¹
 И.В.Борзенкова²
 Е.А.Кулакова¹
 М.С.Мирошниченко^{1,2}
 О.Н.Плitenь^{1,2}
 С.А.Мирошниченко³

¹ Харьковський національний медичинський університет

² КУОЗ «Областна клінічна лікарня – Центр екстреної медичинської допомоги і медицини катастроф», Харків

³ Изюмська центральна городська лікарня

Ключевые слова: кистозные образования яичников, клинические и морфологические особенности.

Надійшла: 22.05.2015

Прийнята: 15.06.2015

УДК: 618.11–006.2–036–091.8–076

КИСТОЗНЫЕ ОБРАЗОВАНИЯ ЯИЧНИКОВ У ЖЕНЩИН: КЛИНИЧЕСКИЕ И МОРФОЛОГИЧЕСКИЕ ОСОБЕННОСТИ

Реферат. В статье рассмотрены клинические и морфологические особенности кистозных образований яичников у женщин Харьковской области на основании проведенного анализа архивного материала: выявлены частота встречаемости, возрастная характеристика, морфологическая картина опухолевых и опухолеподобных кистозных образований яичников женщин Харьковского региона.

Morphologia. – 2015. – Т. 9, № 2. – С. 78-84.

© И.В.Сорокина, В.Д.Марковский, И.В.Борзенкова, Е.А.Кулакова, М.С.Мирошниченко, О.Н.Плitenь, С.А.Мирошниченко, 2015

✉ mmmmmmccc@mail.ru

Sorokina I.V., Markovsky V.D., Borzenkova I.V., Kulakova E.A., Myroshnychenko M.S., Pliten O.N., Myroshnychenko S.A. Cystic formations of ovaries in women: clinical and morphological features.

Abstract. Background. Cystic formations of ovaries are an urgent problem of medicine due to the high incidence of these diseases in women, the difficulties of differential diagnosis and a high percentage of diagnostic and tactical mistakes leading to disruption of reproductive function. **Objective:** to identify the clinical and morphological features of cystic formations of ovaries in women of Kharkiv region on the basis of the analysis of archival material. **Methods.** The material of this study was archival materials of pathological anatomy department of The Municipal Health Care Institution «Regional Clinical Hospital – The Center of Emergency Medicine and Disaster Medicine» during 2013 y. 354 cases of histological examination of surgical material – deleted fragments of ovaries due to cystic formations or ovaries in complex with uterus and fallopian tubes due to leiomyoma of uterus – were analyzed. The slides, stained with hematoxylin and eosin, were studied on the microscope «Olympus BX-41». Digital data were processed using statistical methods of investigation. **Results.** 1. It was established that in women of Kharkiv region among all cystic formations of ovaries tumor-like processes (in order of frequency of occurrence – yellow bodies cysts, follicular cysts, simple cysts, endometrial cysts) occur 5.5 times more frequently in comparison with tumor processes (in order of frequency of occurrence – dermoid cysts, cystadenomas, cystadenocarcinoma). 2. Tumor and tumor-like cystic formations of ovaries occur 4.6 times more frequently in right ovary in comparison with the left. 3. Tumor and tumor-like cystic formations of ovaries were characterized by a certain age. Tumor-like cystic formations of ovaries were typical for younger women (average age of women – 31.03±0.49 year) and tumor cystic formations – for older women (average age of women – 37.70±1.53 years). Among all tumor-like cystic formations of ovaries yellow bodies cysts were typical for younger women, simple cysts – for older women. Among all tumor cystic formations of ovaries benign tumors (dermoid cyst, different variants of cystadenoma) were characteristic for younger women, malignant tumors of ovaries (cystadenocarcinoma) – for older women. **Conclusion.** These results confirm the relevance of the study: frequent occurrence of studied pathological processes, the young age of women with studied pathology, an opportunity to identify the pathological process at a younger age at the stage of benign growth and thus may prevent its transformation into a malignant tumor.

Key words: cystic formations of ovaries, clinical and morphological features.

Citation:

Sorokina IV, Markovsky VD, Borzenkova IV, Kulakova EA, Myroshnychenko MS, Pliten ON, Myroshnychenko SA. [Cystic formations of ovaries in women: clinical and morphological features]. *Morphologia*. 2015;9(2):78-84. Russian.

Введение

Кистозные образования яичников (КОЯ) являются актуальной проблемой медицины, учитывая высокую частоту встречаемости данной патологии у женщин (у 7,8 % пациенток репродуктивного возраста и 2,5–18,0 % больных в постменопаузе) [1, 2], трудности дифференциальной диагностики, и, следовательно, большой процент диагностических и тактических ошибок, приводящих к нарушению репродуктивной функции, необратимым последствиям в репродуктивном здоровье пациенток в случае несвоевременности и неадекватности консервативного либо хирургического лечения [3]. За последние годы отмечается рост числа КОЯ, обусловленный увеличением количества оперативных вмешательств (кесарева сечения, оперативного лечения бесплодия), значительным распространением внутриматочной контрацепции и воспалительных заболеваний органов малого таза, увеличением количества аборт у нерожавших женщин, возрастанием числа первых поздних родов среди женского населения [4].

Гистологические и цитологические методы исследования имеют большое значение в диагностике КОЯ. КОЯ столь разнообразны по морфологической структуре и, согласно Международной гистологической классификации опухолей яичников (ВОЗ, 2003), могут быть отнесены в группу опухолевых либо опухолеподобных процессов, в свою очередь опухоли яичника подразделяются на доброкачественные, пограничные и злокачественные [5, 6].

Следует отметить, что изучению клинических проявлений, морфологической диагностики и лечения злокачественных опухолей яичника посвящено множество исследований, тогда как пограничные опухоли освещены в литературе в меньшей степени. Что касается опухолеподобных образований и доброкачественных опухолей яичников, клиницистов и гистологов они интересовали меньше, поэтому им посвящено небольшое количество публикаций [5]. Сложившаяся ситуация обуславливает необходимость дальнейших исследований в данной области.

Цель исследования – выявить клинкоморфологические особенности КОЯ у женщин Харьковской области на основании анализа архивного материала.

Материалы и методы

Материалом данного исследования явился архивный материал патологоанатомического отделения Коммунального учреждения охраны здоровья (КУОЗ) «Областная клиническая больница – Центр экстренной медицинской помощи и медицины катастроф» города Харькова за 2013 год – 354 случая гистологического исследования операционного материала – удаленных фрагментов яичника по поводу кистозных образований либо яичников в комплексе с маткой и маточны-

ми трубами по поводу лейомиомы матки. Микропрепараты, окрашенные гематоксилином и эозином, изучали на микроскопе «Olympus BX-41». Полученные цифровые данные обрабатывали с использованием статистических методов исследования.

Результаты и их обсуждение

При гистологическом исследовании 354 случаев было выявлено 447 КОЯ, представленных опухолевыми (дермоидные кисты, цистаденомы, цистаденокарциномы) и опухолеподобными (кисты желтых тел, фолликулярные, простые и эндометриоидные кисты) процессами, что свидетельствует о сочетании в ряде наблюдений нескольких КОЯ в одном случае. Так, в 54 случаях отмечено сочетание фолликулярной кисты и кисты желтого тела яичника, в 26 случаях – фолликулярной кисты и простой кисты, в 13 случаях – простой кисты с различными вариантами цистаденом.

Необходимо отметить, что кистозные образования (как опухолевые, так и опухолеподобные) гораздо чаще выявлялись в правом яичнике (367 случаев, 82,10 %) по сравнению с левым (80 случаев, 17,90 %), что совпадает с данными других авторов и подтверждает теорию генетической детерминации более ранней и более высокой функциональной активности правого яичника по сравнению с левым [7].

Среди всех кистозных образований яичников отмечено преобладание опухолеподобных процессов (378 случаев, 84,56 %) над опухолевыми (69 случаев, 15,44 %). Среди опухолеподобных процессов значительное количество случаев приходилось на кисты желтых тел (172 случая, 45,50 %), стенка которых состояла из фиброзной ткани, на внутренней поверхности которой располагался слой лютеиновых клеток. На втором месте среди всех опухолеподобных процессов яичника были фолликулярные кисты (88 случаев, 23,28 %), стенка которых так же состояла из соединительной ткани, внутренняя поверхность которой была выстлана мелкими кубическими клетками (рис. 1); изредка отмечалась небольшая лютеинизация эпителия. В части случаев были отмечены кровоизлияния в стенку фолликулярной кисты и кисты желтого тела.

Традиционно, фолликулярные кисты и кисты желтых тел объединяют общим понятием – «функциональные», так как их формирование обусловлено циклическими изменениями в яичниках, и они имеют транзиторный характер существования [4; 7].

По данным И.Б. Вовк и соавт., фолликулярные кисты развиваются из графовых фолликулов при ановуляторном менструальном цикле по механизму накопления жидкости в кистозно-атрезирующемся фолликуле в результате нарушения гипоталамо-гипофизарной регуляции и воспалительного процесса. Если овуляция не

наступает, зрелый фолликул не разрывается и продолжается его дальнейший рост за счет накопления фолликулярной жидкости. Формальным признаком перехода физиологического процесса созревания фолликула в патологическую фолли-

кулярную кисту служит величина образования более 30 мм в диаметре, в то время как В.М. Демидов с соавт. считают, что фолликул более 24 мм в диаметре можно рассматривать как фолликулярную кисту [8].

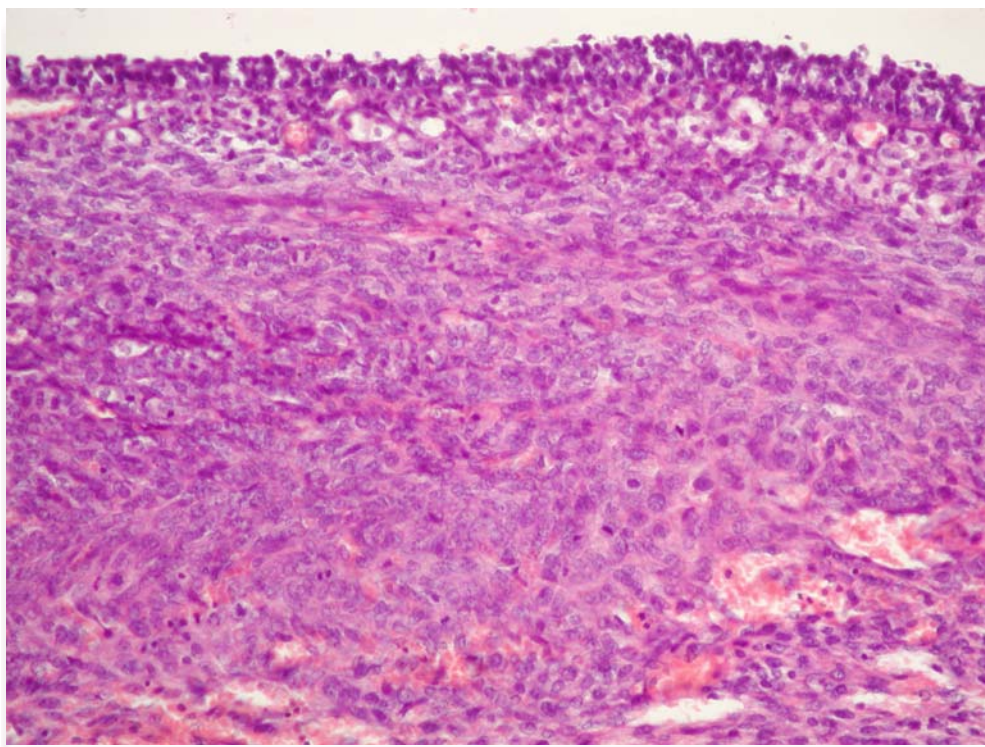


Рис. 1. Стенка фолликулярной кисты. Окраска гематоксилином и эозином, $\times 200$.

Киста желтого тела образуется при двухфазном менструальном цикле после овуляции на месте прогрессирования желтого тела. Патогенетическим моментом в образовании кист желтого тела является нарушение кровообращения и лимфооттока в центре желтого тела, что приводит к накоплению жидкости в его просвете [1; 8].

На третьем месте (63 случая, 16,67 %) среди всех опухолеподобных образований яичника находились простые кисты (формирующиеся из серозной оболочки, покрывающей яичники снаружи, заполненные прозрачной жидкостью и называемые также «простыми (серозными) кистами»), внутренняя поверхность которых была выстлана кубическим, призматическим либо уплощенным эпителием; в некоторых полях зрения внутренняя поверхность простой кисты была лишена выстилки (рис. 2).

Кисты яичников достаточно распространены в фетальном периоде и после рождения ребенка, большинство из которых являются простыми кистами, которые инволюируют в течение беременности или в первые месяцы жизни [8]. Первый в мире случай пренатальной ультразвуковой диагностики кисты яичника описан в 1975 году. Частота кист в среднем составляет 1:2500 новорожденных [9].

В 55 случаях (14,55 %) были выявлены эндометриоидные кисты, в стенках которых местами определялись участки с эпителием, напоминающим эндометрий фазы пролиферации и секреции, местами участки, выстланные цилиндрическим или кубическим индифферентным уплощенным эпителием без признаков функциональной активности; в некоторых полях зрения определялись участки с наличием дистрофически измененного эпителия, а также участки, лишенные эпителиальной выстилки (рис. 3). Цитогенная строма, располагающаяся под эпителием, инфильтрирована псевдоксантомными клетками, макрофагами, плазмócитами и лимфоцитами, с очагами свежих и старых кровоизлияний, отложением гемосидерина и сидерофагов. В части случаев в цитогенной строме преобладали фибробластоподобные клетки, в ряде наблюдений стенки эндометриоидных кист были представлены соединительной тканью без эпителиальной выстилки с признаками предшествующих кровоизлияний (рис. 4). Как известно, эндометриоидные кисты яичника – одно из наиболее частых проявлений эндометриоза. Эндометриоидные кисты формируются вследствие функционирования эндометриоидной гетеротопии в корковом слое яичника во время каждой менструации, что

приводит к образованию кистозной полости с геморрагическим содержимым и последующей

постепенной глубокой инвагинацией в строму яичника [3; 4].

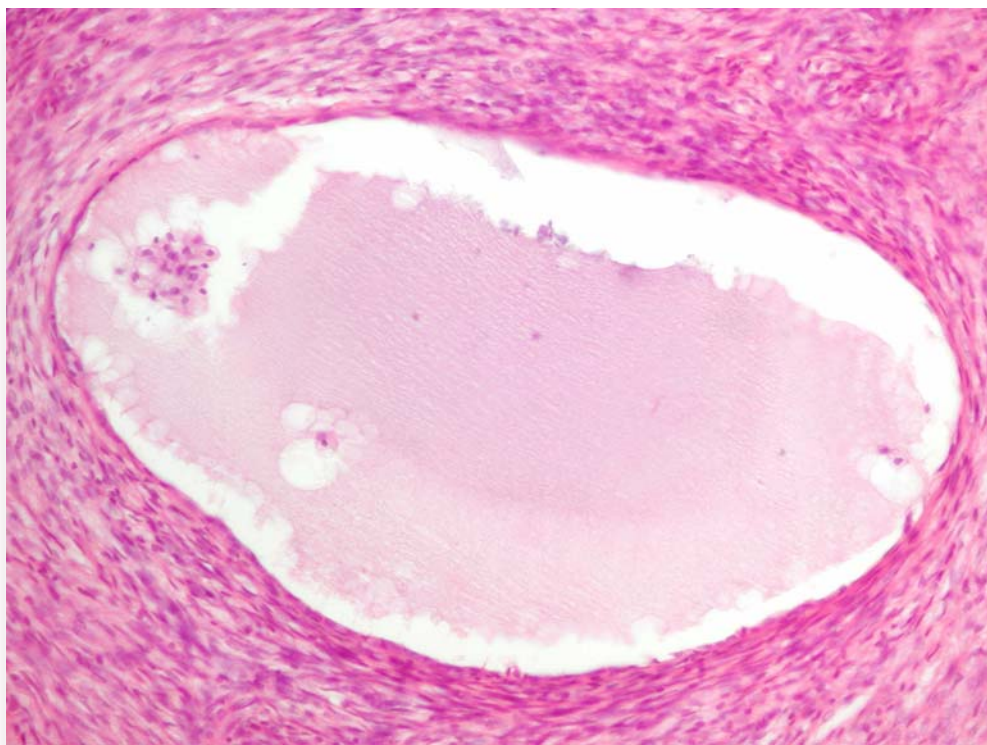


Рис. 2. Мелкая простая киста яичника, выстланная уплощенным эпителием, заполненная серозной жидкостью. Окраска гематоксилином и эозином, $\times 200$.

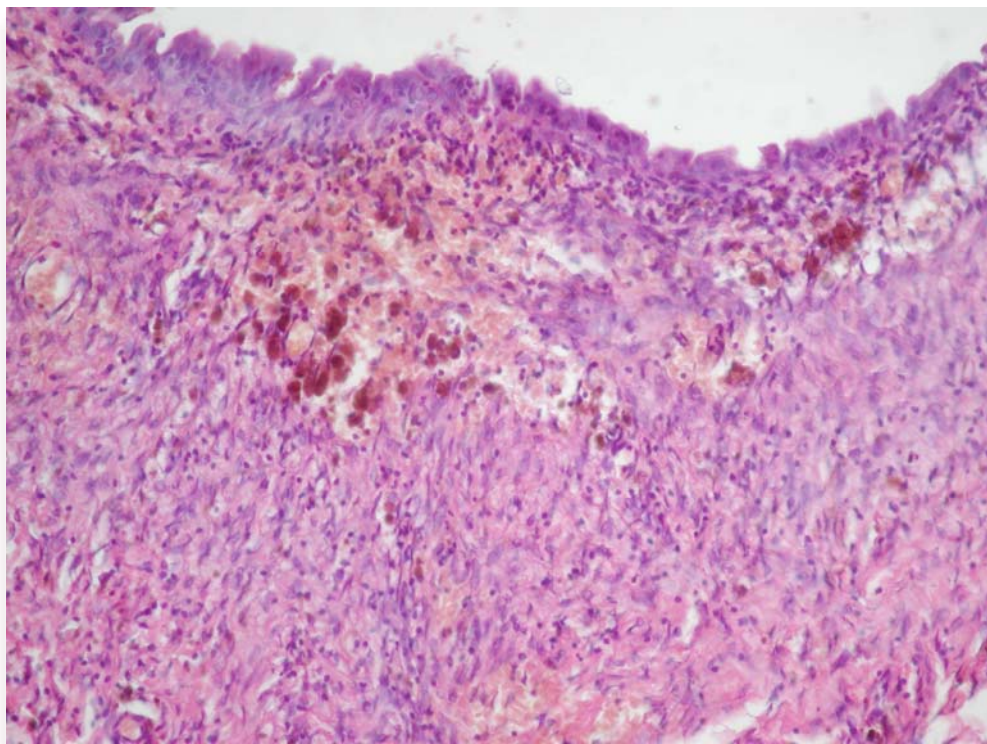


Рис. 3. Стенка эндометриодной кисты яичника, выстланная цилиндрическим эпителием. Цитогенная строма инфильтрирована макрофагами, плазмócитами и лимфоцитами, с очагами кровоизлияний, отложением гемосидерина и сидерофагов. Окраска гематоксилином и эозином, $\times 200$.

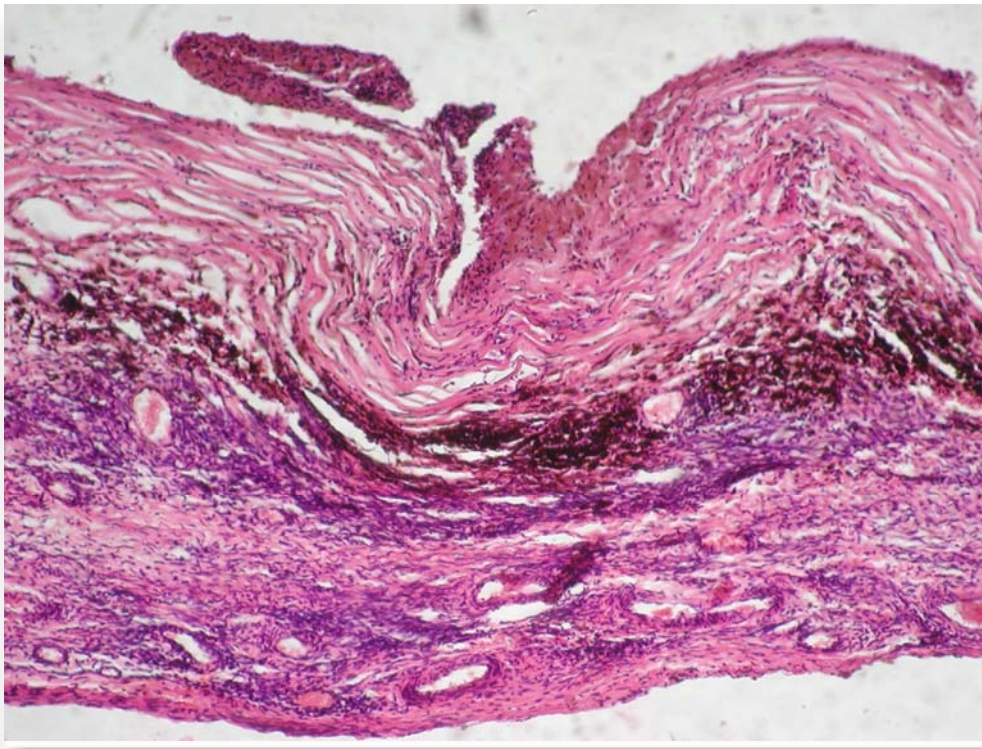


Рис. 4. Стенка эндометриодной кисты яичника, лишенная эпителиальной выстилки, представлена соединительной тканью с очагами кровоизлияний, отложением гемосидерина и сидерофагов. Окраска гематоксилином и эозином, $\times 100$.

Среди опухолевых процессов яичников значительное количество случаев приходилось на дермоидные кисты (38 случаев, 55,07 %), которые, как известно, относятся к группе гермиогенных опухолей [6]. При микроскопическом исследовании дермоидных кист яичника преимущественно определялись ткани эктодермального происхождения; внутренняя поверхность стенки кист, в том числе и дермоидный бугорок, полностью или частично была выстлана многослойным плоским эпителием с наличием в толще стенки (преимущественно в толще дермоидного бугорка) придатков кожи – волосяных фолликулов, сальных или потовых желез. В части случаев выстилка кисты на некотором протяжении была представлена цилиндрическим или кубическим эпителием. В ряде случаев в стенке кисты встречались элементы тканей мезодермального (костной, хрящевой, гладкомышечной, фиброзной и жировой ткани) и эндодермального происхождения (бронхиальный и гастроинтестинальный эпителий, ткань щитовидной и слюнной желез).

В 29 случаях (42,03 %) были выявлены различные гистологические варианты цистаденом (серозные, папиллярные, муцинозные). Цистаденомы, как серозные, так и муцинозные, имели вид одно- и многокамерных кистозных образований, заполненных прозрачной водянистой жидкостью (серозные) или бесцветными слизеподобными массами (муцинозные). Внутренние

стенки гладкие либо покрыты мелкими сосочками (папиллярные цистаденомы). В случаях серозных цистаденом внутренняя поверхность кистозного образования была выстлана эпителием, который был представлен призматическими реснитчатыми клетками, более крупными светлыми слегка зернистыми клетками, высокими клетками с вытянутым ядром, грушевидными клетками либо уплощенными, лежащими в один ряд, иногда образующими многослойные структуры. Строма фиброзная, иногда с очагами гиалиноза. В части случаев микроскопически отмечалось разрастание нежных ветвистых сосочков, расположенных на тонких соединительнотканых ножках с большим количеством сосудов (рис. 5). В случаях муцинозных цистаденом стенку кисты выстилал однорядный цилиндрический эпителий, сходный с кишечным или эндоцервикальным эпителием, с выраженными признаками внутриклеточного образования слизи. Строма представлена рыхлой соединительной тканью с очагами ангиоматоза, в некоторых случаях в строме встречались мелкие кальцификаты.

В 2 случаях (2,90 %) была выявлена злокачественная опухоль – серозная папиллярная цистаденокарцинома, которая представляла собой многокамерное кистозное образование, наружные и внутренние поверхности которого были покрыты сосочковыми структурами. Микроскопически сосочковые разрастания были покрыты атипичным эпителием, опухолевые клетки обра-

зовывали железистые, солидные, криброзные структуры, раковые комплексы инфильтрировали стенку кисты и строму яичника, распростра-

няясь по поверхности. Кое-где в ткани опухоли выявлялись псаммомные тельца.

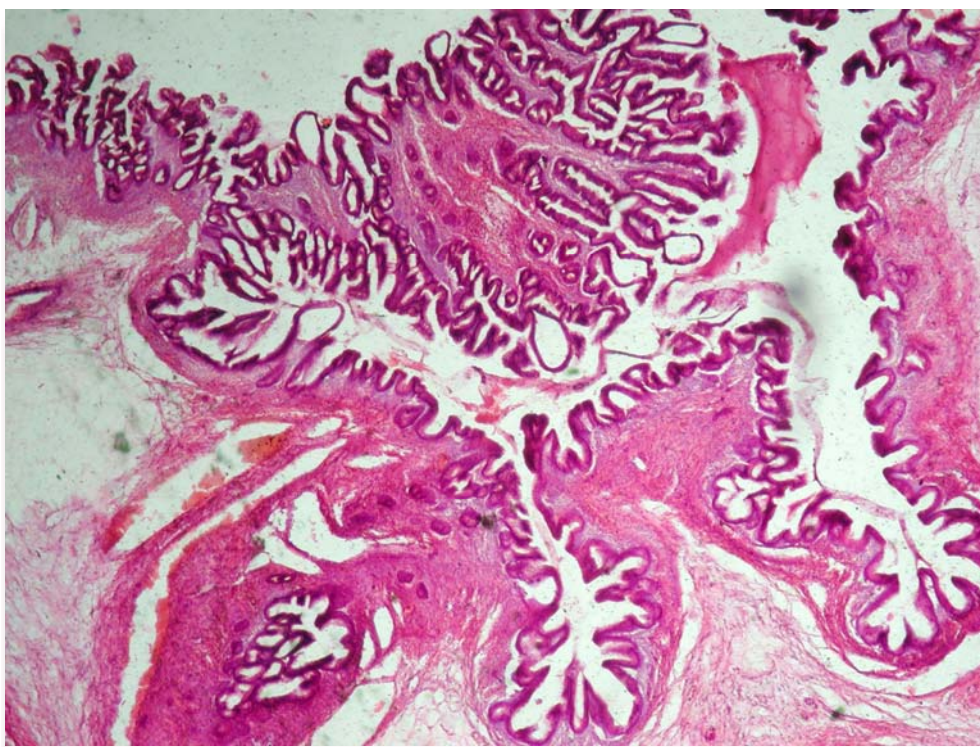


Рис. 5. Стенка серозной сосочковой цистаденомы. Окраска гематоксилином и эозином, $\times 40$.

Анализируя возрастные характеристики кистозных образований яичников, было отмечено, что средний возраст женщин с данной патологией составил $32,05 \pm 0,49$ года. Средний возраст женщин с опухолеподобными образованиями яичников был значительно меньшим ($31,03 \pm 0,49$ год) по сравнению со средним возрастом женщин с опухолевыми процессами в яичниках ($37,70 \pm 1,53$ лет). Среди всех опухолеподобных процессов яичников отмечено, что кисты желтых тел у женщин встречаются в более молодом возрасте, а в старшем возрасте – простые кисты. Так, средний возраст женщин с кистами желтых тел яичников составил $28,84 \pm 0,60$ лет, с фолликулярными кистами – $30,38 \pm 0,94$ лет, с эндометриоидными кистами – $33,00 \pm 1,20$ года, с простыми кистами – $36,21 \pm 1,59$ лет.

Среди опухолевых процессов у женщин в более молодом возрасте встречались доброкачественные опухоли (дермоидная киста, различные варианты цистаденом), а в старшем возрасте – злокачественные опухоли (цистаденокарцинома). Так, средний возраст женщин с дермоидными кистами составил $33,26 \pm 1,78$ года, с цистаденомами – $42,34 \pm 2,35$ года, с цистаденокарциномами – $54,50 \pm 5,52$ года.

Таким образом, опухолевые и опухолеподобные КОЯ развивались у женщин в возрасте от 28 до 55 лет. Данная патология приводит к нарушению менструальной, репродуктивной, сексуальной функций и нередко к инвалидизации женщины. Эти изменения являются причиной утраты трудоспособности, что обуславливает социальный и экономический аспекты данной патологии [10].

Выводы

1. В результате проведенного нами анализа архивного материала установлено, что у женщин Харьковской области среди всех кистозных образований яичника в 5,5 раза чаще встречались опухолеподобные процессы (в порядке убывания частоты встречаемости – кисты желтых тел, фолликулярные кисты, простые кисты, эндометриоидные кисты) по сравнению с опухолевыми (в порядке убывания частоты встречаемости – дермоидные кисты, цистаденомы, цистаденокарциномы).

2. Опухолевые и опухолеподобные кистозные образования яичников в 4,6 раза чаще встречались в правом яичнике по сравнению с левым.

3. Опухолевые и опухолеподобные кистозные образования яичников характеризовались определенными возрастными параметрами. Опу-

холеподобные образования яичников были характерны для женщин более молодого возраста (средний возраст женщин – 31,03±0,49 год), а опухолевые процессы – для женщин старшего возраста (средний возраст женщин – 37,70±1,53 лет). Среди опухолеподобных процессов яичников кисты желтых тел были характерны для женщин более молодого возраста, простые кисты – для женщин старшего возраста. Среди опухолевых процессов доброкачественные опухоли (дермоидная киста, различные варианты цистаденом) были характерны для более молодых женщин, а злокачественные опухоли яичников (цистаденокарцинома) – для женщин старшего возраста.

Полученные результаты подтверждают актуальность исследования: достаточно частая встречаемость изученных патологических процессов, молодой возраст женщин с изучаемой патологией, возможность выявить патологический процесс в более молодом возрасте на этапе доброкачественного роста и тем самым, возможно, предупредить его трансформацию в злокачественную опухоль.

Перспективы дальнейших исследований связаны с поиском возможностей выявления патологического процесса в наиболее молодом возрасте на этапе доброкачественного роста и предупреждением его трансформации в злокачественную опухоль.

Литературные источники References

1. Gasparov AS, Zhordania KI, Pajanidi JuG, Dubinskaya ED. [Oncogynecological aspects of adnexal masses]. Annals of the Russian Academy of Medical Sciences. 2013;68(8):9–13. Russian.
2. Kuivasaari-Pirinen P, Anttila M. [Ovarian cysts]. Duodecim. 2011;127(17):1857-63. Finnish.
3. Egorova YA. [Clinical displas tumour processes ovaries at women of reproductive age]. Tavricheskiy mediko-biologicheskii vestnik. 2011;14(1):49-51. Russian.
4. Tikhonovskaia OA, Petrova MS, Petrov IA, Petrina YuV, Okorokov AO, Logvinov SV. [Epidemiology and etiopathogenesis of ovarian cystic formations (review)]. Vestnik perinatologii, akuшерства i ginekologii. 2006;13:521-30. Russian.
5. Bolgova LS. [Tumors of the ovary and the possibility of cytological diagnosis]. Zdorovya Ukrainy. 2013;4:41. Russian.
6. Paltsev MA, Kakturskii LV, Zairatyants OV, editors. [Pathological anatomy: National guidelines]. Moscow: GEOTAR-Media; 2014. 1264 p. Russian.
7. Rybalka AN, Zabolotnov VO, Romyanceva ZS, Lyashenko OM, Belyalova EI. [Functional cysts of ovaries in child's and teens]. Tavricheskiy mediko-biologicheskii vestnik. 2011;14(3):174-6. Russian.
8. Kozub MI, Grishchenko VI, editors. [Benign tumors and tumor-like formations of ovaries: tutorial]. Kharkiv: Oberig; 2009. 286 p. Ukrainian.
9. Veropotvelyan NP, Bondarenko AO, Usenko TV. [Ultrasound prenatal diagnostics and follow-up of ovarian teratoma in the fetus and newborn]. Neonatology, surgery and perinatal medicine. 2011;1(2):98-105. Russian.
10. Fofonova IYu, Nikiforovskii NK, Stepankova EA. [Modern approaches to diagnosis and treatment of tumors and tumor-like formations of ovaries in women of reproductive age]. In: [Proceedings of the International Congress «Practical Gynecology: From new opportunities to new strategies»; 2006 Mar 27–31; Moscow, Russia]. 2006:202-3. Russian.

Сорокіна І.В., Марковський В.Д., Борзенкова І.В., Кулакова К.А., Мирошніченко М.С., Плітень О.М., Мирошніченко С.О. Кістозні утворення яєчників у жінок: клінічні та морфологічні особливості.

Реферат. У статті розглянуті клінічні і морфологічні особливості кістозних утворень яєчників у жінок Харківської області на підставі проведеного аналізу архівного матеріалу: виявлені частота поширеності, вікова характеристика, морфологічна картина пухлинних та пухлиноподібних кістозних утворень яєчників жінок Харківського регіону.

Ключові слова: кістозні утворення яєчників, клінічні і морфологічні особливості.