



PRESENTACIÓN DE CASO

Toxoplasmosis cerebral congénita e infección por el virus del Zika y del chikunguña: reporte de un caso

María Luz Gunturiz¹, Liliana Cortés², Ester Liliana Cuevas³,
Pablo Enrique Chaparro⁴, Martha Lucía Ospina⁵

- ¹ Equipo Banco de Proyectos, Dirección de Investigación en Salud Pública, Instituto Nacional de Salud, Bogotá, D.C., Colombia
- ² Grupo de Parasitología, Dirección de Redes en Salud Pública, Instituto Nacional de Salud, Bogotá, D.C., Colombia
- ³ Equipo Maternidad Segura, Dirección de Vigilancia y Análisis de Riesgo en Salud Pública, Instituto Nacional de Salud, Bogotá, D.C., Colombia
- ⁴ Dirección de Investigación en Salud Pública, Instituto Nacional de Salud, Bogotá, D.C., Colombia
- ⁵ Dirección General, Instituto Nacional de Salud, Bogotá, D.C., Colombia

En este artículo se describe el caso clínico de una mujer colombiana del sur del país con diagnóstico de infección intrauterina por *Toxoplasma gondii* y por los virus del chikungunya y del Zika. La mujer acudió al control prenatal en el segundo trimestre de su embarazo e informó que durante el primer trimestre había presentado síntomas indicativos de infección por el virus del Zika. Mediante reacción en cadena de la polimerasa (PCR) en líquido amniótico, se demostró infección por *Toxoplasma gondii* así como por los virus del chikungunya y del Zika. En las imágenes diagnósticas se observaron malformaciones del sistema nervioso central en el feto. A las 29 semanas de gestación se dio por terminado el embarazo mediante procedimiento médico.

Palabras clave: toxoplasmosis congénita; virus Zika; virus chikungunya; anomalías congénitas; infección; cerebro.

doi: <https://doi.org/10.7705/biomedica.v38i0.3652>

Congenital cerebral toxoplasmosis, Zika and chikungunya virus infections: A case report

We report a case of intrauterine infection by *Toxoplasma gondii*, Chikungunya and Zika viruses in a Colombian woman from the southern part of the country. The patient attended prenatal care in the second trimester of her pregnancy and she informed that in the first trimester she had presented with clinical symptoms compatible with Zika virus infection. Amniotic fluid PCR assays showed infection by *T. gondii*, chikungunya and Zika viruses. Diagnostic imaging showed fetal malformation of the central nervous system. At 29 weeks of gestation, pregnancy was terminated medically.

Key words: Toxoplasmosis, congenital; Zika virus; Chikungunya virus; congenital abnormalities; infection; cerebrum.

doi: <https://doi.org/10.7705/biomedica.v38i0.3652>

Diversas malformaciones congénitas cerebrales se derivan de una embriogénesis anormal o de procesos disruptivos (1) que pueden ser causados por

agentes infecciosos (*Toxoplasma* spp., virus de la rubéola, del herpes simple, de la coriomeningitis linfocítica, de la varicela zóster, el parvovirus B19, el citomegalovirus y el echovirus, y *Treponema pallidum*), así como por radiación, consumo de alcohol, ingestión de medicamentos y factores genéticos, entre otros.

En Colombia, la infección por *Toxoplasma gondii* representa un problema de salud pública durante la gestación, al cual se han sumado recientemente

Correspondencia:

Pablo Enrique Chaparro, Dirección de Investigación en Salud Pública, Instituto Nacional de Salud, Avenida Calle 26 N° 51-20, Bogotá, D.C., Colombia
Teléfono: (571) 220 7700, extensión 1107
pchaparro@ins.gov.co

Recibido: 20/10/16; aceptado: 31/05/17

Contribución de los autores:

María Luz Gunturiz: experimentos para la detección de *Toxoplasma*, Zika y chikunguña, y extracción y secuenciación de ácidos nucleicos
Liliana Cortés: ensayos para la detección de *Toxoplasma*
Ester Liliana Cuevas: revisión y análisis de la historia clínica
Pablo Enrique Chaparro: revisión y análisis de resultados y de la historia clínica
Martha Lucía Ospina: revisión y análisis de resultados
Todos los autores participaron en la escritura del manuscrito.

las infecciones debidas a flavivirus, específicamente los virus del chikungunya (CHIKV) y del Zika (ZIKV), cuyo posible efecto congénito a nivel cerebral se ha venido estudiando.

En Suramérica, incluido nuestro país, se han descrito formas de infección por *T. gondii* más graves que las reportadas en otros continentes, lo que se explica por una mayor circulación de cepas atípicas con alelos de virulencia que interfieren con la reacción inmunitaria de protección (2-4).

Se conocen tres linajes clonales (I a III) y diversas cepas atípicas (5) de *T. gondii*, coccidio tisular intracelular obligado, de distribución cosmopolita, del filo Apicomplexa (5), que infectan de manera crónica a una tercera parte de la población mundial y a un gran número de mamíferos terrestres y acuáticos, así como a aves.

Cuando el parásito se adquiere durante la gestación, la madre lo transmite al feto y se presenta la toxoplasmosis congénita. La probabilidad de presentar esta infección varía según el momento en que la mujer embarazada se infecta. Si sucede durante las dos primeras semanas de gestación, la probabilidad es muy baja, pero aumenta a medida que avanza la gravidez (6). La gravedad del daño en el feto depende del trimestre del embarazo en que la infección se transmite (7). En menos del 10 % de los casos, los parásitos se transmiten durante el primer trimestre del embarazo, alrededor del 30 %, en el segundo trimestre, y del 60 a 70 %, en el tercer trimestre (8). Cuando la infección ocurre en el último trimestre, el 80 % de los recién nacidos son asintomáticos (9), pero si se da en el primer trimestre, las consecuencias son graves para el desarrollo fetal, pues produce anomalías e, incluso, el aborto. Entre los daños más serios que puede producir, figuran la hidrocefalia, el retardo mental, las convulsiones, la microcefalia, la sordera, el déficit psicomotor y la coriorretinitis (10).

En el 2013, se calculó que la incidencia anual de la toxoplasmosis congénita a nivel mundial era de 190.100 casos (IC_{95%} 179.300-206.300), lo que equivalía a una carga de 1,20 millones de años de vida con discapacidad (IC_{95%} 0,76-1,90). En Suramérica y en algunos países de Oriente Medio, así como en países de bajos ingresos, se ha observado una carga elevada de la infección (11).

La fiebre del chikungunya es una enfermedad causada por el CHIKV, un virus perteneciente al género *Alphavirus* de la familia *Togaviridae*, transmitido por la picadura de mosquitos *Aedes*

infectados, principalmente *A. aegypti* (12). Entre las manifestaciones neonatales del CHIKV se cuentan las anomalías del sistema nervioso central (13-16). La encefalopatía que produce se ha asociado con edema cerebral y presencia del genoma viral en el líquido cefalorraquídeo (13,14). Sin embargo, también se ha constatado que, en mujeres con signos de infección por CHIKV durante el embarazo, la infección intrauterina se presentó de forma excepcional y que sus hijos nacieron aparentemente sanos (14-17).

La enfermedad debida al Zika es causada por el ZIKV, virus perteneciente al género *Flavivirus* de la familia *Flaviviridae*, grupo IV del orden sin clasificar, muy cercano filogenéticamente a virus como los del dengue, la fiebre amarilla, la encefalitis japonesa y el del Nilo occidental. El ZIKV es transmitido a los humanos por la picadura de mosquitos *Aedes* infectados, principalmente *A. africanus*, *A. luciocephalus*, *A. aegypti*, *A. apicoargenteus*, *A. furcifer*, *Aedes I.* y *A. vitattus*. Se ha informado que el síndrome congénito asociado con la infección por ZIKV produce malformaciones cerebrales, disfunción del tronco cerebral y microcefalia (18,19). A pesar de que se ha detectado el ARN del ZIKV en la placenta y el líquido amniótico, así como en restos fetales y en cerebros de niños fallecidos con microcefalia en quienes se ha confirmado la transmisión vertical, no existen pruebas suficientes para determinar la causalidad (20). Hasta el 30 de junio de 2016, se habían notificado en Brasil 1.638 casos confirmados de síndrome congénito asociado con la infección por el ZIKV, 11 en Colombia, 12 en Estados Unidos, uno en El Salvador, uno en Guayana Francesa, uno en Martinica, uno en Panamá y otro en Puerto Rico (21).

Se presenta aquí un caso de transmisión vertical de *T. gondii*, CHIKV y ZIKV durante el segundo trimestre del embarazo de una mujer que probablemente se infectó en el suroccidente de Colombia en el 2015.

Reporte de caso

A finales de enero del 2016, una mujer embarazada de 18 años de edad acudió a un servicio de salud del municipio de Popayán y solicitó la interrupción voluntaria del embarazo debido a que se había detectado una anomalía congénita en el feto.

La mujer, ama de casa, cabeza de familia, afrodescendiente, desplazada, y con un nivel educativo de secundaria incompleta, vivía en el área urbana de El Bordo, cabecera municipal del municipio de

Patía en el departamento del Cauca, Colombia. Se abastecía de agua no potable que almacenaba en la vivienda que habitaba.

El Bordo ha sido una zona endémica para dengue y CHIKV, y en el último trimestre del 2015, cuando se presentó este caso, ya circulaba el ZIKV, por lo que las autoridades sanitarias emitieron la alerta epidemiológica correspondiente.

El 30 de diciembre del 2015, la mujer asistió a su primera y única consulta prenatal en El Bordo. No recordaba la fecha de la última menstruación y en ese momento se determinó por ultrasonografía una edad de gestación de 25,4 semanas. En noviembre del 2015, presentó sintomatología de infección por ZIKV.

En la ultrasonografía realizada en la semana 23 de gestación, se observaron áreas ecogénicas densas en el parénquima cerebral periventricular del feto, con un índice de líquido amniótico normal y un hematoma extraplacentario. En la ultrasonografía de la semana 28 de gestación (18 de enero de 2016), se vio un crecimiento fetal asimétrico y disarmónico (percentil 22 para el peso fetal) y pérdida de tejido en la región fronto-parieto-temporal, ausencia de línea media a nivel frontal, presencia de tálamos y pedúnculos cerebrales con fenómeno disruptivo, medidas craneanas por debajo del segundo percentil para la edad gestacional (microcefalia), con placenta implantada en el fondo uterino e índice de líquido amniótico normal.

El mismo 18 de enero, se practicó amniocentesis ante un probable trastorno de la migración neuronal. El 21 de enero de 2016 se reportaron los resultados para toxoplasma (IgG positiva, IgM negativa), rubéola (IgG positiva, IgM negativa) y HIV (prueba de Elisa negativa). En el hemoleucograma de esa fecha, se reportaron 7,67 leucocitos por 10 ml, 70,7 % de neutrófilos, 21,0 % de linfocitos, y hemoglobina de 11,9 g/dl. No había registro de pruebas para toxoplasma antes del embarazo.

Dadas las anomalías fetales cerebrales, la madre solicitó la interrupción voluntaria del embarazo, la cual está autorizada en Colombia en los términos de la sentencia C-355 de 2006 de la Corte Constitucional (22). El embarazo se dio por terminado a las 29 semanas de gestación mediante intervención médica.

El feto presentaba una cabeza pequeña en relación con el resto del cuerpo (microcráneo). Se le practicó ultrasonografía diagnóstica cerebral transfontanelar, en la cual se evidenció malformación del sistema nervioso central, defecto disruptivo, cráneo

pequeño con relación al tamaño de la cara, fontanela anterior reducida, ausencia total del hemisferio cerebral izquierdo, pequeño remanente cortical occipital en el hemisferio derecho, y aumento anormal del hemisferio derecho con el ventrículo lateral comunicado con el espacio subaracnoideo periférico; no se observó hoz cerebral.

También, se hizo una tomografía axial computarizada en la que se observó una gran atrofia de ambos hemisferios cerebrales y disminución importante de su volumen; se logró apreciar, asimismo, algo de sustancia blanca con múltiples calcificaciones a su alrededor, y grandes higromas quísticos que ocupaban la mayoría de la bóveda craneana (figura 1).

Materiales y métodos

Mediante la extracción de ADN genómico a partir de una alícuota de líquido amniótico empleando el estuche comercial PureLink Genomic DNA™ (Invitrogen) se confirmó la presencia de los microorganismos en el Instituto Nacional de Salud.

Asimismo, mediante PCR estandarizada se amplificó un fragmento del gen *B1* de *T. gondii* (132 pb) utilizando los iniciadores B1-F 5'-TCTCTCAAGG AGGACTGGCA-3' y B1-R 5'-GTTTCACCCGGA CCGTTTAG-3, y las siguientes condiciones de amplificación: desnaturalización a 94 °C durante cinco minutos; 40 ciclos a 94 °C durante un minuto, a 60 °C durante un minuto, a 72 °C durante un minuto, y una extensión final a 72 °C durante cinco minutos. Como control positivo, se empleó una cepa de referencia y, como controles negativos, un control de extracción (no se reporta) y agua libre de nucleasas en reemplazo del ADN (figura 2, carril 3).

La identidad de los productos amplificados se verificó mediante secuenciación de ácidos nucleicos con el método de Sanger en el analizador genético ABI Prism 310™ (Perkin Elmer). La calidad de las secuencias obtenidas se evaluó mediante el índice de Phred y su comparación se hizo con la herramienta BLASTn™ (*nucleotide BLAST*) del *National Center for Biotechnology Information* (NCBI). La extracción de ARN y la síntesis del ADNc se hicieron a partir de la misma muestra de líquido amniótico mediante PCR, para amplificar fragmentos del gen de la poliproteína del ZIKV (79 pb) y del CHIKV (100 pb).

Resultados

Los productos amplificados y la secuencia obtenida para el gen *B1* de *T. gondii* fueron positivos (figura 2), como se evidenció en la electroforesis en gel

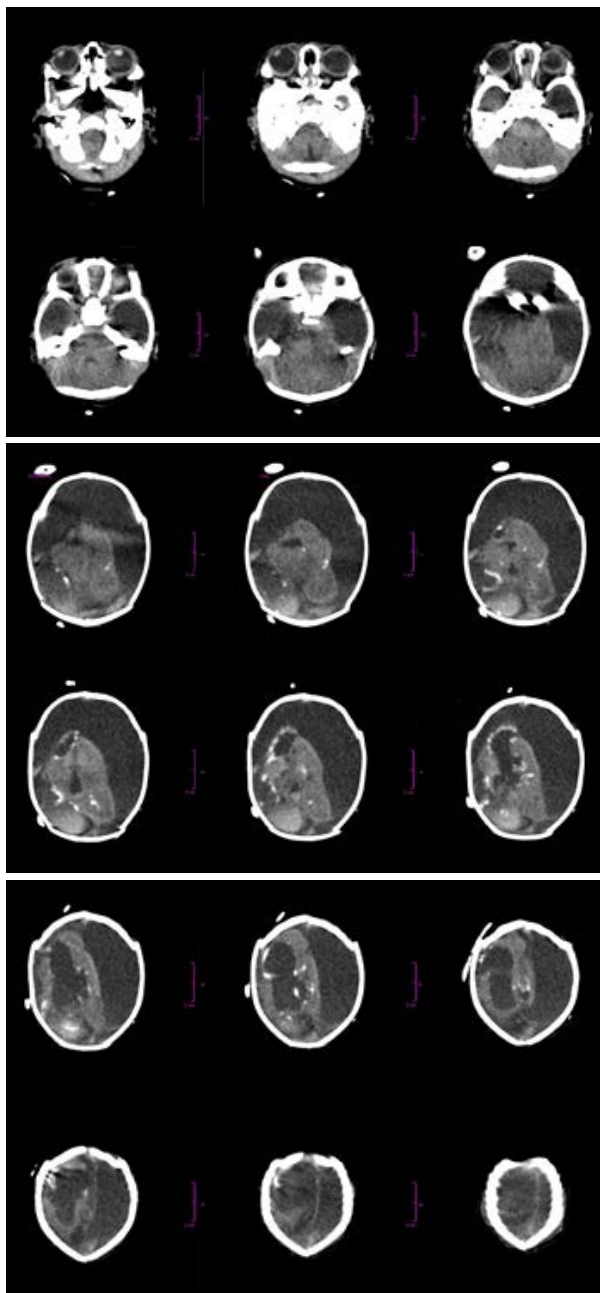


Figura 1. Cortes axiales de tomografía axial computadorizada craneal. Se observa una gran atrofia de ambos hemisferios cerebrales, con importante disminución de su volumen, el cual aparece reducido a pequeñas áreas en las cuales se logró apreciar algo de sustancia blanca con múltiples calcificaciones a su alrededor y desarrollo de grandes higromas quísticos que ocupaban la mayoría de la bóveda craneana.

de agarosa al 1,8 % y la secuenciación de ácidos nucleicos realizada a partir de los productos amplificados purificados con el estuche Ilustra GFX PCR ADN and Gel Band Purification™ (GE Healthcare), según las indicaciones del fabricante. La calidad

de las secuencias se verificó mediante el índice de Phred (<http://genoma.unsam.edu.ar/trac/docencia/wiki/Bioinformatica/Guias/PhredPhrapConsed>), con lo cual se eliminó la región inicial de la secuencia con baja calidad, se identificaron todas las bases de la secuencia y su posición, y se revisaron los valores de calidad (99, en general), como puede observarse en los electroferogramas (figura 2C).

Los resultados de la extracción del ARN, la síntesis del ADNc y la amplificación de fragmentos del gen de la poliproteína del ZIKV (79 pb) y la del CHIKV (100 pb) mediante PCR en la muestra de líquido amniótico, fueron positivos. Dichos resultados se confirmaron mediante secuenciación de ácidos nucleicos (figura 3), en tanto que la identidad de la secuencia se confirmó mediante la comparación de las secuencias obtenidas con la herramienta BLASTn del NCBI, la cual evidenció una homología de 100 % para los fragmentos de las secuencias de los virus del Zika y el chikungunya.

Discusión

En el caso reportado se encontraron anomalías congénitas cerebrales e infecciones debidas a *T. gondii*, CHIKV y ZIKV por transmisión vertical.

En 1982, la prevalencia de la toxoplasmosis en la población general colombiana era de 47 % y, en la región del Pacífico, llegaba a 36 % (23); aunque son pocas las investigaciones sobre toxoplasma congénito hechas en el país, en el 2002 se estimaba que las tasas en recién nacidos oscilaban entre 3 y 15 por mil (24). Por otra parte, se ha reportado la circulación simultánea del CHIKV y el ZIKV en Nicaragua, Ecuador, Brasil y Colombia (25-28). Específicamente en Nicaragua, un estudio serológico encontró que la infección simultánea se presentaba en el 4,6 % de las personas (25). Sin embargo, hasta el momento no se ha descrito la infección concomitante por toxoplasma, ZIKV y CHIKV, y se desconoce la interacción de estos microorganismos en el desarrollo de defectos congénitos.

El diagnóstico diferencial del defecto congénito cerebral no es fácil. Sus causas son múltiples y su definición se basa en argumentos clínicos que se complementan con una serie de pruebas de laboratorio. En el caso que se presenta, el diagnóstico prenatal de las anomalías congénitas cerebrales se hizo con base en los hallazgos de las imágenes de ultrasonido, pero el examen posterior del líquido amniótico evidenció la infección por *Toxoplasma*, CHIKV y ZIKV.

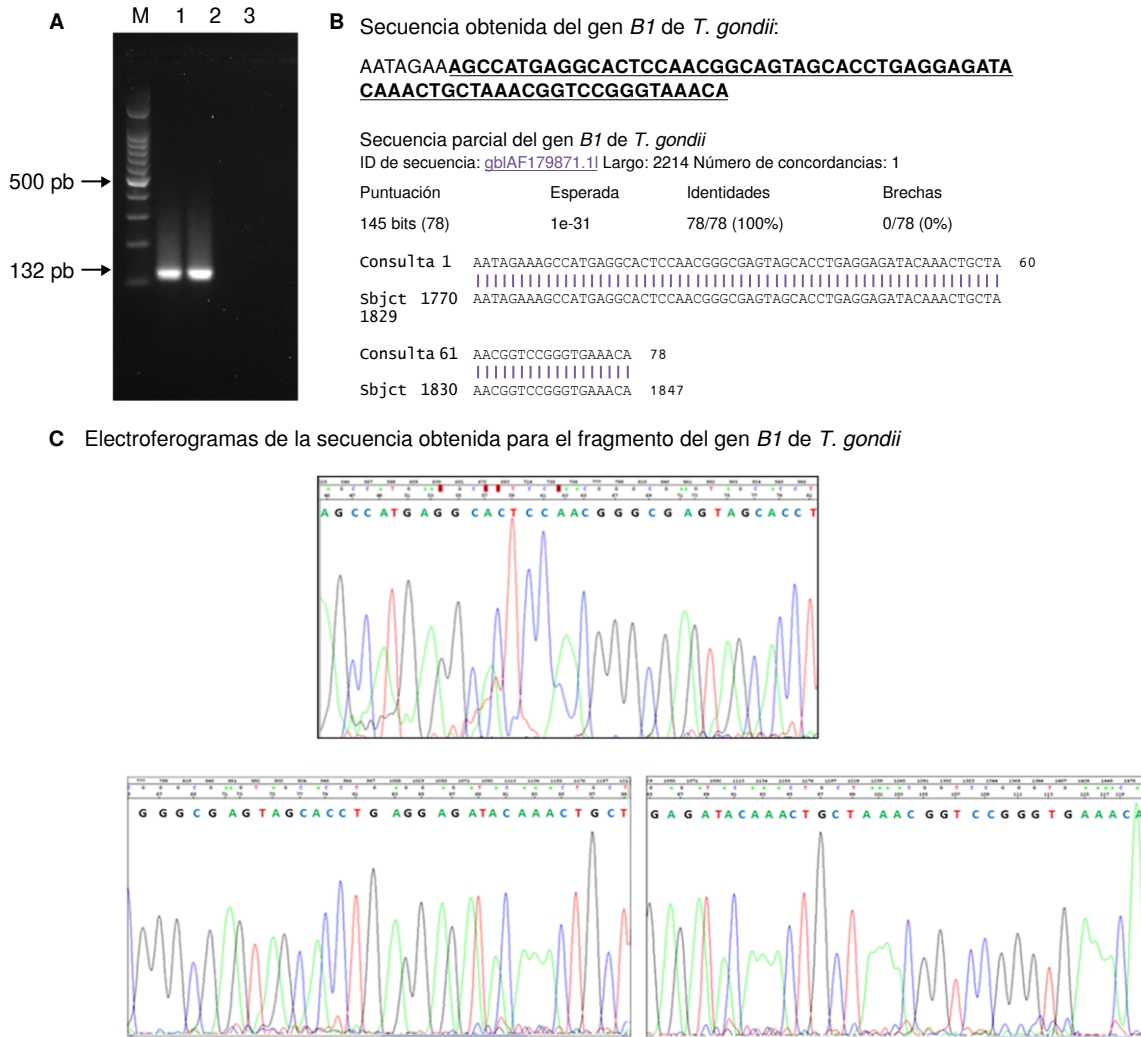


Figura 2. Detección de *Toxoplasma gondii*. **A.** Electroforesis en gel de agarosa al 1,8 % que muestra en 1, el producto de amplificación para el fragmento del gen *B1* de la muestra de líquido amniótico; en 2, el control positivo obtenido de exudado de ratones con toxoplasma, y en 3, el control negativo de la PCR. M corresponde al marcador de peso molecular de 100 pb (Promega). **B.** Arriba: secuencia obtenida para el fragmento del gen *B1* de *T. gondii*. Abajo: comparación de la secuencia obtenida con las secuencias del *National Center for Biotechnology Information* (NCBI). Nótese que hay una homología de 100 % para el producto obtenido. **C.** Electroferogramas de la secuencia obtenida. En los tres paneles se muestra parte de la secuencia que se encuentra subrayada, y en **B**, esta se ve arriba, en negrilla.

Si bien es cierto que la mujer gestante había resultado positiva para toxoplasma (IgG positiva e IgM negativa, sin realizar la prueba de avides y sin repetir la IgM), en el estudio realizado el 21 de enero de 2016 el examen del líquido amniótico fue positivo para *Toxoplasma*. Es posible que este caso haya correspondido a una reinfección por este parásito en una mujer inmunocompetente, hipótesis factible dados los resultados que indicaron una infección anterior por el microorganismo. Es probable que la mujer gestante se haya infectado con otra cepa de *Toxoplasma* spp. y que, por la falta de seguimiento del nivel de IgG, no se haya

podido detectar su variación, como se ha reportado en otros casos (29,30). Además, se ha informado que la reinfección en mujeres inmunocompetentes durante el embarazo es poco frecuente, y que el resultado positivo de los análisis de IgG no siempre indica que haya protección contra la toxoplasmosis congénita (31).

Se sabe que en los seres humanos afectados por toxoplasmosis congénita la infección afecta el sistema nervioso central y puede producir necrosis parenquimatosa difusa y multifocal hasta llegar a formar calcificaciones. La distribución y la gravedad de las calcificaciones varían según el momento en

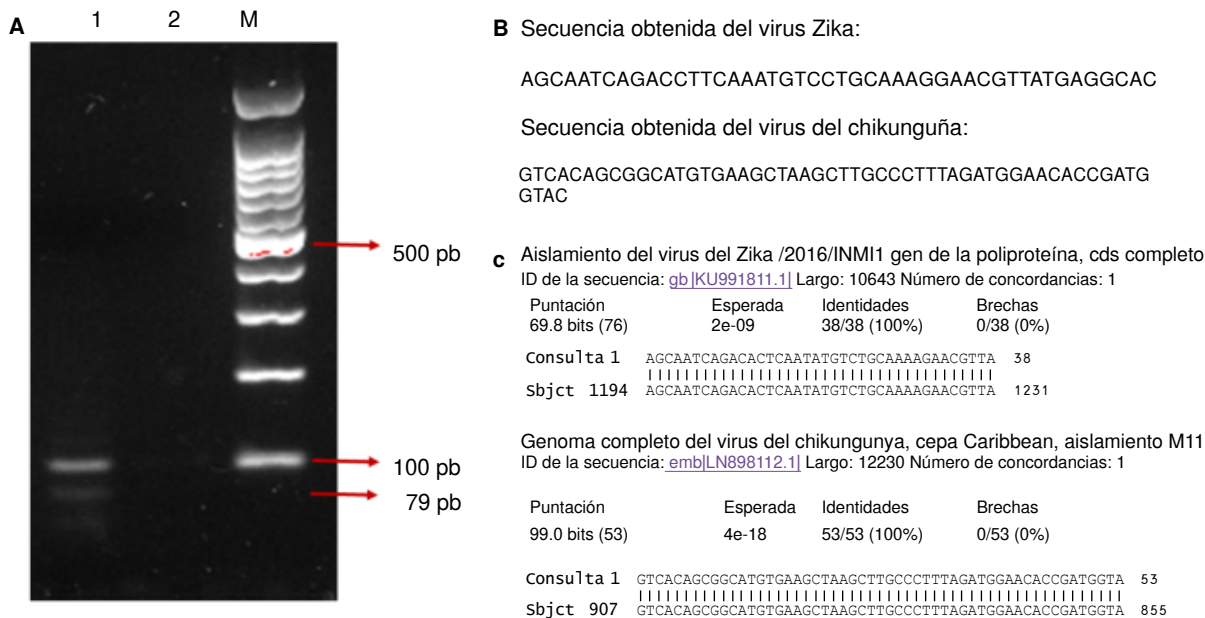


Figura 3. Detección de fragmentos de genes de los virus del Zika y del chikungunya. **A.** Electroforesis en gel de agarosa al 1,8 % que muestra, en 1, los productos amplificados para el virus del Zika (banda inferior de 79 pb) y del chikungunya (banda superior de 100 pb); y en 2, el control negativo de la PCR. M corresponde al marcador de peso molecular de 100 pb (Promega). **B.** Secuencia obtenida para los fragmentos del gen de la poliproteína de los virus del Zika y el chikungunya. **C.** Comparación de las secuencias obtenidas con las secuencias del National Center for Biotechnology Information (NCBI). Nótese que hay una homología de 100 % para los productos obtenidos.

que ocurre la infección materna (32,33). La infección congénita es más grave si se adquiere en el primero o el segundo trimestre. Las manifestaciones neurológicas más frecuentes en los pacientes sintomáticos en el momento del nacimiento, son la hidrocefalia, las calcificaciones intracraneales y la coriorretinitis (34).

En cuanto al CHIKV, aunque no se lo considera un virus neurotrópico, esporádicamente se han reportado casos con manifestaciones neurológicas durante la infección aguda (35), y en la isla Reunión (*La Réunion*), por ejemplo, se informó en recién nacidos infectados por transmisión vertical como la manifestación clínica más común de la encefalopatía grave (14).

Por otra parte, desde el 2015 se ha reportado en Brasil un aumento de casos de niños con sospecha de microcefalia y anomalías en el desarrollo del sistema nervioso central, probablemente asociados con la infección por el ZIKV (36,37).

En estos casos, las imágenes diagnósticas del cráneo comenzaron a evidenciar anomalías a nivel cerebral desde la semana 23 de gestación, en la semana 28 apareció la microcefalia y otros daños mayores, y en la semana 29 se confirmó la malformación del sistema nervioso central consistente

en atrofia de los hemisferios cerebrales y en múltiples calcificaciones alrededor de los remanentes de sustancia blanca.

En la toxoplasmosis fetal grave, las imágenes diagnósticas del cráneo se suelen evidenciar ventriculomegalia asociada con múltiples nódulos ecodensos, destrucción del cerebro, disgenesia del cuerpo calloso (38-40) y calcificaciones nodulares (41,42).

En la infección causada por el CHIKV, las imágenes no han sido muy específicas y se ha observado edema cerebral, vasculitis lentículo-tálamo-triatl, hiperdensidades en la sustancia blanca y en los hemisferios cerebrales (43), encefalopatía (14) y lesiones dispersas en la sustancia blanca con áreas de hemorragia intraparenquimatosa (13).

En la infección debida al ZIKV, las imágenes han revelado calcificaciones en la unión cortico-medular de la sustancia blanca, asociadas con malformaciones del desarrollo cortical y los lóbulos frontales y parietales, así como ventriculomegalia, retraso en la mielinización e hipoplasia del cerebelo y del tronco cerebral (44-47).

Teniendo en cuenta los hallazgos en las imágenes diagnósticas y lo reportado en los diversos estudios, es posible que en el caso que se reporta

las alteraciones se debieran a la presencia de *Toxoplasma* sp. Sin embargo, no se puede descartar la participación del ZIKV, si se tiene en cuenta que aún no se conoce la interacción entre el parásito y el CHIKV y el ZIKV, ya sea que estos últimos se presenten solos o concomitantemente en la producción de las lesiones en el sistema nervioso central. La secuencia parcial del ZIKV obtenida coincidió con las reportadas a nivel mundial (48,49).

Para el diagnóstico etiológico del defecto congénito cerebral, se requiere, como mínimo, que la futura madre asista regularmente a sus controles prenatales y en ellos se realice un excelente interrogatorio y un examen físico completo, y que se soliciten las pruebas de laboratorio que permitan investigar las infecciones que causan defectos congénitos cerebrales (como toxoplasmosis, rubéola, infección por citomegalovirus, herpes, sífilis, e infección por el ZIKV, el CHIKV y por el parvovirus B19), así como imágenes diagnósticas. También, se ha recomendado hacer el estudio virológico en el líquido amniótico.

En cuanto al mortinato o recién nacido, además del examen físico completo, deben practicarse las mismas pruebas de laboratorio hechas a la madre a partir de sangre del cordón umbilical. Además, debe investigarse la presencia del ZIKV y del CHIKV en el líquido cefalorraquídeo, y la de citomegalovirus y ZIKV en la orina. El estudio se debe complementar con imágenes diagnósticas de cráneo y el análisis del cariotipo. En los casos de muertes perinatales y neonatales, se debe proceder a la necropsia y al examen histopatológico de la placenta.

Hubo limitaciones en la presentación de este caso, ya que no se obtuvo información sobre los antecedentes de exposición a gatos domésticos, sobre el consumo de carne mal cocida, ni sobre los síntomas asociados con las condiciones detectadas o el consumo de esteroides. Además, no se descartó la infección por el virus linfotrópico de células T humanas (HTLV), ni se conocieron la técnica y los valores de la prueba de toxoplasma reportada.

Este es uno de los primeros casos que se detectó durante la pasada epidemia por ZIKV en Colombia y, dadas las condiciones de emergencia, no se tuvo en cuenta la recolección de todos los datos relevantes. El gran número de personas que acudió a los servicios de salud en ese periodo, probablemente, impidió que el médico tratante dedicara el tiempo suficiente a investigar los antecedentes

personales y patológicos del caso. Las limitaciones también tienen que ver con la calidad de los datos que se recopilan en las historias clínicas y la falta de información sobre síntomas relacionados con la toxoplasmosis y las infecciones por el ZIKV y el CHIKV, las que, además, pueden haber sido asintomáticas y, por lo tanto, no se reportaron.

Debido a sus condiciones ecoepidemiológicas, aptas para mantener la transmisión de las infecciones debidas a flavivirus, diversos territorios de Colombia se han convertido en áreas endémicas de las enfermedades debidas a los virus del dengue, el CHIKV y el ZIKV, en donde, además, una mujer embarazada puede adquirir otras infecciones como la toxoplasmosis. A pesar de las indicaciones que se han impartido con respecto a la necesidad de hacer los exámenes pertinentes para la detección de defectos congénitos, estos no se hacen rutinariamente, y ello retrasa el diagnóstico y el manejo de los pacientes.

En este contexto, el reporte del presente caso de infección por *T. gondii*, ZIKV y CHIKV contribuye a resaltar algunas de sus características clínicas y los estudios de confirmación por el laboratorio que se exigen, pues dos de estos microorganismos presentan manifestaciones clínicas muy similares que pueden producir confusión y alarma en la comunidad, lo que refuerza la necesidad de mejorar la calidad de la información que se recaba para elaborar la historia clínica, y garantizar mayor rigurosidad en la toma y el procesamiento de las muestras.

Agradecimientos

A Jennyfer Paola Flórez Holguín, de la Secretaría de Salud del Cauca; y a la IPS Pronacer, la Clínica La Estancia de Popayán y la EPS Asmet Salud, por el suministro de la información relacionada con el caso presentado.

Conflicto de intereses

Los autores declaramos no tener ningún tipo de conflicto de intereses.

Financiación

Este trabajo fue financiado por el Instituto Nacional de Salud.

Referencias

1. Carletti A, Gandolfi G, Perolo A, Simonazzi G, Ghi T, Rizzo N, *et al.* Prenatal diagnosis of cerebral lesions acquired in utero and with a late appearance. *Prenat Diagn.* 2009;29:389-95. <https://doi.org/10.1002/pd.2244>

2. **Álvarez C, De la Torre A, Vargas M, Herrera C, Uribe-Huertas L, Lora F, et al.** Striking divergence in toxoplasma-ROP16 nucleotide sequences from human and meat samples. *J Infect Dis.* 2015;211:2006-13. <https://doi.org/10.1093/infdis/jiu833>
3. **De la Torre A, Sauer A, Bourcier T, Speeg-Schatz C, Ballonzoli L, Aizenberg D, et al.** Severe southamerican ocular toxoplasmosis is associated with decreased IFN-gamma/IL-17A and increased IL-6/IL-13 intraocular levels. *PLoS Negl Trop Dis.* 2013;7:e2541. <https://doi.org/10.1371/journal.pntd.0002541>
4. **Sánchez V, De la Torre A, Gómez-Marín JE.** Characterization of ROP18 alleles in human toxoplasmosis. *Parasitol Int.* 2014;63:463-9. <https://doi.org/10.1016/j.parint.2013.10.012>
5. **Peyron F, Lobry JR, Musset K, Ferrandiz J, Gómez-Marín JE, Petersen E, et al.** Serotyping of *Toxoplasma gondii* in chronically infected pregnant women: Predominance of type II in Europe and types I and III in Colombia (South America). *Microbes Infect.* 2006;8:2333-40. <https://doi.org/10.1016/j.micinf.2006.03.023>
6. **Rosso F, Agudelo A, Isaza Á, Montoya J.** Toxoplasmosis congénita: aspectos clínicos y epidemiológicos de la infección durante el embarazo. *Colomb Med (Cali).* 2007;38:316-37.
7. **Robert-Gagneux F, Dardé M.** Epidemiology of and diagnostic strategies for toxoplasmosis. *Clin Microbiol Rev.* 2012;2:264-96. <https://doi.org/10.1128/CMR.05013-11>
8. **Dunn D, Wallon M, Peyron F, Petersen E, Peckham C, Gilbert R.** Mother-to-child transmission of toxoplasmosis: Risk estimates for clinical counselling. *Lancet.* 1999;353:1829-33. [https://doi.org/10.1016/S0140-6736\(98\)08220-8](https://doi.org/10.1016/S0140-6736(98)08220-8)
9. **Desmots G, Couvreur J.** Congenital toxoplasmosis. A prospective study of 378 pregnancies. *N Engl J Med.* 1974;290:1110-6. <https://doi.org/10.1056/NEJM197405162902003>
10. **Remington JS, McLeod R, Thulliez P, Desmots G.** Toxoplasmosis. En: Remington JS, Klein J, editores. *Infectious diseases of the fetus and newborn infant*, 5th edition. Philadelphia, PA: WB Saunders; 2001, p. 205-346.
11. **Torgerson P, Mastroiacovo P.** The global burden of congenital toxoplasmosis: A systematic review. *Bull World Health Organ.* 2013;91:501-8. <https://doi.org/10.2471/BLT.12.111732>
12. **Burt FJ, Rolph MS, Rulli NE, Mahalingam S, Heise MT.** Chikungunya: A re-emerging virus. *Lancet.* 2012;379:662-71. [https://doi.org/10.1016/S0140-6736\(11\)60281-X](https://doi.org/10.1016/S0140-6736(11)60281-X)
13. **Ramful D, Carbonnier M, Pasquet M, Bouhmani B, Ghazouani J, Noormahomed T, et al.** Mother-to-child transmission of Chikungunya virus infection. *Pediatr Infect Dis J.* 2007;26:811-5. <https://doi.org/10.1097/INF.0b013e3180616d4f>
14. **Gérardin P, Barau G, Michault A, Bintner M, Randrianaivo H, Choker G, et al.** Multidisciplinary prospective study of mother-to-child chikungunya virus infections on the island of La Reunion. *PLoS Med.* 2008;5:e60. <https://doi.org/10.1371/journal.pmed.0050060>
15. **Senanayake MP, Senanayake SM, Vidanage KK, Gunasena S, Lamabadusuriya SP.** Vertical transmission in chikungunya infection. *Ceylon Med J.* 2009;54:47-50
16. **Shrivastava A, Wagar Beg M, Gujrati C, Gopalan N, Rao PV.** Management of a vertically transmitted neonatal chikungunya thrombocytopenia. *Indian J Pediatr.* 2011;78:1008-9. <https://doi.org/10.1007/s12098-011-0371-7>
17. **Fritel X, Rollot O, Gerardin P, Gauzere BA, Bideault J, Lagarde L, et al.** Chikungunya virus infection during pregnancy, Réunion, France, 2006. *Emerg Infect Dis.* 2010;16:418-25. <https://doi.org/10.3201/eid1603.091403>
18. **Besnard M, Eyrolle-Guignot D, Guillemette-Artur P, Lastère S, Bost-Bezeaud F, Marcellis L, et al.** Congenital cerebral malformations and dysfunction in fetuses and newborns following the 2013 to 2014 Zika virus epidemic in French Polynesia. *Euro Surveill.* 2016;21. <https://doi.org/10.2807/1560-7917.ES.2016.21.13.30181>
19. **Miranda-Filho DB, Martelli CM, Ximenes RA, Araújo TV, Rocha MA, Ramos RC, et al.** Initial description of the presumed congenital Zika syndrome. *Am J Public Health.* 2016;106:598-600. <https://doi.org/10.2105/AJPH.2016.303115>
20. **Barton M, Salvadori M.** Zika virus and microcephaly. *CMAJ.* 2016;188:E118-9. <https://doi.org/10.1503/cmaj.160179>
21. **Organización Panamericana de la Salud-Organización Mundial de la Salud.** Zika - Actualización epidemiológica. 30 de junio de 2016. Fecha de consulta: 22 de septiembre de 2016. Disponible en: http://www.paho.org/hq/index.php?option=com_docman&task=doc_view&Itemid=270&gid=35265&lang=es.
22. **Corte Constitucional de Colombia.** Sentencia C-355/06. Fecha de consulta: 28 de agosto de 2016. Disponible en: www.corteconstitucional.gov.co/relatoria/2006/C-355-06.htm.
23. **Juliao O, Corredor A, Moreno G.** Estudio Nacional de Salud: toxoplasmosis en Colombia. Bogotá: Instituto Nacional de Salud; 1988.
24. **Gómez J.** Toxoplasmosis: un problema de salud pública en Colombia. *Rev Salud Pública.* 2002;4(Supl.1):7-10.
25. **Waggoner J, Gresh L, Vargas M, Ballesteros G, Téllez Y, Soda K, et al.** Viremia and clinical presentation in Nicaraguan patients infected with Zika virus, chikungunya virus, and dengue virus. *Clin Infect Dis.* 2016;63:1584-90. <https://doi.org/10.1093/cid/ciw589>
26. **Zambrano H, Waggoner J, Almeida C, Rivera L, Benjamin J, Pinsky B.** Zika virus and chikungunya virus coinfections: A series of three cases from a single center in Ecuador. *Am J Trop Med Hyg.* 2016;95:894-6. <https://doi.org/10.4269/ajtmh.16-0323>
27. **Sardi S, Somasekar S, Naccache S, Bandeira A, Tauro L, Campos G, et al.** Coinfections of Zika and Chikungunya viruses in Bahia, Brazil, identified by metagenomic next-generation sequencing. *J Clin Microbiol.* 2016;54:2348-53. <https://doi.org/10.1128/JCM.00877-16>
28. **Cherabuddi K, Iovine N, Shah K, White S, Paisie T, Salemi M, et al.** Zika and Chikungunya virus co-infection in a traveller returning from Colombia, 2016: Virus isolation and genetic analysis. *JMM Case Rep.* 2016;19:3:e005072. <https://doi.org/10.1099/jmmcr.0.005072>
29. **Elbez-Rubinstein A, Aizenberg D, Dardé ML, Cohen R, Dumètre A, Yera H, et al.** Congenital toxoplasmosis and reinfection during pregnancy: Case report, strain

- characterization, experimental model of reinfection, and review. *J Infect Dis.* 2009;199:280-5. <https://doi.org/10.1086/595793>
30. **Valdés V, Legagneur H, Watrin V, Paris L, Hascoët JM.** Toxoplasmose congénitale secondaire à une reinfection maternelle pendant la grossesse. *Arch Pediatr.* 2011;18:761-3. <https://doi.org/10.1016/j.arcped.2011.04.011>
31. **Gavinet MF, Robert F, Firtion G, Delouvrier E, Hennequin C, Maurin JR, et al.** Congenital toxoplasmosis due to maternal reinfection during pregnancy. *J Clin Microbiol.* 1997;35:1276-7.
32. **Lago EG, Baldisserotto M, Hoefel Filho JR, Santiago D, Jungblut R.** Agreement between ultrasonography and computed tomography in detecting intracranial calcifications in congenital toxoplasmosis. *Clin Radiol.* 2007;62:1004-11. <https://doi.org/10.1016/j.crad.2007.05.001>
33. **Diebler C, Dusser A, Dulac O.** Congenital toxoplasmosis. Clinical and neuroradiological evaluation of the cerebral lesions. *Neuroradiology.* 1985;27:125-30.
34. **Sabin A, Eichenwald H, Feldman H, Jacobs L.** Present status of clinical manifestations of toxoplasmosis in man. Indications and provisions for routine serologic diagnosis. *J Am Med Assoc.* 1952;150:1063-9.
35. **Arpino C, Curatolo P, Rezza G.** Chikungunya and the nervous system: What we do and do not know. *Rev Med Virol.* 2009;19:121-9. <https://doi.org/10.1002/rmv.606>
36. **Brito C.** Zika virus: A new chapter in the history of medicine. *Acta Med Port.* 2015;28:679-80.
37. **Kleber de Oliveira W, Cortez-Escalante J, De Oliveira WT, do Carmo GM, Henriques CM, Coelho GE, et al.** Increase in reported prevalence of microcephaly in infants born to women living in areas with confirmed Zika virus transmission during the first trimester of pregnancy - Brazil, 2015. *MMWR Morb Mortal Wkly Rep.* 2016;65:242-7. <https://doi.org/10.15585/mmwr.mm6509e2>
38. **Malinger G, Werner H, Rodríguez-Leonel JC, Rebolledo M, Duque M, Mizyrycki S.** Prenatal brain imaging in congenital toxoplasmosis. *Prenat Diagn.* 2011;31:881-6. <https://doi.org/10.1002/pd.2795>
39. **D'Ercole C, Girard N, Boubli L, Potier A, Chagnon C, Raybaud C, et al.** Prenatal diagnosis of fetal cerebral abnormalities by ultrasonography and magnetic resonance imaging. *Eur J Obstet Gynecol Reprod Biol.* 1993;50:177-84. [https://doi.org/10.1016/0028-2243\(93\)90198-L](https://doi.org/10.1016/0028-2243(93)90198-L)
40. **Barkovich AJ, Girard N.** Fetal brain infections. *Childs Nerv Syst.* 2003;19:501-7. <https://doi.org/10.1007/s00381-003-0763-8>
41. **Capobiango JD, Breganó RM, Navarro IT, Rezende Neto CP, Casella AM, Mori FM, et al.** Congenital toxoplasmosis in a reference center of Paraná, Southern Brazil. *Braz J Infect Dis.* 2014;18:364-71. <https://doi.org/10.1016/j.bjid.2013.11.009>
42. **Kiroğlu Y, Calli C, Karabulut N, Oncel C.** Intracranial calcifications on CT. *Diagn Interv Radiol.* 2010;16:263-9. <https://doi.org/10.4261/1305-3825.DIR.2626-09.1>
43. **Robin S, Ramful D, Le Seach F, Jaffar-Bandjee MC, Rigou G, Alessandri JL.** Neurologic manifestations of pediatric chikungunya infection. *J Child Neurol.* 2008;23:1028-35. <https://doi.org/10.1177/0883073808314151>
44. **De Fatima Vasco Aragao M, van der Linden V, Brainer-Lima AM, Coeli RR, Rocha MA, Sobral da Silva P, et al.** Clinical features and neuroimaging (CT and MRI) findings in presumed Zika virus related congenital infection and microcephaly: Retrospective case series study. *BMJ.* 2016;6:353:i1901. <https://doi.org/10.1136/bmj.i1901>
45. **Hazin AN, Poretti A, Turchi-Martelli CM, Huisman TA, Microcephaly Epidemic Research Group, Di Cavalcanti Souza Cruz D, et al.** Computed tomographic findings in microcephaly associated with Zika virus. *N Engl J Med.* 2016;374:2193-5. <https://doi.org/10.1056/NEJMc1603617>
46. **Oliveira Melo AS, Malinger G, Ximenes R, Szejnfeld PO, Alves Sampaio S, Bispo de Filippis AM.** Zika virus intrauterine infection causes fetal brain abnormality and microcephaly: Tip of the iceberg? *Ultrasound Obstet Gynecol.* 2016;47:6-7. <https://doi.org/10.1002/uog.15831>
47. **Cavalheiro S, López A, Serra S, Da Cunha A, da Costa MD, Moron A, et al.** Microcephaly and Zika virus: Neonatal neuroradiological aspects. *Childs Nerv Syst.* 2016;32:1057-60. <https://doi.org/10.1007/s00381-016-3074-6>
48. **Faye O, Freire CC, Iamarino A, Faye O, de Oliveira JV, Diallo M, et al.** Molecular evolution of Zika virus during its emergence in the 20th century. *PLoS Negl Trop Dis.* 2014;8:e2636. <https://doi.org/10.1371/journal.pntd.0002636>
49. **Mlakar J, Korva M, Tul N, Popović M, Poljšak-Prijatelj M, Mraz J, et al.** Zika virus associated with microcephaly. *N Engl J Med.* 2016;374:951-8. <https://doi.org/10.1056/NEJMoa1600651>