

**О.Є. Каніковський,
І.В. Павлик,
І.В. Олійник**

АЛГОРИТМ ХІРУРГІЧНОГО ЛІКУВАННЯ УСКЛАДНЕНИХ ФОРМ ХРОНІЧНОГО ПАНКРЕАТИТУ

*Вінницький національний медичний університет ім. М.І. Пирогова
вул. Пирогова, 56, Вінниця, 21018, Україна
National Pirogov Memorial Medical University, Vinnytsya
Pirogov str., 56, Vinnytsya, 21018, Ukraine
e-mail: admission@vnmu.edu.ua*

Ключові слова: *хронічний панкреатит, алгоритм хірургічного лікування*

Ключевые слова: *хронический панкреатит, алгоритм хирургического лечения*

Key words: *chronic pancreatitis, algorithm of surgical treatment*

Реферат. Алгоритм хирургического лечения осложненных форм хронического панкреатита. Каниковский О.Е., Павлик И.В., Олейник И.В. Цель работы: обоснование алгоритма хирургической тактики лечения осложненных форм хронического панкреатита. Проанализированы результаты хирургического лечения 181 больного хроническим панкреатитом. Так, 24,5% пациентов поступали с болевым синдромом типа В, среди них у всех больных отмечались множественные стриктуры главного панкреатического протока, тканевое давление сопротивления к жидкости составило >200 мм рт. ст., а ультразвуковые показатели плотности паренхимы поджелудочной железы составили больше 24 кПа. Гистологически у всех больных отмечалась 4 степень фиброза. Комбинированная локальная резекция по Frey-Izbickiy позволяет уменьшить количество рецидивов панкреатической гипертензии на 11,1%.

Abstract. Algorithm of surgical treatment of complicated forms of chronic pancreatitis. Kanikovskiy O.E., Pavlyk I.V., Oliynyk I.V. The purpose of the work was to evaluate the algorithm of surgical treatment of complicated forms of chronic pancreatitis. The results of surgical treatment of 181 patients with complicated forms of chronic pancreatitis were analyzed. 24.5% of patients were admitted with type B pain syndrome. Among them, all patients had multiple strictures of the main pancreatic duct and tissue pressure resistance was >200 mm Hg. Histologically, these patients had stage 4 of pancreatic fibrosis. A combined local resection by Frey-Izbickiy allows to reduce the number of relapses of pancreatic hypertension by 11.1%.

В останні декади ХХ сторіччя відбувся значний прогрес у лікуванні хронічного панкреатиту. Була доведена перевага органозберігаючих оперативних втручань на підшлунковій залозі. Розроблені та клінічно апробовані операції Gray та Beger, які показали свою клінічну ефективність. Значно зменшилася частота ускладнень після панкреатодуоденальної резекції. Однак і до сьогоднішнього дня немає чіткого розмежування показань до тієї чи іншої операції, що підтверджує актуальність цього дослідження [2, 3, 5, 6].

Мета роботи – обґрунтування алгоритму хірургічної тактики лікування ускладнених форм хронічного панкреатиту.

МАТЕРІАЛИ ТА МЕТОДИ ДОСЛІДЖЕНЬ

У хірургічній клініці медичного факультету № 2 Вінницького національного медичного університету ім. М.І. Пирогова протягом 2000 – 2018 рр. проведено хірургічне лікування 181 хворого на ХП, ускладнений синдромом панкреатичної гіпертензії. Чоловіків було 138, жінок – 43, середній вік 46,0±13,7 року. У віковому діапазоні 30-59 років було 73,4%.

За етіологічними чинниками згідно з класифікацією TIGAR-O [2], у 162 (90%) пацієнтів ХП виник після перенесеного ГП, у 172 (95%) відмічався токсичний вплив алкоголю, причому 18 пацієнтів не відмічали в анамнезі перенесеного ГП, а у 2 хворих ХП виник після проведеної хіміотерапії.

У 148 виконано трансабдомінальну оперативну корекцію панкреатичної гіпертензії. У 53 хворих нами були застосовані малоінвазивні оперативні втручання. У 32 (60,3%) випадках обмежилися малоінвазивними втручаннями, проте в 21 (39,7%) малоінвазивні втручання доповнювалися традиційними трансабдомінальними методами хірургічної корекції [4].

РЕЗУЛЬТАТИ ТА ЇХ ОБГОВОРЕННЯ

Перебіг хронічного панкреатиту є безперервно рецидивуючим, і з кожним періодом загострення хвороби ступінь морфологічних змін у підшлунковій залозі поглиблюється, у кінцевих його формах невідворотно призводять до потреби оперативного лікування. Ця концепція робить можливим впровадження в клінічну практику алгоритму обстеження та лікування таких

пацієнтів, який побудований на доопераційному та інтраопераційному етапі оцінки тяжкості патоморфологічних змін, а також післяопераційному гістологічному підтвердженні цих показників.

Передопераційний етап включає в себе: 1 – визначення типу больового синдрому; 2 – КТ з в/в посиленням (оцінка фіброзно-дегенеративних змін та ускладнень згідно з Марсельсько-Римською класифікацією); 3 – оцінка стадії ХП згідно з класифікацією Büchler (діагностика ЦД, визначення еластази калу); 4 – визначення нутритивного стану пацієнта (ІМТ); доопераційна диф-діагностика з cancer ПЗ (CA 19-9, CA 50); 5 – доопераційна оцінка ступеня фіброзу ПЗ (FibroScan).

Численні дослідження показали [2,3], що вже на доопераційному етапі можна опосередковано оцінити тяжкість фіброзно-дегенеративних змін ПЗ за типом больового синдрому. Так, при кальцифікованому ХП спостерігається біль типу В (5), при обструктивному – типу А (4 випадки з рівномірним розширенням) і біль типу В (в 1 випадку рівномірне розширення і в 7 випадках множинні стриктури головної панкреатичної протоки), при фіброзі – біль типу А (1) і біль типу В (1), а при кістах ПЗ спостерігається біль типу А (26 випадків малих або середніх неускладнених кіст) і біль типу В (5 - інфікованих і 12 – гігантських кіст).

Тяжкість фіброзно-дегенеративних змін описується Марсельсько-Римською класифікацією згідно з КТ. Кальцифікуючу форму діагностовано в 21 хворих, обструктивну – 34, запальну – 2, фіброз підшлункової залози – у 12, ретенційні і псевдокісти – у 112.

Важливою є оцінка так званого пейс-мейкеру ХП - стриктури ПЗ. Серед 37 пацієнтів ізольовані стриктури відмічалися в 13 (35,1%), а множинні – у 24 (64,9%) пацієнтів. Головка ПЗ була задіяна в патологічному процесі у 83,8% (31 хворий), тобто головка ПЗ не завжди була пейс-мейкером ХП, у 16,2% (6 хворих) він знаходився ізольовано в перешийку (4) або тілі та хвості (2) ПЗ. Загалом, дистальні відділи ПЗ уражалися у 37,8%.

У хворих з кальцифікуючими формами ХП (16 пацієнтів) тотальний калькульоз відмічався у 87,5% (14), ізольоване ураження головки відмічалось в 37,5% (6). Ізольоване ураження інших відділів (хвоста ПЗ) відмічалось тільки у 2 (5,4%) пацієнтів. Слід відмітити, що у всіх випадках зона калькульозу поєднувалася з множинними стриктурами цього відділу ПЗ.

Стадію ХП визначали згідно з класифікацією Büchler (2009): «В» стадія ХП відмічалася в

22,65% (41 хворий), «С» стадія – 77,35% (140), серед них панкреатогенний цукровий діабет відмічався в 38 хворих.

Нутритивний статус відрізнявся від форми ХП: кальцифікуюча форма – ІМТ=17,2±1,6; обструктивна – 18,1±2,1; запальна – 24,7±1,8; фіброз 23,8±1,2; кісти – 25,3±1,5. Всім хворим вважаємо за необхідне визначення онкомаркерів, граничні цифри яких вже можуть вказувати на онкологічну трансформацію процесу і схилити вибір оперативного втручання в сторону резекційних методик.

У 20 хворих провели визначення щільності ПЗ за допомогою ультразвукової еластографії (Fibroscan) в передопераційному періоді. Дані еластографії чітко залежали від форми ХП. Так, у 6 хворих на ХП з множинними стриктурами (4) та калькульозом (2) показники еластографії становили 25,6±2,3 кПа. У всіх цих хворих відмічався тип В больового синдрому, а також інтраопераційно ТТС становив >200 мм Hg у всіх відділах ПЗ та гістологічно підтвердився 4 тип фіброзу.

У 2 хворих на ХП з рівномірним розширенням протоки ПЗ показники еластографії становили 23,7±1,5 кПа. У цих хворих відмічався тип В больового синдрому, ТТС становив у головці ПЗ 200 мм Hg, у тілі та хвості ПЗ >120 мм Hg. Гістологічно відмічався в головці 4 тип, у тілі та хвості 3 тип фіброзу ПЗ.

У 2 хворих на ХП з типом Б больового синдрому та зі збільшенням розміру ПЗ без ускладнень та розширення протоки показники еластографії становили 21±0,5 кПа. Ці хворі не оперувалися. Однак ці показники дають змогу провести чітку межу у виборі методу лікування хворих на ХП між гастроентерологами та хірургами. Так, пацієнти з типом В больового синдрому та показниками еластографії більше 20 кПа потребують оперативного лікування з метою декомпресії системи протоків ПЗ (рис. 1).

Інші 10 пацієнтів були групою контролю. Так, у 2 волонтерів були визначені показники норми для еластографії ПЗ, яка становить 4-6 кПа, у 8 пацієнтів відмічалися прояви ХП на фоні ЖКХ – 16,7±1,7 кПа. У всіх цих хворих відмічався тип А больового синдрому.

Всім хворим під час проведення оперативного втручання проводили визначення внутрішньо-протокового тиску за допомогою манометра (Прилад для вимірювання тиску в порожнистих органах. Патент України №59204 від 10.05.2011 року). Також всім хворим проводилося визначення тканинного тиску опору до рідини (ТТС) за допомогою апарата Stryker pressure monitor.

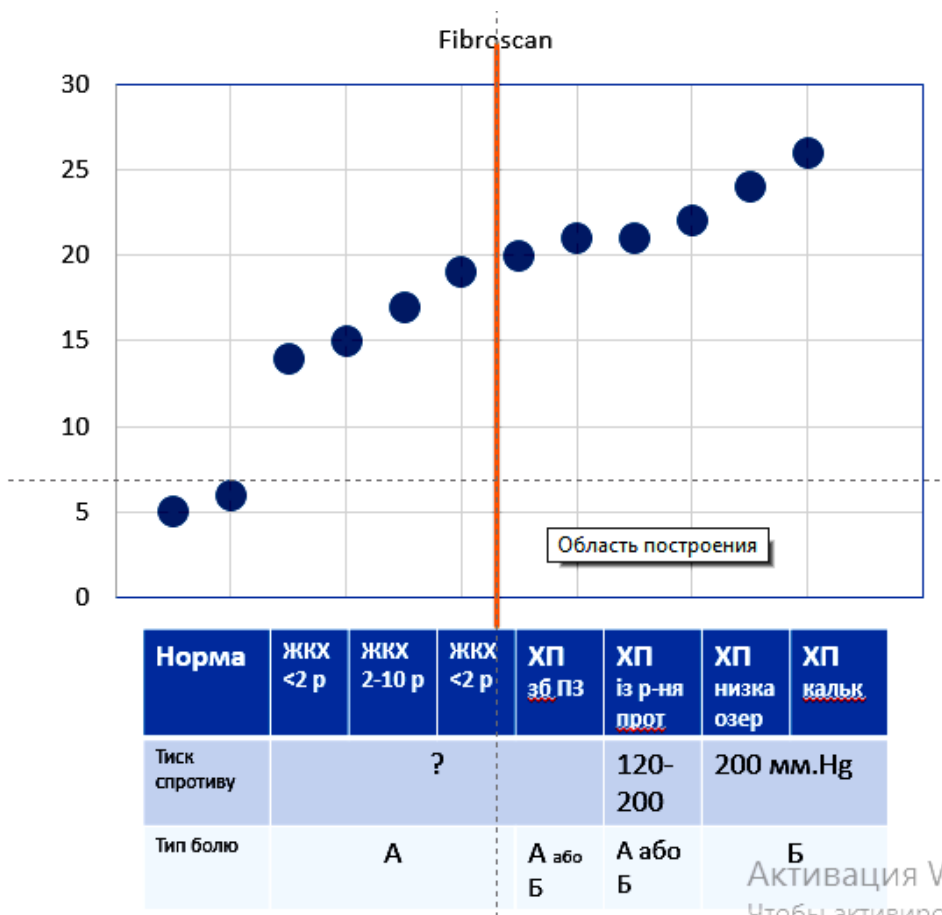


Рис. 1. Показники ультразвукової щільності підшлункової залози

Одним з ефективних інтраопераційних методів оцінки ступеня фіброзу ПЗ є визначення ТТС. Так, у випадку обструктивної форми ХП у хворих з наявністю стриктури в ділянці головки ТТС був найвищим у ділянці стриктури (>200 мм рт. ст.), тоді як в інших ділянках ПЗ зменшувався до 100 і нижче. У всіх пацієнтів у місці стриктури гістологічно підтверджувалась 4 стадія фіброзу ПЗ і відмічалася достовірна кореляція між показником ТТС та стадією фіброзу ПЗ. [2.3] У хворих на кальцифікуючу форму ХП (головка – 6, тотальний – 8) та у випадку множинних стриктур панкреатичної протоки (8 пацієнтів) ТТС був високим (>200 мм рт. ст.) у всіх відділах ПЗ, вказуючи на тотальний фіброз ПЗ. Внутрішньопротоковий тиск був збільшений тільки в 22 (59.5%) хворих.

У всіх пацієнтів, які підлягали оперативному втручанню, визначав 4 ступінь – тотальний фіброз, який описувався як значна фіброзна деградація ПЗ з повною деструкцією екзокринної паренхіми (рис. 2, 3). При комп'ютерній морфометрії гістологічних зразків площа сполучно-тканинних полів досягала $81,4 \pm 6,62\%$, збереженої екзокринної частки ПЗ – $4,87 \pm 1,62\%$,

ендокринної – $1,92 \pm 0,12\%$, загальна площа протоків – $6,47 \pm 1,12\%$.

Таким чином, результати досліджень вказують на те, що синдром панкреатичної гіпертензії – це не стільки ізольоване підвищення тиску в протоці ПЗ, скільки симптомокомплекс, спровокований тяжким рубцевим процесом у тканині ПЗ. Тому в оперативній корекції цього симптомокомплексу є важливим не тільки ліквідація внутрішньопротокового тиску, але й максимальне розкриття проток 2 і 3 порядків і видалення пейс-мейкера ХП шляхом висічення паренхіми ПЗ. Причому висічення паренхіми ПЗ у зоні максимального тканинного тиску опору (>200 мм рт. ст.), а в місці, де цей тиск <100 мм рт. ст., достатня проста дренуюча операція.

У всіх хворих з кальцифікуючою формою ХП (14) виконували локальну резекцію ПЗ за Fray – Izbicky. Причому у всіх цих хворих відмічалися множинні стриктури головної панкреатичної протоки ПЗ. У 8 хворих з множинними стриктурами та відсутністю конкрементів також виконано локальну резекцію ПЗ за Fray – Izbicky.

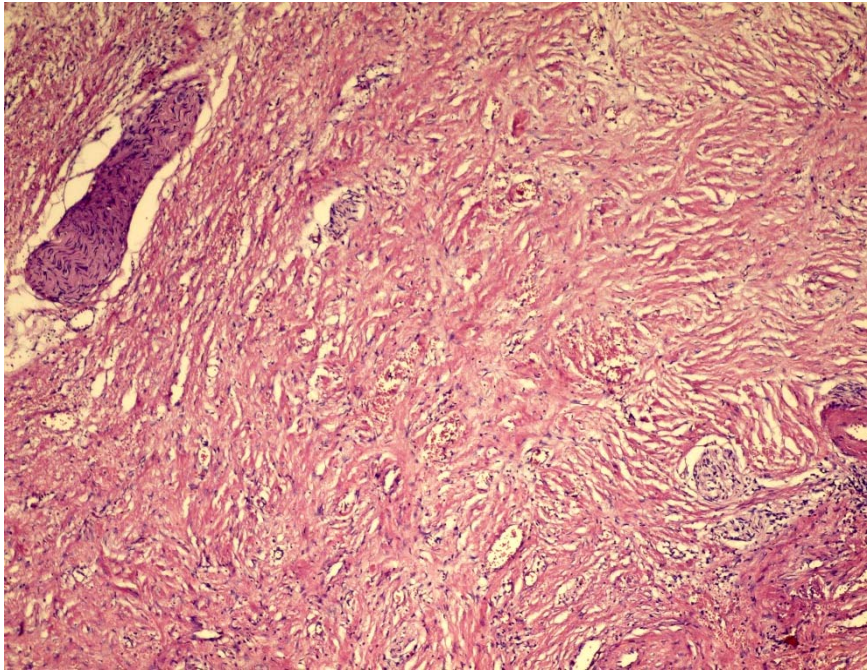


Рис. 2. Дифузне розростання сполучнотканинних волокон з деформацією артеріол, артерій, міжчасточкового нерва. Формування тубуло-острівцевих комплексів. 4 ступінь фіброзу. Зафарбовування гематоксиліном та еозином, x 200

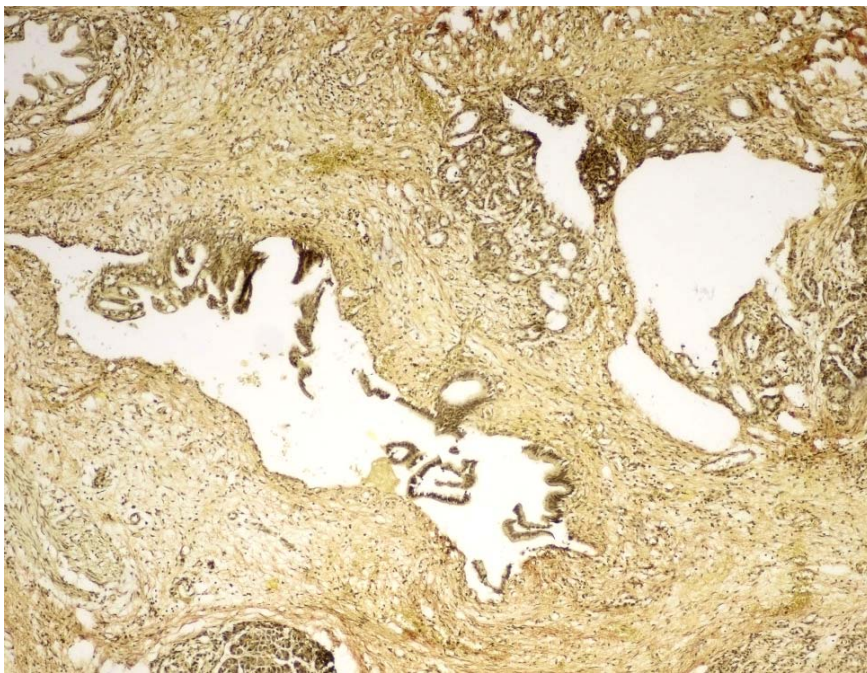


Рис. 3. Перидуктальне розростання сполучної тканини, кістозно розширені просвіти міжчасточкових протоків з дистрофічними змінами епітелію. 4 ступінь фіброзу. Зафарбовування за ван-Гізеном, x 200

В одного хворого з панкреатоплевральною норичею був сформований панкреатосюноанастомоз за Fray – Izbicky із роз'єднанням і висіченням норичевого ходу. При зовнішній панкреатичній норичі (3) із показниками внутрішньопротокового тиску 560 ± 25 мм H_2O та

ТТС >200 мм рт. ст., після висічення норичевого ходу було виконано локальну резекцію ПЗ за Fray – Izbicky.

У 4 хворих при ретропанкреатичній локалізації кісти ПЗ було виконано локальну резекцію

ПЗ за Fray – Izbicku з цистопанкреатоєюностомією за Т.А. Кадошчуком.

При розширеній панкреатичній протоці в 6 хворих виконали локальну резекцію ПЗ за Fray. Причому в 4 хворих локалізація пейс-мейкера знаходилася в головці ПЗ – їм була виконана розширена операція Фрея, а в 2 хворих пейс-мейкер знаходився в ділянці переходу головки в тіло. Розширення оперативного втручання на тканину ПЗ з тканинним тиском опору <120 мм рт. ст. вважаємо недоцільним, оскільки воно супроводжується різким підвищенням рівня післяопераційних ускладнень, а саме виникненням гострого післяопераційного панкреатиту (2).

Післяопераційні ускладнення виникли в 3 (9,1%) хворих. Повторно оперовано 1 хвору з приводу післяопераційного гострого некротичного панкреатиту. Летальних випадків не було.

Панкреатодуоденальна резекція (ПДР) виконана в 5 хворих з псевдотуморозною формою хронічного панкреатиту, ускладненого панкреатичною гіпертензією. У всіх хворих не можна було виключити онкологічний процес у головці підшлункової залози. Післяопераційні ускладнення виникли в 1 хворого. Летальних випадків не було.

Аналіз віддалених результатів був проведений у 24 хворих протягом 6-36 місяців. Рецидиву панкреатичної гіпертензії після застосування методики декомпресії за Fray – Izbicku ми не констатували. Відповідно до показників опитувальника SF-36, в оперованих хворих на

хронічний панкреатит із формуванням панкреатоєюноанастомозу через 6 місяців і більше показник «інтенсивність болю» (Р) становив $3,2 \pm 0,19$, що було меншим порівняно з передопераційними показниками ($5,3 \pm 0,5$; $p < 0,05$).

ВИСНОВКИ

1. Тип В больового синдрому опосередковано вказує на тотальний тяжкий фіброз ПЗ, що підтверджується інструментально (ТТС>200 мм рт. ст.) та гістологічно (площа сполучнотканинних полів досягала $81,4 \pm 6,62\%$).

2. Пейс-мейкером хронічного панкреатиту слід вважати стриктуру - зону максимального фіброзу та кальцеутворення головної панкреатичної протоки і, саме основне, проток другого та третього порядків.

3. Головка підшлункової залози була пейс-мейкером ХП тільки у 83,8% (n=31), у 16,2% (n=6) він знаходився ізольовано в перешийку (n=4) або тілі та хвості (n=2) підшлункової залози.

4. Ключовим моментом у лікуванні хронічного панкреатиту є широке висічення стриктури (зони фіброзу) ПЗ як пейс-мейкера ХП з розкриттям проток другого та третього порядків, що може забезпечити комбінована локальна резекція ПЗ за Frey-Izbickiy.

Конфлікт інтересів. Автор заявляє про відсутність конфлікту інтересів.

СПИСОК ЛІТЕРАТУРИ

1. Definition of local resection margins in patients with chronic pancreatitis / O.E. Kanikovskiy, I.V. Pavlyk, S.I. Androsov, M.M. Ruban [et al.]; 47 World Cong. Surg. 2017 // Abstract book. – 2017. – P. 302.

2. Evidence-based clinical practice guidelines for chronic pancreatitis 2015 / T. Ito, H. Ishiguro, H. Ohara [et al.] // J. Gastroent. – 2016. – Vol. 51, N 2. – P. 85-92. doi: 10.1007/s00535-015-1149-x

3. Jorge D. Machicado. Epidemiology of Chronic Pancreatitis / Jorge D. Machicado, Vinciane Rebours, Dhiraj Yadav // Pancreapedia: Exocrine Pancreas Knowledge Base. 2016 July; 28. Mode of access: <https://www.pancreapedia.org/reviews/epidemiology-of-chronic-pancreatitis>. doi: 10.3998/panc.2016.13

4. Kanikovskiy O.E. The severity of pancreatic fibrosis - independent factor for choosing of type of surgical treatment in patients with chronic pancreatitis / O.E. Kanikovskiy, I.V. Pavlyk, I.V. Oliinyk // Pancreatology. – 2018. – Vol. 18, N 4. – P. 167. doi.org/10.1016/j.pan.2018.05.452

5. Majumder S. Chronic pancreatitis / S. Majumder, S.T. Chari // Lanc. – 2016. – Vol. 387, N 10031. – P. 1957-1966. doi: 10.1016/S0140-6736(16)00097-0

6. Mechanism, assessment and management of pain in chronic pancreatitis: Recommendations of a multidisciplinary study group / M.A. Anderson, V. Akshintala, K.M. Albers [et al.] // Pancreat. – 2016. – Vol. 16, N 1. – P. 83-94. doi: 10.1016/j.pan.2015.10.015

REFERENCES

1. Kanikosky OE, Pavlyk IV, Androsov SI, Ruban MM, Babiychuk UV, Gnatuk U, Fedjaga OP, Tomashvskiy AV. Definition of local resection margins in patients with chronic pancreatitis. 47 World Congress of Surgery. 2017;302.

2. Ito T, Ishiguro H, Ohara H, et al. Evidence-based clinical practice guidelines for chronic pancreatitis 2015. Journal of Gastroenterology. 2016;51(2):85-92. doi: 10.1007/s00535-015-1149-x

3. Jorge D Machicado, Vinciane Rebours, Dhiraj Yadav. Epidemiology of Chronic Pancreatitis. Pancreas: Exocrine Pancreas Knowledge Base. 2016;28. Available from: <https://www.pancreaspedia.org/reviews/epidemiology-of-chronic-pancreatitis>. doi: 10.3998/panc.2016.13

4. Kanikovskiy OE, Pavlyk IV, Oliinyk IV. The severity of pancreatic fibrosis - independent factor for choosing of type of surgical treatment in patients with

chronic pancreatitis. Pancreatology. 2018;18(4):167. doi.org/10.1016/j.pan.2018.05.452

5. Majumder S, Chari ST. Chronic pancreatitis. Lancet. 2016;387(10031):1957-66.

6. Anderson MA, Akshintala V, Albers KM, et al. Mechanism, assessment and management of pain in chronic pancreatitis: Recommendations of a multidisciplinary study group. Pancreatology. 2016;16(1):83-94. doi: 10.1016/j.pan.2015.10.015



УДК 617.55-001.45-06-007.43-089-072.1

[https://doi.org/10.26641/2307-0404.2018.4\(part1\).145673](https://doi.org/10.26641/2307-0404.2018.4(part1).145673)

М.А. Каштальян^{1,2},
О.С. Герасименко^{1,2},
Р.В. Єнін^{1,2},
К.Р. Мурадян¹,
Я.І. Гайда¹

ОСОБЛИВОСТІ ХІРУРГІЧНОГО ЛІКУВАННЯ ВЕНТРАЛЬНИХ ГРИЖ ПІСЛЯ ВОГНЕПАЛЬНИХ ПОРАНЕНЬ ЖИВОТА

*Військово-медичний клінічний центр Південного Регіона*¹
вул. Пироговська, 2, Одеса, 65044, Україна
*Одеський національний медичний університет*²
Валіховський пров., 2, Одеса, 65082, Україна,
*Military Medical Clinical Center of the Southern Region*¹
Pyrohovska str., 2, Odessa, 65044, Ukraine
*Odessa National Medical University*²
Valikhovsky Lane, 2, Odessa, 65028, Ukraine
e-mail: kafzaghira@gmail.com

Ключові слова: *вентральна грижа, вогнепальне поранення живота, оперативне лікування*

Ключевые слова: *вентральная грыжа, огнестрельное ранение живота, оперативное лечение*

Key words: *ventral hernia, gunshot wound to the abdomen, surgical treatment*

Реферат. *Особенности хирургического лечения вентральных грыж после огнестрельных ранений живота. Каштальян М.А., Герасименко О.С., Єнін Р.В., Мурадян К.Р., Гайда Я.І. Проведен анализ результатів лікування 21 пацієнта з післяопераційними вентральними грижами, які сформувалися внаслідок оперативного лікування по поводу огнестрельних ранень живота. Все пацієнти – чоловіки в віці від 21 до 48 років. 3-м пацієнтам була виконана лапароскопічна аллогерніопластика по методу ІРОМ тefлоновим аллотрансплантатом, 10 пацієнтам виконана аллогерніопластика проленовим сітчастим трансплантатом по методу sub lay, 7 пацієнтам виконана аллопластика по методу on lay и 1 – аутопластика місцевими тканинами. Нагноєння ран не відзначалося. Середній койко-день після лапароскопічних герніопластик склав 9,5 днів, після відкритих операцій – 16,2 днів. Відзначено перевагу лапароскопічних герніопластик перед відкритими операціями.*

Abstract. *The features of surgical treatment of ventral hernias after gunshot wounds of the abdomen. Kashtalian M.A., Herasimenko O.S., Yenin R.B., Muradian K.R., Haida Ya.I. The results of treatment of 21 patients with postoperative ventral hernias, formed as a result of surgical treatment for gunshot wounds of the abdomen were analyzed. All patients are men aged 21-48 years. 3 patients underwent laparoscopic allohernioplasty according to the IPOM method with Teflon allograft, 10 patients underwent allohernioplasty with a prolene mesh graft by the sub lay method, 7 patients underwent alloplasty using the on lay method and 1 – autoplasty with local tissues. Suppuration of wounds was not noted. The average bed-day after laparoscopic hernioplasty was 9.5 days, after open operations - 16.2 days. The advantage of laparoscopic hernioplasty over open operations was noted.*