

# Значение вирусного фактора в этиопатогенезе и при выборе тактики лечения экссудативного среднего отита у детей

Хулугурова Л.Н.<sup>1</sup>, Щербик Н.В.<sup>1</sup>, Чуйкова К.И.<sup>2</sup>, Староха А.В.<sup>1</sup>, Литвак М.М.<sup>1</sup>

## An importance viral factors in the etiopathogenesis and in treatment selection otitis media with effusion in children

*Khulugurova L.N., Shcherbik N.V., Chuikova K.I., Starokha A.V., Litvak M.M.*

*Сибирский государственный медицинский университет, г. Томск*

© Хулугурова Л.Н., Щербик Н.В., Чуйкова К.И. и др.

Под наблюдением находились 46 детей с диагнозом «хронический экссудативный средний отит». В результате проведенного вирусологического исследования отмечено преобладание Эпштейна—Барр вирусной инфекции (41 (89,1%) человек), меньшую долю составляли дети с респираторно-синцитиальной (18 (39,1%) обследованных) и аденовирусной (15 (32,6%) детей) инфекциями. Всем пациентам по показаниям проведено хирургическое лечение — шунтирование барабанной полости с последующим назначением пациентам I группы в послеоперационном периоде противовирусного препарата, в то время как пациенты II группы получали традиционную терапию. Введение противовирусного препарата в алгоритм лечения сокращает сроки выздоровления больных.

**Ключевые слова:** экссудативный средний отит, дети, роль вирусных инфекций в его возникновении и выборе тактики лечения.

There were 46 children with chronic otitis media with effusion (OME) under the supervision. After carried out virologic research by immune-enzyme analysis, polymerase chain reaction, method-immunofluorescence-antitel, prevalence Epstein-Barr virus infection — 41 person (89,1 %), a smaller part children with respiratory syncytial virus — 18 children (39,1 %) and adenovirus infections — 15 children (32,6 %) — are noted. All patients were undergone surgical treatment — middle ear bypass surgery, after the surgery the first group patients received antiviral drug while the second group patients received standard treatment. Inclusion antiviral drug into the OME treatment algorithm decreases terms of patient's treatment.

**Key words:** otitis media with effusion, children, viral infections role in occurrence and method of treatment choice.

УДК 616.284-002.155-053.2-092-02:576.858

### Введение

Экссудативный средний отит (ЭСО) как наиболее распространенная причина снижения слуха в детском возрасте многие годы продолжает вызывать интерес исследователей [5, 6, 9].

Актуальность проблемы обусловлена ростом числа детей, страдающих кондуктивной и смешанной формами тугоухости, развившейся в результате ЭСО, — с 17,9% в 2001 г. до 38,7% в 2005 г. от общей популяции населения. За последние годы среди негнойных заболеваний среднего уха ЭСО составляет 75,1—80,0% и чаще всего наблюдается в дошкольном и младшем школьном возрасте, что обусловлено респираторными инфекциями, началом посещения детских учреждений [4].

Экссудативный средний отит — негнойное заболевание среднего уха, проявляющееся скоплением в

его полостях экссудата (серозного, слизистого или мукоидного характера), что приводит к формированию определенного симптомокомплекса, основной составляющей которого выступает тугоухость звукопроводящего или смешанного характера [6].

Также одной из актуальных проблем среди общей заболеваемости детского возраста являются острые респираторные вирусные инфекции (ОРВИ) и Эпштейна—Барр вирусная инфекция. По данным МЗ РФ, ежегодно в России регистрируется от 27,3 до 41,2 млн больных ОРВИ [2].

Как известно, вирусные инфекции играют значительную роль в формировании как острой, так и хронической патологии лор-органов, касающейся в основном лимфоидной ткани глотки и полостей среднего уха. При вирусных инфекциях существенным изменениям подвергаются слизистая оболочка носа и носоглотки, в

том числе глоточное устье слуховой трубы, что создает благоприятные условия для тубарной дисфункции, снижения интратимпанального давления, выпотевания жидкости из кровеносного русла в среднее ухо [9, 10]. Кроме того, вирусные инфекции нарушают защитные механизмы слизистой оболочки среднего уха, в частности, путем резкого угнетения мукоцилиарного клиренса и индукции локального иммунодефицита, что обусловлено в первую очередь выраженным тропизмом респираторных вирусов к цилиндрическому реснитчатому эпителию респираторного типа, выстилающему среднее ухо. Особенно четко это проявляется в детском возрасте и связано с анатомо-физиологическими особенностями ребенка, а также с иммуносупрессирующим воздействием вируса [9].

Цель работы — повысить эффективность лечения экссудативного среднего отита у детей путем введения в схему лечения противовирусного препарата «Реаферон-ЕС-липинт».

Задачи исследования: 1) обследовать на предмет вирусной инфекции детей, страдающих ЭСО; 2) изучить эффективность хирургического лечения ЭСО с включением в схему лечения противовирусного препарата «Реаферон-ЕС-липинт» в сравнении традиционным хирургическим лечением.

## Материал и методы

Под наблюдением находились 46 детей (29 мальчиков и 17 девочек) в возрасте от 3 до 10 лет (средний возраст 5,9 года), больных экссудативным средним отитом, проходивших курс лечения в Томском филиале ФГУ «Научно-клинический центр оториноларингологии ФМБА России».

Из анамнестических данных: дети (или их родители) всех групп отмечали наличие частых и затяжных эпизодов острых респираторных заболеваний (частота от 3 до 6 раз в год). Среди сопутствующей патологии у всех обследованных детей диагностирована гипертрофия глоточной миндалины II—III степени, в 42% случаев гипертрофия небных миндалин III степени. Все пациенты имели удовлетворительные условия жизни, проживали в благоустроенных квартирах. Из обследованных детей 41 ребенок (91,1%) посещал дошкольные и школьные образовательные учреждения.

Критериями отбора пациентов в группы исследования служили: одно- или двустороннее снижение слуха, отоскопически — экссудат в барабанной полос-

ти без признаков острого воспаления, тимпанограмма типа «В», по данным тональной пороговой и игровой аудиометрии — нарушение слуха по кондуктивному типу, костно-воздушный интервал (КВИ) в зоне речевых частот не менее 20 дБ.

Критерии исключения из исследования: врожденные пороки развития и острые воспалительные заболевания верхних дыхательных путей, обострения хронического тонзиллита, перенесенные хирургические вмешательства на среднем ухе, наличие в анамнезе или в настоящее время признаков клинически значимого неконтролируемого заболевания любого органа или системы органов (например, активный туберкулез, онкологические заболевания), состояния в анамнезе (психические нарушения, значимое снижение интеллекта), которые могут исказить интерпретацию результатов исследования.

Всем пациентам проводилось оториноларингологическое обследование, включающее сбор жалоб и анамнеза заболевания, оптико-эндоскопический осмотр лор-органов, оценку функционального состояния слуховой трубы, акуметрию и камертональные пробы (детям старше 5 лет). Кроме этого, для оценки выраженности воспаления в барабанной полости применялся экспресс-метод диагностики патологии среднего уха — метод тимпанической термометрии в сравнении с данными аксиллярной температуры [1]. Для определения этиологического фактора ЭСО всем пациентам проводилось вирусологическое исследование. Применялись методы исследования вирусов в сыворотке крови, мазках из носоглотки и экссудате из полости среднего уха: метод флюоресцирующих антител (МФА) для идентификации антигенов аденовирусной и респираторно-синцитиальной инфекций с использованием иммунореагентов (флюоресцирующих диагностических иммуноглобулинов, «Предприятие по производству диагностических препаратов», г. Санкт-Петербург), иммуноферментный анализ (ИФА) для определения ранних и поздних антител к вирусу Эпштейна—Барр (ВЭБ), ИФА для выявления иммуноглобулина (immunoglobulin — Ig) G к вирусному капсидному антигену ВЭБ (с использованием набора реагентов для иммуноферментного выявления Ig, ЗАО «Вектор-Бест», г. Новосибирск), полимеразная цепная реакция (ПЦР) для определения ДНК аденовируса, респираторно-синцитиального вируса и вируса Эп-

штейна—Барр (с использованием набора реагентов — вариант Ерh, «АмплиСенс Enterovirus»).

Все пациенты были разделены на две группы (в каждой по 23 ребенка) в зависимости от схемы лечения: в I группе в послеоперационном периоде дополнительно к традиционной терапии назначали противовирусный препарат «Реаферон-ЕС-липид», во II группе в послеоперационном периоде проводилось только традиционное лечение. Традиционная терапия включала назначение антибактериального препарата широкого спектра действия — амоксициллин + клавулановая кислота в возрастной дозировке от 2 до 7 лет по 125/31,25 мг 2 раза в сутки, в возрасте от 7 до 10 лет по 250/62,5 мг 2 раза в сутки; антигистаминный препарат «Цетиризина гидрохлорид» по 10 капель 1 раз в сутки в возрасте от 2 до 6 лет и детям старше 6 лет по 20 капель 1 раз в сутки; противовоспалительного препарата «Фенспирида гидрохлорид» по 30 мг 2 раза в сутки; муколитического препарата «Ацетилцистеин» по 100 мг 2 раза в сутки; сосудосуживающие капли в нос «Оксиметазолин» по 2—3 капли 3 раза в сутки. Реаферон-ЕС-липид назначался детям в возрасте 3—10 лет по 125 000 МЕ ежедневно 2 раза в сутки в течение 7 сут, далее по 250 000 МЕ ежедневно 2 раза в сутки еще в течение 3 сут [5].

Препарат «Реаферон-ЕС-липид» (ЗАО «Вектор-Медика», г. Новосибирск) — отечественный препарат рекомбинантного человеческого интерферона- $\alpha 2b$  в липосомальной форме (регистрационное удостоверение МЗ РФ Р № 000821/01-2001 от 16.11.2001 г.). Препарат обладает противовирусной и иммуномодулирующей активностью. Липосомы в отличие от полимерных систем доставки лекарств полностью биodeградируемы и биосовместимы, защищают белок от кислого содержания желудка, обеспечивают полное и быстрое всасывание через кишечник и длительную циркуляцию интерферонов (ИФН) в крови с дальнейшей индукцией эндогенного ИФН. Препарат «Реаферон-ЕС-липид» легко дозируется, доступен в употреблении, безопасен. В отличие от интерферонов и стимуляторов интерферонов, применяющихся парентерально, липосомальный интерферон имеет преимущества: не обладает побочным гриппоподобным эффектом (повышение температуры тела, боли в мышцах, суставах, головные боли), применяется перорально, что более удобно для детей.

Статистическая обработка результатов исследования проводилась на персональном компьютере при помощи программы Statistica 6.0 (StatSoft Inc., США) с

использованием непараметрического критерия Манна—Уитни для независимых выборок.

## Результаты и обсуждение

Все 46 пациентов при обращении имели симптомы одно- или двустороннего снижения слуха, ощущение заложенности уха. При отоскопическом обследовании у всех детей отмечались втянутость или выбухание барабанной перепонки, отсутствие или укорочение светового конуса, изменение цвета барабанной перепонки (розовый, желтоватый, синюшный).

При вирусологическом исследовании пациентов (рис. 1) получены следующие результаты: при исследовании мазков из носоглотки методом флуоресцирующих антител для идентификации антигенов аденовирусной и респираторно-синцитиальной инфекций у 18 (39,1%) детей обнаружен антиген респираторно-синцитиального вируса, у 15 (32,6%) больных выявлен антиген аденовируса.

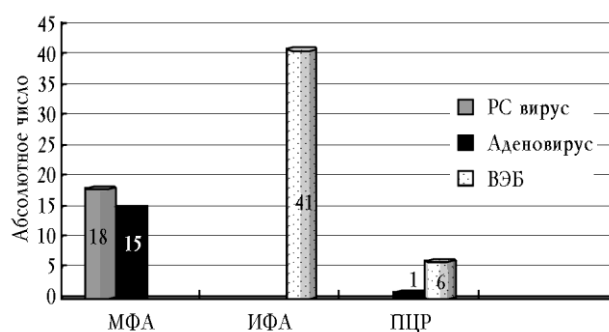


Рис. 1. Выявляемость вирусных инфекций у больных с ЭСО МФА, ИФА, ПЦР

При исследовании сыворотки крови методом ИФА у 41 (89,1%) ребенка обнаружены антитела к ВЭБ (антитела к раннему антигену, ядерному антигену, к капсидному антигену).

При проведении ПЦР для определения ДНК аденовируса, вируса Эпштейна—Барр и РНК респираторно-синцитиального вируса в экссудате из среднего уха только у 6 (13,0%) пациентов была обнаружена ДНК вируса Эпштейна—Барр и у 1 (2,2%) пациента ДНК аденовируса.

Анализ структуры антител к ВЭБ по результатам ИФА (рис. 2) показал, что антитела к капсидному антигену (IgG ВЭБ VCA), являющиеся маркерами острой стадии процесса, выявлены у 10 (21,7%) детей, ИФА для определения IgG к раннему антигену ВЭБ

(ИФА ВЭБ-ЕА IgG), характерные для периода ранней и поздней реконвалесценции, зарегистрированы у 13 (28,3%) больных (титры 35—275 усл. ед./мл), у 18 (39,1%) человек обнаружены антитела к ядерному антигену (ИФА ВЭБ EBNA) в сыворотке крови (титры 35—250 усл. ед./мл), последние появляются в крови через 2—3 мес после перенесенной острой Эпштейна—Барр вирусной инфекции, а при содержании выше 10,0 усл. ед./мл считаются маркерами хронического течения заболевания).

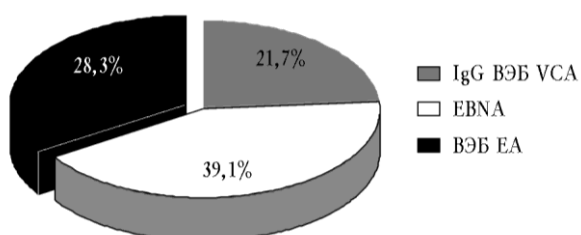


Рис. 2. Результаты ИФА к антителам ВЭБ в I и II группах (41 больной): IgG ВЭБ VCA — антитела к капсидному АГ; EBNA — антитела к ядерному АГ; ВЭБ-ЕА IgG — антитела к раннему АГ ВЭБ

В целом у 8 детей (17,4%) наблюдалось сочетание аденовирусной и Эпштейна—Барр вирусной инфекции, у 12 (26,1%) человек сочетанная ВЭБ-инфекция и респираторно-синцитиальная инфекция.

До лечения у всех пациентов с ЭСО средний показатель тимпанической термометрии как маркер воспаления составил 37,8 °С, аксиллярной термометрии — 36,6 °С, разница между данными показателями составляла в среднем 1,2 °С. На фоне терапии с включением в схему лечения противовирусного препарата разница между тимпанической и аксиллярной термометрией в I группе уменьшилась уже на 14-е сут и составила 0,3 °С, тогда как во II группе в это же время — 0,7 °С. На 21-е сут в I группе отмечена нормализация показателя тимпанической термометрии, во II группе разница сохранялась и составила в среднем 0,3 °С.

По данным акустической импедансометрии, до начала лечения у всех пациентов регистрировалась тимпанограмма типа «В», акустический рефлекс не регистрировался. Результаты тональной пороговой и игровой аудиометрии у всех обследуемых указывали на нарушение слуха по кондуктивному типу, костно-воздушный интервал в зоне речевых частот составил в среднем (30,3 ± 7,1) дБ.

Оценка результатов лечения у всех больных проводилась на 21-е и 31-е сут.

В I и II группах обследованных детей до лечения средний показатель костно-воздушного интервала (КВИ) составлял (31,2 ± 11,8) и (29,9 ± 8,9) дБ соответственно (таблица). На фоне проводимой терапии оказалось, что в I группе детей статистически значимое различие среднего значения КВИ наблюдалось на 31-е сут ( $p < 0,05$ ).

Динамика основных показателей слуховой функции в процессе лечения детей, страдающих ЭСО (U-критерий Манна—Уитни)

Группа	Костно-воздушный интервал, дБ		
	До лечения	21-е сут	31-е сут
I	31,2 ± 11,8	15,0 ± 3,2	5,0 ± 1,7
II	29,9 ± 8,9	25,0 ± 5,1	15,0 ± 4,7

$U = 196,5$        $U^* = 15,0$        $U^* = 27,5$

\* Различия между показателями КВИ I и II групп статистически значимы при  $p < 0,05$ .

В процессе лечения отмечено значительное уменьшение клинических проявлений и положительная динамика объективных симптомов заболевания во всех исследуемых группах. У пациентов II группы в процессе традиционного лечения отмечались исчезновение заложенности в ухе на 15—16-е сут, нормализация тимпанической температуры на 22—24-е сут, нормализация отомикроскопической картины на 20-е сут; в I группе исчезновение заложенности в ухе отмечено на 7—8-е сут, нормализация тимпанической температуры на 14—16-е сут, нормализация отомикроскопической картины на 15—16-е сут. Таким образом, у пациентов, получавших противовирусный препарат, отмечен более быстрый регресс признаков воспаления.

На 21-е сут улучшение состояния (улучшение функции слуховой трубы, уменьшение КВИ по данным аудиометрии) отмечено у 18 (78,3%) пациентов I группы, у которых в схему лечения был включен противовирусный препарат «Реаферон-ЕС-липид», и лишь у 12 (56,5%) детей II группы, получавших лечение без применения противовирусного препарата (рис. 3).

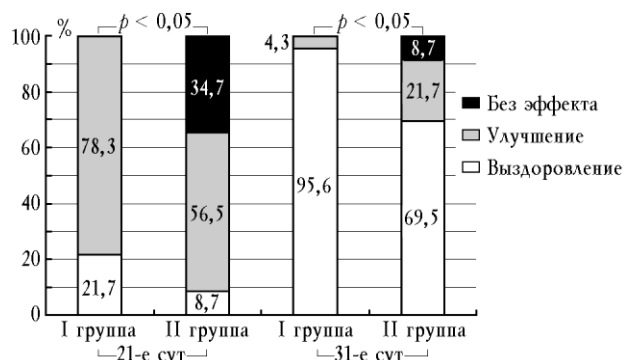


Рис. 3. Результаты терапии пациентов с экссудативным средним отитом

Критериями клинического выздоровления у всех больных являлись: отсутствие заложенности в ухе, отсутствие латерализации в опыте Вебера, улучшение порогов слухового восприятия по данным аудиометрии, нормализация тимпанометрической кривой, нормализация отомикроскопической картины и восстановление вентиляционной функции слуховой трубы (как показатель снижения выраженности воспаления в барабанной полости после шунтирования барабанной полости), отсутствие разницы между аксиллярной и тимпанической термометрией.

При оценке результатов на 31-е сут клиническое выздоровление достигнуто у 22 (95,6%) обследуемых детей I группы, а улучшение — у 1 пациента (4,3%) I группы. В то же время во II группе, не получавшей противовирусного препарата, клиническое выздоровление на 31-е сут достигнуто лишь у 16 (69,5%) детей, а улучшение у 5 (21,7%) детей (рис. 3). Несмотря на проводимую традиционную терапию в послеоперационном периоде, у 2 (8,7%) пациентов II группы на 31-е сут сохранялись признаки кондуктивной тугоухости по данным тональной аудиометрии, снижение слуха, разница между показателями тимпанической и аксиллярной термометрии ( $p < 0,05$ ).

## Выводы

1. У детей, страдающих ЭСО, вирусная инфекция определялась в 93,4% случаев. Отмечено преобладание ВЭБ-инфекции (преимущественно хронической), нередко в сочетании с аденовирусной и респираторно-синцитиальной инфекцией; меньшую долю составляли дети с респираторно-синцитиальной и аденовирусной инфекцией.

2. Включение в алгоритм комплексного лечения противовирусного препарата повышает эффективность лечения по сравнению с традиционной терапией.

## Литература

1. Анютин Р.Г., Ивкина С.В., Дмитриев Н.С. Тимпаническая термометрия в диагностике экссудативного среднего отита у детей // Вестн. оториноларингологии. 2004. № 2. С. 33—35.
2. Ботвиньева В.В., Арефьева Н.А., Азнабаева Л.Ф. и др. Респираторные заболевания: этиопатогенез, клиника, лечение, профилактика: руководство для врачей. СПб., 2002. С. 6.
3. Заявка 2010122236 Российская Федерация, МПК А 61 К 38/21, А 61 Р 27/16. Способ лечения экссудативного среднего отита у детей / Староха А.В., Чуйкова К.И., Шербик Н.В. и др.; заявитель СибГМУ; пат. поверенный Зубарева Н.Г. № 2010122236/15 (031547); опублик. 15.02.11; приоритет 31.05.2010, № 2010122236.
4. Ивойлов А.Ю. Этапность в лечении экссудативного среднего отита у детей // Материалы XVIII съезда оториноларингологов России. 2011. Т. 1. С. 231—233.
5. Плигина Е.Н. Хирургические аспекты лечения экссудативного среднего отита / Материалы XVIII съезда оториноларингологов России. 2011. Т. 1. С. 345—347.
6. Савенко И.В., Бобошко М.Ю., Лопотко А.И., Цвельва И.Д. Экссудативный средний отит. СПб.: Диалог, 2010. 80 с.
7. Славинский А.А., Семёнов Ф.В. Противоречивые аспекты проблемы экссудативного среднего отита // Вестн. оториноларингологии. 2006. № 2. С. 62—65.
8. Тарасов Д.И., Фёдорова О.К., Быкова В.П. Заболевания среднего уха: руководство для врачей. М.: Медицина, 1988. 288 с.
9. Bulut Y., Karlidag T., Seyrek A. et al. Presens of herpesviruses in middle ear fluid of children with otitis media with effusion // *Pediatr. Int.* 2007. V. 49, № 1. P. 36—39.
10. Tos M. Secretory otitis media. Pathology and pathogenesis related to clinical picture // *Acta Otolaryngol.* 1976. V. 82, № 3—4. P. 286—288

Поступила в редакцию 14.03.2011 г.

Утверждена к печати 20.09.2011 г.

## Сведения об авторах

Л.Н. Хулугурова — аспирант кафедры оториноларингологии СибГМУ (г. Томск).

Н.В. Шербик — канд. мед. наук, доцент кафедры оториноларингологии СибГМУ (г. Томск).

К.И. Чуйкова — д-р мед. наук, профессор, зав. кафедрой инфекционных болезней СибГМУ (г. Томск).

*А.В. Староха* — д-р мед. наук, профессор, зав. кафедрой оториноларингологии СибГМУ (г. Томск).

*М.М. Литвак* — канд. мед. наук, ассистент кафедры оториноларингологии СибГМУ (г. Томск).

**Для корреспонденции**

*Хулугурова Лариса Николаевна*, тел. 8-961-096-1213; e-mail: LKhulugurova@mail.ru