

Клиническая онкогематология. 2018;11(4):360–7

**ОНКО**  
клиническая  
**ГЕМАТОЛОГИЯ**

**ТРАНСПЛАНТАЦИЯ КОСТНОГО МОЗГА**

### Магнитно-резонансная томография костного мозга и ее результаты как критерий назначения поддерживающей терапии после аутоТГСК при множественной миеломе

*М.В. Соловьев, Л.П. Менделеева, Г.А. Яцык, Н.С. Луцки, М.В. Фирсова, Э.Г. Гемджян, В.Г. Савченко*

ФГБУ «НМИЦ гематологии» Минздрава России,  
Новый Зыковский пр-д, д. 4, Москва, Российская Федерация, 125167

**РЕФЕРАТ**

**Цель.** Оценить эффективность поддерживающей терапии у больных множественной миеломой (ММ) после трансплантации аутологичных гемопоэтических стволовых клеток (аутоТГСК) по результатам МРТ костного мозга.

**Материалы и методы.** В исследование включено 32 больных ММ в возрасте 36–66 лет (медиана 57 лет), у которых достигнута полная ремиссия в результате одной аутоТГСК. С целью определить характер поражения костного мозга и объем опухолевой ткани на 100-й день после аутоТГСК выполняли МРТ позвоночника и костей таза. В качестве поддерживающей терапии после аутоТГСК 14 больным назначали леналидомид в дозе 15 мг/сут с 1-го по 21-й день 28-дневного курса в течение 1 года. Наблюдение без поддерживающего лечения осуществлялось за 18 больными. Статистический анализ включал определение выживаемости без прогрессирования (ВБП) и зависимости риска рецидивов от клинико-лабораторных параметров.

**Результаты.** МРТ-положительный статус (объем опухоли более 1 см<sup>3</sup>) выявлен у 20 больных. Отсутствие изменений МР-сигнала от костного мозга или обнаружение опухоли менее 1 см<sup>3</sup> расценивались как МРТ-отрицательный ответ, что было зафиксировано у 12 больных. При достижении МРТ-отрицательного статуса отмечались наилучшие показатели 2-летней ВБП: 100 % при назначении поддерживающей терапии и 84 % без таковой. ВБП 2-летней в группе пациентов с определяемой при МРТ опухолевой массой статистически значимо ( $p = 0,03$ ) различалась в зависимости от проведения поддерживающей терапии и составила 80 % в группе с поддерживающим лечением vs 33 % в группе без такового. Назначение поддерживающей терапии при выявлении на МР-томограммах остаточной опухолевой массы на 100-й день после аутоТГСК оказывает положительное влияние на показатели ВБП. Многофакторный анализ подтвердил, что наиболее важным параметром, от которого зависела ВБП, оказалось наличие остаточной опухоли на МР-томограммах костного мозга.

Clinical oncohematology. 2018;11(4):360–7

**ОНКО**  
clinical  
**HEMATOLOGY**

**BONE MARROW TRANSPLANTATION**

### Magnetic Resonance Imaging of Bone Marrow and its Results as a Criterion for Administration of Maintenance Therapy After Auto-HSCT in Multiple Myeloma Patients

*MV Solov'ev, LP Mendeleeva, GA Yatsyk, NS Lutsik, MV Firsova, EG Gemdzhian, VG Savchenko*

National Research Center for Hematology,  
4 Novyi Zykovskii pr-d, Moscow, Russian Federation, 125167

**ABSTRACT**

**Aim.** To evaluate the efficacy of maintenance therapy in multiple myeloma (MM) patients after autologous hematopoietic stem cell transplantation (auto-HSCT) based on the results of MRI of bone marrow.

**Materials & Methods.** The study included 32 MM patients aged 36 to 66 years (median 57 years) with complete remission after a single auto-HSCT. MRI of spine and pelvic bones was performed to identify the nature of bone marrow lesions and to determine the volume of tumor tissue on the day 100 after auto-HSCT. As maintenance therapy after auto-HSCT 14 patients received daily 15 mg lenalidomide in the period from day 1 to day 21 of the 28-day treatment course within 1 year. Monitoring of 18 patients was conducted without maintenance therapy. Statistical analysis included the assessment of progression-free survival (PFS) and relapse risk relationship to clinical and laboratory parameters.

**Results.** Twenty patients had a positive MRI (tumor volume > 1 cm<sup>3</sup>). Zero variation of MR signal in bone marrow and detection of a < 1 cm<sup>3</sup> tumor were regarded as a negative MRI, which was the case in 12 patients. After reaching the negative MRI the best rates of 2-year PFS were registered: 100 % with maintenance therapy and 84 % without maintenance therapy. In patients with tumor load on MR scans the 2-year PFS significantly ( $p = 0.03$ ) varied and accounted for 80 % in patients who received maintenance therapy vs. 33 % in patients without maintenance therapy. Administration of maintenance therapy after detecting residual tumor on MR scans on day 100 after auto-HSCT has a positive effect on PFS rates. Multivariate analysis confirmed the residual tumor on MR scans of bone marrow to be the most important parameter PFS depends on.

**Заключение.** МРТ-отрицательный статус после ауто-ТГСК является благоприятным прогностическим фактором, определяющим продолжительный (> 2 лет) период без признаков ММ, несмотря на отсутствие поддерживающей терапии.

**Ключевые слова:** множественная миелома, магнитно-резонансная томография (МРТ), трансплантация аутологичных гемопоэтических стволовых клеток (аутоТГСК), поддерживающая терапия, минимальная остаточная болезнь.

**Получено:** 11 мая 2018 г.

**Принято в печать:** 29 августа 2018 г.

*Для переписки:* Максим Валерьевич Соловьев, Новый Зыковский пр-д, д. 4, Москва, Российская Федерация, 125167; тел.: +7(495)612-31-92; e-mail: maxsolovej@mail.ru

*Для цитирования:* Соловьев М.В., Менделеева Л.П., Яцык Г.А. и др. Магнитно-резонансная томография костного мозга и ее результаты как критерий назначения поддерживающей терапии после аутоТГСК при множественной миеломе. Клиническая онкогематология. 2018;11(4):360–7.

DOI: 10.21320/2500-2139-2018-11-4-360-367

**Conclusion.** A negative MRI after auto-HSCT is a favourable prognostic factor determining a long-lasting (> 2 years) MM free period, despite the lack of maintenance therapy.

**Keywords:** multiple myeloma, magnetic resonance imaging (MRI), autologous hematopoietic stem cell transplantation (auto-HSCT), maintenance therapy, minimal residual disease.

**Received:** May 11, 2018

**Accepted:** August 29, 2018

*For correspondence:* Maksim Valer'evich Solov'ev, 4 Novyi Zykovskii pr-d, Moscow, Russian Federation, 125167; Tel.: +7(495)612-31-92; e-mail: maxsolovej@mail.ru

*For citation:* Solov'ev MV, Mendeleeva LP, Yatsyk GA, et al. Magnetic Resonance Imaging of Bone Marrow and its Results as a Criterion for Administration of Maintenance Therapy After Auto-HSCT in Multiple Myeloma Patients. Clinical oncohematology. 2018;11(4):360–7.

DOI: 10.21320/2500-2139-2018-11-4-360-367

## ВВЕДЕНИЕ

Углубленное изучение биологических аспектов множественной миеломы (ММ), на основании которых разрабатываются инновационные методы лечения, позволило значительно улучшить результаты терапии. Так, по сообщениям различных авторов, 5-летняя общая выживаемость (ОВ) больных ММ в настоящее время достигает 40–50 % [1–3].

Несмотря на внедрение в клиническую практику новых лекарственных средств, высокодозная химиотерапия с трансплантацией аутологичных гемопоэтических стволовых клеток (аутоТГСК) остается стандартом терапии молодых больных ММ. Европейское общество трансплантации клеток крови и костного мозга (ЕВМТ) в своих ежегодных отчетах отмечает постоянное увеличение количества аутоТГСК. Так, в 2016 г. в Европе было выполнено 22 806 аутоТГСК [4], при этом в 52 % случаев именно при ММ, в то время как в 2014 г. было осуществлено 20 704 аутоТГСК, половина (50 %) из которых также больным ММ [5].

Более того, международная группа экспертов, основываясь на результатах нескольких исследований, подтвердивших возможность углубления противоопухолевого ответа и повышения показателей выживаемости при применении трансплантации, расширила возрастные показания к выполнению аутоТГСК при ММ до 70 лет [6–8].

В качестве еще одного лечебного подхода, направленного на улучшение как выживаемости без прогрессирования (ВБП), так и ОВ, рассматривается поддерживающее лечение после аутоТГСК. Основной задачей поддерживающей терапии является сохранение достигнутого после аутоТГСК противоопухолевого ответа посредством длительного контроля

над пролиферативной активностью остаточной популяции опухолевых клеток. В качестве поддерживающей терапии после аутоТГСК у больных ММ в настоящее время применяются ингибиторы протеасом (бортезомиб) и иммуномодулирующие препараты (леналидомид, талидомид) [9–12].

Эффективность поддерживающей терапии изучалась в нескольких рандомизированных исследованиях, результаты которых подтвердили значимость посттрансплантационного лечения. Показатели ВБП при назначении леналидомида практически в 2 раза превосходили аналогичные в группе больных, получавших плацебо, а в некоторых публикациях указывалось и на статистически значимо лучшие показатели ОВ (табл. 1).

Результаты клинических исследований, приведенные в табл. 1, подтверждают важность посттрансплантационного лечения. Однако следует отметить, что рандомизация больных на проведение поддерживающей терапии в этих исследованиях осуществлялась независимо от глубины противоопухолевого ответа, достигнутого после аутоТГСК. Так, из пациентов, включенных в исследования, до назначения поддерживающего лечения 30 % находились в полной ремиссии (ПР) заболевания, у остальных сохранялся значимый уровень секреции белка.

Вопрос целесообразности поддерживающей терапии при достижении строгой ПР после аутоТГСК остается дискуссионным.

Проведенные ранее в нашей клинике пилотные исследования показали, что при отсутствии поддерживающего лечения у больных, достигших строгой ПР после аутоТГСК, не наблюдалось ранних рецидивов заболевания, а показатели ВБП были одинаковыми вне зависимости от выполнения поддерживающей терапии [17, 18].

**Таблица 1.** Результаты рандомизированных клинических исследований по оценке эффективности поддерживающей терапии после аутоТГСК

Исследование	Число больных	Поддерживающая терапия после аутоТГСК	Показатели выживаемости	
			Медиана ВБП	ОВ
HOVON-65 [13]	827	Бортезомиб 1,3 мг/м <sup>2</sup> 1 раз в 2 нед. в течение 2 лет или талидомид 50 мг 1 раз сутки в течение 2 лет	35 vs 28 мес. ( $p < 0,02$ )	61 vs 55 % в течение 5 лет ( $p = 0,001$ )
CALGB [14]	460	Леналидомид от 10 мг/сут в первые 3 мес. до 15 мг/сут при удовлетворительной переносимости и до прогрессирования	46 vs 27 мес. ( $p < 0,02$ )	88 vs 80 % в течение 3 лет ( $p = 0,03$ )
IFM 2005-02 [15]	614	переносимости и до прогрессирования	41 vs 23 мес. ( $p < 0,02$ )	70 % в обеих группах в течение 4 лет
Palumbo et al. [16]	251	или плацебо до прогрессирования	41 vs 21 мес. ( $p < 0,02$ )	88 vs 79 % в течение 3 лет ( $p = 0,14$ )

Кроме того, мы определили продолжительность строгой ПР, достигнутой после аутоТГСК. В исследовании было включено 29 больных ММ в возрасте 40–66 лет с ПР после аутоТГСК. Дизайн исследования не предусматривал проведения поддерживающего лечения. На 100-й день после трансплантации оценивали наличие aberrантных плазматических клеток в костном мозге методом 6-цветной проточной цитометрии с последующим мониторингом минимальной остаточной болезни (МОБ) каждые 3 мес. до развития иммунохимического рецидива заболевания. Строгая ПР (МОБ-отрицательный статус) после аутоТГСК была констатирована у 21 (72 %) больного. В рамках исследования проведено сравнение 2-летней ВБП, которая при обнаружении МОБ составила 25 vs 80 % у больных с отсутствием aberrантных плазматических клеток ( $p = 0,05$ ). Также определена вероятность сохранения МОБ-отрицательного статуса в группе больных без поддерживающего лечения после аутоТГСК, которая составила 60 % в течение 3 лет. Кроме того, только 1 (5 %) пациенту из группы МОБ-отрицательных больных за время наблюдения потребовалось назначение противоопухолевой терапии по сравнению с 5 (63 %) пациентами из группы МОБ-положительных больных [18].

Полученные результаты свидетельствовали о том, что у части больных назначение поддерживающей терапии не приводило к улучшению ВБП, а наоборот, было сопряжено с риском возникновения нежелательных явлений и формирования резистентности опухолевого клона к проводимой терапии. В связи с этим наиболее перспективным критерием для индивидуализированного назначения поддерживающего лечения, на наш взгляд, является определение МОБ-статуса.

Магнитно-резонансная томография (МРТ) — высокочувствительный метод определения поражения костного мозга при ММ [19–24]. В ряде исследований отмечалось негативное влияние на показатели выживаемости больных ММ измененного МР-сигнала от костного мозга [25–27]. Учитывая диффузно-очаговый характер поражения при ММ, применение визуализирующих методик для определения эффективности лечения имеет большое клиническое значение. Более того, визуализирующие методы обследования больных ММ позволяют провести оценку всего тела одновременно, что может способствовать адекватному определению МОБ.

**Цель нашего исследования** заключалась в оценке эффективности поддерживающей терапии у

больных ММ после аутоТГСК в зависимости от результатов МРТ костного мозга.

## МАТЕРИАЛЫ И МЕТОДЫ

С декабря 2015 г. по июнь 2017 г. 32 больных ММ (15 мужчин и 17 женщин) в возрасте 36–66 лет (медиана 57 лет) с ПР после выполнения 1 аутоТГСК были включены в проспективное исследование по оценке эффективности поддерживающей терапии леналидомидом с учетом результатов МРТ костного мозга. Диагноз ММ устанавливали в соответствии с критериями, разработанными Международной рабочей группой по изучению ММ (IMWG, 2014). Стадия заболевания по системе ISS ко времени первичной диагностики была расценена как I у 14 больных, II — у 10 и III — у 8. Миеломная нефропатия была констатирована у 6 (19 %) больных. Костные плазмцитомы в дебюте заболевания определялись в 15 (47 %) случаях. Всем больным проводилась индукционная терапия с включением бортезомиба, иммуномодулирующие препараты применялись в 4 случаях. Затем осуществлялись мобилизация по схеме циклофосфамид 4 г/м<sup>2</sup> + гранулоцитарный колониестимулирующий фактор и сбор клеток CD34+, далее применялся высокодозный мелфалан (200 мг/м<sup>2</sup>) и выполнялась аутоТГСК. Противоопухолевый ответ после завершения индукции и на 100-й день после аутоТГСК оценивали в соответствии с критериями, разработанными IMWG (2014). Дополнительно на 100-й день после аутоТГСК проводили МРТ позвоночника и костей таза по описанному ниже протоколу с целью определить характер поражения костного мозга и объем опухолевой ткани. После аутоТГСК 14 больным назначали поддерживающую терапию леналидомидом в дозе 15 мг/сут с 1-го по 21-й день 28-дневного курса в течение 1 года, наблюдение без поддерживающего лечения осуществлялось еще за 18 больными. В табл. 2 представлена характеристика больных, получавших поддерживающую терапию и находившихся под наблюдением без посттрансплантационного лечения.

### Протокол МРТ-сканирования

Исследование костного мозга проводили на МР-томографе GE Signa Profile с использованием катушек Body Flex Coil Medium или Body Flex II Coil Large без введения контрастного препарата. В протокол сканирования позвоночника были включены импульсные последовательности: T2FSE (время повторения [TR,

**Таблица 2.** Характеристика больных, включенных в исследование ( $n = 32$ )

Клинико-лабораторный параметр	Терапия после аутоТГСК	
	Наблюдение без терапии ( $n = 18$ )	Поддерживающее лечение ( $n = 14$ )
Медиана (диапазон) возраста, лет	57 (42–66)	54 (36–65)
Пол (мужчины/женщины)	9/9	6/8
Подстадия (А/Б)	15/3 (17 %)	11/3 (21 %)
Стадия ISS (I/II/III)	8 (44 %)/6/4	6 (43 %)/4/4
Костные плазмоцитомы	8 (44 %)	7 (50 %)
Индукционная терапия		
Бортезомиб-содержащие схемы	18	14
Леналидомид-содержащие схемы	0	4
Объем опухоли в костном мозге по данным МРТ		
< 1 см <sup>3</sup>	8	4
≥ 1 см <sup>3</sup>	10 (56 %)	10 (71 %)

мс] = 2500, время эхо [TE, мс] = 105, поле обзора [FOV, см] = 25 × 25), T1SE (TR = 500, TE = 18, FOV = 25 × 25), Myelo (TR = 1545, TE = 1387, FOV = 35 × 35), T2STIR (TR = 5100, TE = 34,4, FOV = 32 × 32). Толщина среза 4,5 thk/1,0 sp; 5 мм. Исследования позвоночника проводились в сагиттальной и фронтальной проекциях. При выявлении опухолевого компонента, распространяющегося в спинномозговой канал, выполнялась импульсная последовательность T2FSE в аксиальной проекции. Исследование костей таза проводилось в T2STIR фронтальной (TR = 4940, TE = 30,3, FOV = 40 × 40), T2FSE аксиальной (TR = 5500, TE = 107, FOV = 40 × 40), T1FSE аксиальной (TR = 1400, TE = 23,6, FOV = 40 × 40), T2STIR аксиальной (TR = 5100, TE = 27,8, FOV = 40 × 40) проекциях (табл. 3).

### Анализ изображений

Для анализа МР-изображений использовали программу «ЛИНС МАХАОН. Рабочая станция врача. Версия 3.3». На МР-томограммах определяли характер поражения и проводили подсчет очагов инфильтрации костного мозга после аутоТГСК. Очагом инфильтрации костного мозга считали очаг измененного МР-сигнала, гиперинтенсивный на T2FSE и T2STIR, гипоинтенсивный на T1SE, размером 5 мм и более. Во внимание принимали также диффузную инфильтрацию костного мозга как средней (гиперинтенсивный МР-сигнал в T1-взвешенном изображении по отношению к межпозвоночному диску), так и высокой степени выраженности (изоинтенсивный МР-

сигнал в T1-взвешенном изображении по отношению к межпозвоночному диску).

Для определения суммарного объема поражения костного мозга проводился подсчет опухолевой массы по данным МРТ по следующей методике. Выявленные очаги и участки инфильтрации костного мозга с учетом интервалов интенсивности сигналов были маркированы с помощью инструмента Regions of interests (ROI) и сегментированы в режиме трехмерной реконструкции. Затем выделяли выявленные изменения костного мозга от общего объема маркированных областей под контролем исходного изображения. После завершения выделения всех очагов и участков инфильтрации рассчитывали общую величину измененного МР-сигнала для каждого больного, что расценивалось как общий объем опухолевой массы. Отсутствие минимальной остаточной опухолевой массы или МРТ-отрицательный ответ констатировали в том случае, если объем опухолевой массы составлял менее 1 см<sup>3</sup>. Анализ МР-томограмм осуществлялся 2 независимыми рентгенологами в заслепленном режиме без доступа к информации о глубине противоопухолевого ответа после проведенного лечения.

### Статистический анализ

Выживаемость без прогрессирования больных определяли методом Каплана—Мейера (с использованием лог-рангового критерия). Регрессионный анализ Кокса (с оценкой отношения рисков) проводили для определения зависимости риска рецидивов от клинико-лабораторных параметров. Расчеты проводили в статистическом пакете Statistica 10.

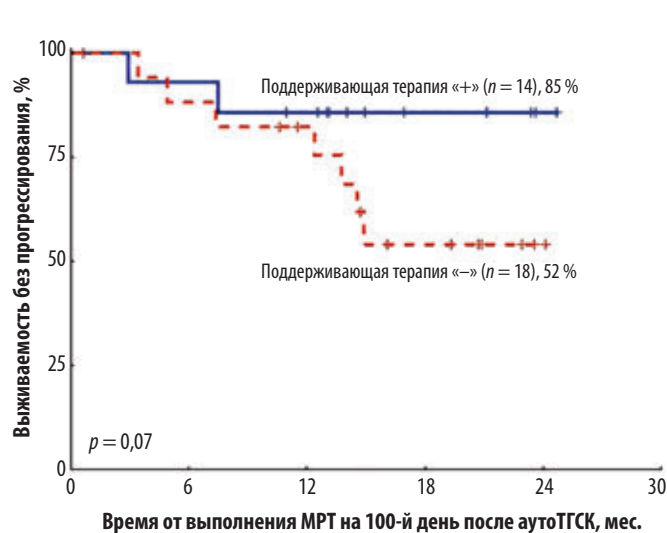
## РЕЗУЛЬТАТЫ

Из 32 больных ММ, включенных в исследование, в 5 случаях на МР-томограммах костного мозга после выполнения аутоТГСК не было выявлено каких-либо поражений. Очаговые изменения МР-сигнала от костного мозга были определены у 27 больных в количестве от 1 до 56 (в среднем  $7 \pm 11$ ). При этом 1–10 очагов отмечено у 21 (83 %) больного, 11–20 — у 4 (11 %), более 20 очагов — у 2 (6 %). Общий объем опухолевой массы варьировал от 0,48 до 75,71 см<sup>3</sup> (в среднем  $10,6 \pm 16,0$  см<sup>3</sup>).

На момент анализа под наблюдением оставалось 30 больных, 23 (72 %) из них сохраняют ПР продолжительностью 11–25 мес. (медиана 17 мес.). Рецидивы диагностированы у 9 больных через

**Таблица 3.** Характеристики импульсных последовательностей в протоколе МРТ позвоночника и таза

Область исследования	Технические характеристики	Параметр исследования				
		Толщина среза, мм	Проекция	TR, мс	TE, мс	FOV, см
Позвоночник	T2FSE	4,5	Сагиттальная, аксиальная	2500	105; 118	25 × 25; 51 × 51
	T1SE	4,5	Фронтальная	500	18	25 × 25
	T2STIR	5,0	Сагиттальная, фронтальная	5100	34,4	32 × 32
	Myelo	60	Сагиттальная	1545	1387	35 × 35
Таз	T2FSE	5,0 thk/1,0 sp	Аксиальная	5500	107	40 × 40
	T1SE	6,0 thk/1,0 sp	Аксиальная	1400	23,6	40 × 40
	T2STIR	6,0 thk/1,0 sp	Фронтальная, аксиальная	5100	30,3; 27,8	40 × 40



**Рис. 1.** Выживаемость без прогрессирования больных множественной миеломой в зависимости от проведения поддерживающей терапии после аутоТГСК

аутоТГСК — трансплантация аутологичных гемопоэтических стволовых клеток; МРТ — магнитно-резонансная томография.

**Fig. 1.** Progression-free survival of multiple myeloma patients with and without maintenance therapy after auto-HSCT

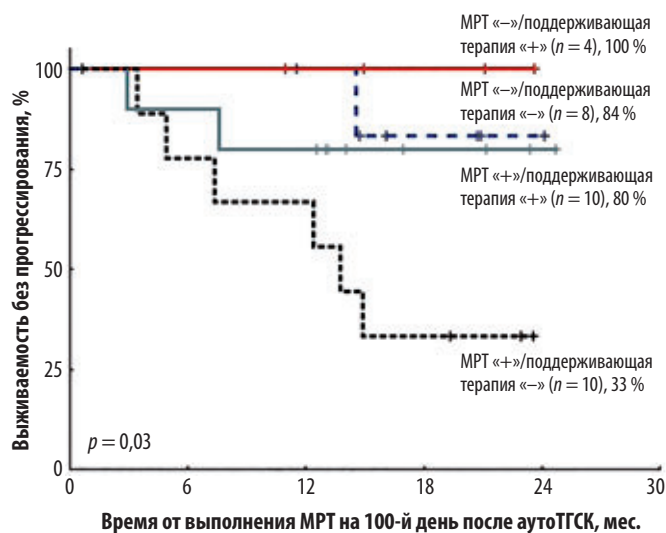
аутоТГСК — autologous hematopoietic stem cell transplantation; МРТ — magnetic resonance imaging.

3–15 мес. (медиана 7 мес.) после аутоТГСК. Смерть констатирована в 2 наблюдениях от рефрактерного рецидива ММ.

На рис. 1 представлены кривые ВБП больных ММ после аутоТГСК в зависимости от проведения поддерживающей терапии. При сравнении 2-летней ВБП отмечены лучшие показатели в группе больных, получавших поддерживающую терапию, по сравнению с больными, находившимися под наблюдением без терапии, — 85 vs 52 % соответственно. Однако статистической значимости различий получить не удалось ( $p = 0,07$ ), что, возможно, обусловлено недостаточным числом больных, включенных в исследование.

Далее был проведен анализ зависимости показателей ВБП от сочетания двух параметров: наличия опухолевой массы на МР-томограммах и проведения поддерживающей терапии. МРТ-положительный статус (обнаружение опухоли объемом более 1 см<sup>3</sup>) был определен у 20 больных. В свою очередь, отсутствие изменений МР-сигнала от костного мозга или обнаружение опухоли в объеме менее 1 см<sup>3</sup> принимались за МРТ-отрицательный ответ, что было зафиксировано у 12 больных.

Среди больных с МРТ-положительным статусом после аутоТГСК и отсутствием дальнейшего поддерживающего лечения в 8 (57 %) случаях были выявлены рецидивы заболевания в срок от 3 до 15 мес. после аутоТГСК (медиана 6 мес.). При назначении поддерживающей терапии в группе МРТ-положительных больных в 3 (21 %) случаях отмечались рецидивы через 3–10 мес. (медиана 7 мес.). Таким образом, при обнаружении остаточной опухолевой массы методом МРТ через 100 дней после аутоТГСК и отсутствии поддерживающей терапии риск неблагоприятного события увеличивался в среднем в 2,5 раза в сравнении



**Рис. 2.** Выживаемость без прогрессирования больных множественной миеломой в зависимости от наличия опухоли при МРТ костного мозга и проведения поддерживающего лечения аутоТГСК — трансплантация аутологичных гемопоэтических стволовых клеток; МРТ — магнитно-резонансная томография.

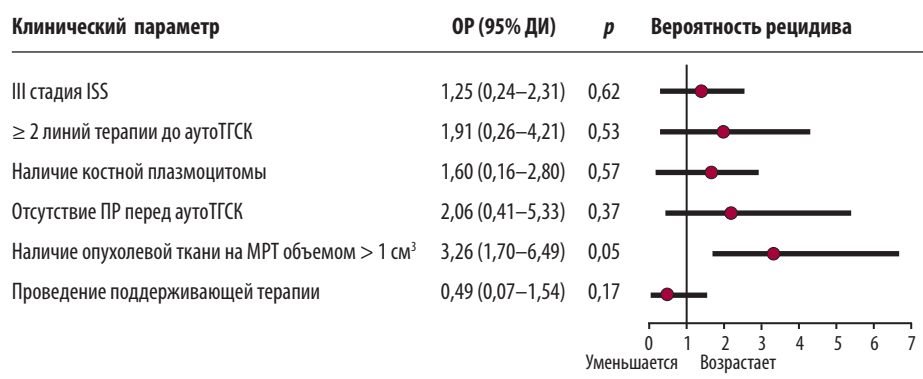
**Fig. 2.** Progression-free survival of multiple myeloma patients with and without tumor on bone marrow MRI and maintenance therapy аутоТГСК — autologous hematopoietic stem cell transplantation; МРТ — magnetic resonance imaging.

с группой, получавшей поддерживающее лечение, при этом сроки развития рецидива были практически одинаковыми.

На рис. 2 представлены кривые ВБП больных ММ в зависимости от наличия опухолевой массы на МР-томограммах и выполнения поддерживающей терапии после аутоТГСК. При достижении МРТ-отрицательного статуса были отмечены наилучшие показатели 2-летней ВБП: 100 % при назначении поддерживающей терапии и 84 % при отсутствии таковой.

Напротив, 2-летняя ВБП в группе больных с определяемой на МРТ опухолевой массой статистически значимо ( $p = 0,03$ ) различалась в зависимости от проведения поддерживающей терапии и составила 80 % в группе больных с поддерживающим лечением vs 33 % в группе больных без такового. Таким образом, назначение поддерживающей терапии при выявлении на МР-томограммах остаточной опухолевой массы на 100-й день после аутоТГСК оказывает положительное влияние на показатели ВБП.

Назначение поддерживающей терапии больным с МРТ-положительным статусом способствовало улучшению ВБП, которая была практически сопоставима с аналогичным показателем у больных при МРТ-отрицательном статусе, находившихся под наблюдением без поддерживающей терапии. Так, 2-летняя ВБП больных с МРТ-положительным статусом, получавших поддерживающую терапию, составила 80 vs 84 % в группе МРТ-отрицательных больных без поддерживающего лечения ( $p = 0,5$ ). Таким образом, назначение поддерживающей терапии при наличии остаточной опухоли на МР-томограммах на 100-й день после аутоТГСК способствовало улучшению показателей ВБП больных ММ.



**Рис. 3.** Влияние различных клинических параметров на ВБП больных множественной миеломой после аутоТГСК (результаты многофакторного анализа)

95% ДИ — 95%-й доверительный интервал; аутоТГСК — трансплантация аутологичных гемопоэтических стволовых клеток; МРТ — магнитно-резонансная томография; ОР — отношение рисков; ПР — полная ремиссия.

**Fig. 3.** Multivariate analysis of the influence of various clinical parameters on PFS of multiple myeloma patients after auto-HSCT

95% ДИ — 95% confidence interval; аутоТГСК — autologous hematopoietic stem cell transplantation; МРТ — magnetic resonance imaging; ОР — hazard ratio; ПР — complete remission.

Многофакторный регрессионный анализ Кокса, позволивший сопоставить влияние клинических параметров (стадия заболевания, количество линий терапии, наличие костных плазмоцитом, противоопухолевый ответ перед аутоТГСК, результаты МРТ) на показатели 2-летней ВБП, подтвердил, что наиболее важным фактором, от которого зависела ВБП, оказалось наличие остаточной опухоли на МР-томограммах костного мозга (рис. 3). Таким образом, МРТ-положительный статус после аутоТГСК следует рассматривать в качестве неблагоприятного прогностического фактора, снижающего показатели ВБП.

## ОБСУЖДЕНИЕ

Результаты большинства проведенных рандомизированных клинических исследований свидетельствовали об улучшении показателей ВБП у больных ММ, получавших после аутоТГСК поддерживающее лечение [13, 15, 28–30]. Улучшение показателей ОВ определено в опубликованном в 2017 г. Р. McCarthy метаанализе, в который было включено 1208 больных ММ, рандомизированных на проведение поддерживающего лечения леналидомидом после аутоТГСК или без посттрансплантационной терапии. Результаты исследования показали, что при назначении леналидомида в качестве поддерживающей терапии наряду с улучшением показателей ВБП были получены и статистически значимо лучшие показатели ОВ. Так, 7-летняя ОВ в группе больных, находившихся на поддерживающей терапии, составила 62 vs 50 % в группе больных без таковой ( $p = 0,001$ ) [31].

Поиск наиболее эффективной схемы поддерживающей терапии в настоящее время продолжается. Изучаются преимущества использования иксазомиба, карфилзомиба, элутузумаба, даратумумаба и ингибиторов гистондеацетилазы в качестве поддерживающего лечения как в монорежиме, так и в комбинации с иммуномодулирующими препаратами [30]. Итоги проводимых исследований позволят скорректиро-

вать существующие подходы к поддерживающему лечению больных ММ после аутоТГСК.

Опубликованные к настоящему времени исследования с учетом данных статистического анализа и объема выборки четко свидетельствуют о важном значении поддерживающей терапии у больных ММ после аутоТГСК [8, 9, 31].

Тем не менее сохраняется ряд нерешенных вопросов, одним из которых является выбор схемы поддерживающего лечения: какой препарат наиболее эффективен и при каких прогностических факторах необходимо использовать тот или иной противоопухолевый агент. Важная роль в подборе схемы поддерживающей терапии отводится цитогенетическим аномалиям [32–34]. Так, при анализе показателей выживаемости больных ММ, включенных в исследование NOVON-65/GMMG-HD4, в зависимости от цитогенетического риска оказалось, что использование бортезомиба в индукционном режиме и при проведении поддерживающего лечения способствует преодолению влияния на ВБП и ОВ такого неблагоприятного фактора, как  $del(17p13)$ . Рандомизация на две группы противоопухолевой терапии осуществлялась до начала лечения и включала индукцию по схеме PAD (бортезомиб + доксорубин + дексаметазон), аутоТГСК и поддерживающее лечение бортезомибом 1,3 мг/м<sup>2</sup> подкожно 1 раз в 2 нед, в течение 2 лет для одной группы больных или VAD (винкристин + доксорубин + дексаметазон), аутоТГСК и поддерживающее лечение талидомидом 50 мг в сутки в течение 2 лет для другой группы.

Исследователи проанализировали прогностическую роль 12 хромосомных аномалий у 354 больных. Результаты исследования показали, что при наличии  $del(17p13)$  медиана ВБП была значимо выше в группе больных, получавших бортезомиб в индукционном и поддерживающем режимах, и составила 26 vs 12 мес. в группе больных, получавших талидомид в рамках поддерживающей терапии ( $p = 0,02$ ). Статистически значимые различия были и при сопоставлении показателей ОВ. Так, 3-летняя ОВ больных с  $del(17p13)$

при включении бортезомиба в программу лечения составляла 69 vs 17 % у больных, получавших талидомид в поддерживающем режиме ( $p = 0,02$ ). Исследователи отметили, что неблагоприятное влияние del(17p13) на ВБП и ОВ может быть снижено путем включения бортезомиба в программу терапии [35]. Однако необходимо отметить, что кроме разных режимов поддерживающей терапии различными были и индукционные схемы лечения, что могло оказать существенное влияние на полученные результаты.

Использование леналидомида для лечения рецидивов и рефрактерных форм ММ с высоким цитогенетическим риском не привело к значимому улучшению показателей выживаемости [32]. Однако в доступных на сегодня источниках, отражающих результаты крупного исследования по оценке эффективности леналидомида в рамках поддерживающей терапии («Миелома XI»), отмечено улучшение показателей ВБП у больных с высоким цитогенетическим риском при назначении леналидомида. Так, медиана ВБП больных с del(17p) или t(4;14)(p16;q32) при назначении леналидомида составила 24,7 vs 10,5 мес. в группе больных, не получавших поддерживающей терапии ( $p = 0,002$ ) [36].

Таким образом, использование и бортезомиба, и леналидомида в качестве поддерживающей терапии способствует улучшению показателей ВБП у больных ММ с высоким цитогенетическим риском. Вместе с тем прямого сравнения эффективности назначения в качестве поддерживающей терапии леналидомида vs бортезомиб в рамках проспективных исследований не проводилось.

Не менее важным остается вопрос выбора схемы поддерживающего лечения: монотерапия или комбинация препаратов с различным механизмом действия. Использование трех препаратов, безусловно, сопряжено с лучшими показателями выживаемости, но связано и с большим количеством нежелательных явлений. Результаты исследований по оценке эффективности бортезомиба или леналидомида в монорежиме свидетельствуют о высокой частоте нежелательных явлений, достигавшей 50 % [13, 37]. Так, в исследовании «Миелома XI» у больных, получавших леналидомид ( $n = 864$ ) в качестве поддерживающей терапии, нежелательные явления III–IV степени были зафиксированы в 45 % случаев. При этом нейтропения была документирована у 34 % больных, тромбоцитопения — у 7 % и анемия — у 4 %. Кроме того, тромбоз глубоких вен или тромбоэмболия легочной артерии были зарегистрированы в 1 % случаев. Вторая опухоль диагностирована у 72 больных, при этом 48 получали посттрансплантационное лечение леналидомидом и 24 находились под наблюдением без поддерживающей терапии [36, 38].

Еще одним открытым вопросом остается продолжительность поддерживающей терапии. Высказываются два противоположных мнения: осуществлять поддерживающее лечение до прогрессирования заболевания или ограничить конкретными сроками. На наш взгляд, наиболее целесообразно проводить поддерживающее лечение в виде монотерапии в течение 1–2 лет. Однако эта позиция требует подтверждения в проспективных рандомизированных клинических исследованиях.

Безусловно, одним из критериев выбора схемы поддерживающей терапии и ее длительности является определение МОБ [39]. Наиболее часто для оценки МОБ используется проточная цитометрия. Это объясняется несколькими факторами, в числе которых доступность, экономичность и стандартизация методики. Однако при диффузно-очаговом поражении костного мозга, характерном для ММ, необходимо принимать во внимание и результаты визуализирующих методик, таких как МРТ и/или позитронно-эмиссионная компьютерная томография (ПЭТ/КТ).

МРТ — широко распространенный метод исследования, не связанный с лучевой нагрузкой и требующий меньших временных и финансовых затрат, чем ПЭТ/КТ.

В последние годы активно изучаются возможности новых режимов МРТ, в частности режим диффузионно-взвешенного изображения [19, 20], использование которого позволяет определить не только объем опухоли, но и активность выявленных изменений МР-сигнала от костного мозга.

Итоги проведенного нами исследования подтверждают возможность индивидуализированного назначения поддерживающего лечения с учетом МРТ-изображения костного мозга. Так, при отсутствии минимальной остаточной популяции опухолевых клеток на МР-томограммах можно воздержаться от проведения поддерживающей терапии и ограничиться регулярным наблюдением за больными с выполнением стандартных диагностических тестов. В случае МРТ-положительности больным показано назначение поддерживающей терапии.

---

## ЗАКЛЮЧЕНИЕ

МРТ-отрицательный статус после аутоТГСК является благоприятным прогностическим фактором, определяющим продолжительный период (> 2 лет) без признаков болезни, несмотря на отсутствие поддерживающей терапии.

При выявлении очагов поражения костного мозга на МР-томограммах целесообразно назначение поддерживающей терапии независимо от достижения полной иммунохимической ремиссии заболевания.

---

## КОНФЛИКТЫ ИНТЕРЕСОВ

Авторы заявляют об отсутствии конфликтов интересов.

---

## ИСТОЧНИКИ ФИНАНСИРОВАНИЯ

Исследование не имело спонсорской поддержки.

---

## ВКЛАД АВТОРОВ

**Концепция и дизайн:** М.В. Соловьев, Л.П. Менделеева.  
**Сбор и обработка данных:** М.В. Соловьев, Н.С. Луцик, Г.А. Яцык, Э.Г. Гемджян.

**Предоставление материалов исследования:** все авторы.

**Анализ и интерпретация данных:** все авторы.

**Подготовка рукописи:** М.В. Соловьев, Л.П. Менделеева.

**Окончательное одобрение рукописи:** Л.П. Менделеева, В.Г. Савченко.

**Административная поддержка:** В.Г. Савченко.

## ЛИТЕРАТУРА/REFERENCES

1. Менделеева Л.П., Вотякова О.М., Покровская О.С. и др. Национальные клинические рекомендации по диагностике и лечению множественной миеломы. *Гематология и трансфузиология*. 2016;61(1, прил. 2):1–24. doi: 10.18821/0234-5730-2016-61-1(Прил.2).

[Mendeleva LP, Votyakova OM, Pokrovskaya OS, et al. National clinical guidelines on diagnosis and treatment of multiple myeloma. *Gematologiya i transfuziologiya*. 2016;61(1, Suppl. 2):1–24. doi: 10.18821/0234-5730-2016-61-1(Прил.2). (In Russ)]

2. Kumar SK, Rajkumar SV, Dispenzieri A, et al. Improved survival in multiple myeloma and the impact of novel therapies. *Blood*. 2008;111(5):2516–20. doi: 10.1182/blood-2007-10-116129.

3. Mendeleva LP, Solovov MV, Alexeeva A, et al. Multiple Myeloma in Russia (First Results of the Registration Trial). *Blood*. 2017;130(Suppl 1):5408.

4. Passweg JR, Baldomero H, Bader P, et al. Is the use of unrelated donor transplantation leveling off in Europe? The 2016 European Society for Blood and Marrow Transplant activity survey report. *Bone Marrow Transplant*. 2018. doi: 10.1038/s41409-018-0153-1. [Epub ahead of print]

5. Passweg JR, Baldomero H, Bader P, et al. Hematopoietic stem cell transplantation in Europe 2014: more than 40000 transplants annually. *Bone Marrow Transplant*. 2016;51(6):786–92. doi: 10.1038/bmt.2016.20.

6. Gay F, Oliva S, Petrucci MT, et al. Autologous transplant vs oral chemotherapy and lenalidomide in newly diagnosed young myeloma patients: a pooled analysis. *Leukemia*. 2017;31(8):1727–34. doi: 10.1038/leu.2016.381.

7. Roussel M, Lauwers-Cances V, Robillard N, et al. Front-Line Transplantation Program With Lenalidomide, Bortezomib, and Dexamethasone Combination As Induction and Consolidation Followed by Lenalidomide Maintenance in Patients With Multiple Myeloma: A Phase II Study by the Intergroupe Francophone du Myelome. *J Clin Oncol*. 2014;32(25):2712–7. doi: 10.1200/JCO.2013.54.8164.

8. Moreau P, San Miguel J, Sonneveld P, et al. Multiple myeloma: ESMO Clinical Practice Guidelines for diagnosis, treatment and follow-up. *Ann Oncol*. 2017;28(Suppl 4):iv52–61. doi: 10.1093/annonc/mdx096.

9. Syed YY. Lenalidomide: A Review in Newly Diagnosed Multiple Myeloma as Maintenance Therapy After ASCT. *Drugs*. 2017;77(13):1473–80. doi: 10.1007/s40265-017-0795-0.

10. Goldschmidt H, Lokhorst HM, Mai EK, et al. Bortezomib before and after high-dose therapy in myeloma: long-term results from the phase III HOVON-65/GMMG-HD4 trial. *Leukemia*. 2018;32(2):383–90. doi: 10.1038/leu.2017.211.

11. Rosinol L, Oriol A, Teruel AI, et al. Bortezomib and thalidomide maintenance after stem cell transplantation for multiple myeloma: a PETHEMA/GEM trial. *Leukemia*. 2017;31(9):1922–7. doi: 10.1038/leu.2017.35.

12. Mellqvist UH, Gimsing P, Hjertner O, et al. Bortezomib consolidation after autologous stem cell transplantation in multiple myeloma: a Nordic Myeloma Study Group randomized phase 3 trial. *Blood*. 2013;121(23):4647–54. doi: 10.1182/blood-2012-11-464503.

13. Sonneveld P, Schmidt-Wolf IG, van der Holt B, et al. Bortezomib induction and maintenance treatment in patients with newly diagnosed multiple myeloma: results of the randomized phase III HOVON-65/GMMG-HD4 trial. *J Clin Oncol*. 2012;30(24):2946–55. doi: 10.1200/JCO.2011.39.6820.

14. McCarthy PL, Owzar K, Hofmeister C, et al. Lenalidomide after stem-cell transplantation for multiple myeloma. *N Engl J Med*. 2012;366(19):1770–81. doi: 10.1056/NEJMoa1114083.

15. Attal M, Lauwers-Cances V, Marit G, et al. Lenalidomide Maintenance after Stem-Cell Transplantation for Multiple Myeloma. *N Engl J Med*. 2012;366(19):1782–91. doi: 10.1056/NEJMoa1114138.

16. Palumbo A, Cavallo F, Gay F, et al. Autologous transplantation and maintenance therapy in multiple myeloma. *N Engl J Med*. 2014;371(10):895–905. doi: 10.1056/NEJMoa1402888.

17. Solovov MV, Mendeleva LP, Pokrovskaya OS, et al. Maintenance Therapy after Autologous Haematopoietic Stem Cell Transplantation (auto-HSCT) in Multiple Myeloma Patients with and without Minimal Residual Disease (MRD). *Blood*. 2016;128(22):2260.

18. Solovov MV, Mendeleva LP, Pokrovskaya OS, et al. The Duration of MRD-Negative Status in Multiple Myeloma (MM) Patients after Auto-HSCT Is a Criterion for Prolonged Remission without Maintenance Therapy. *Blood*. 2017;130(Suppl 1):3294.

19. Dutoit JC, Verstraete KL. Whole-body MRI, dynamic contrast-enhanced MRI, and diffusion-weighted imaging for the staging of multiple myeloma. *Skelet Radiol*. 2017;46(6):733–50. doi: 10.1007/s00256-017-2609-6.

20. Latifoltojar A, Hall-Craggs M, Rabin N, et al. Whole body magnetic resonance imaging in newly diagnosed multiple myeloma: early changes in lesional signal fat fraction predict disease response. *Br J Haematol*. 2017;176(2):222–33. doi: 10.1111/bjh.14401.

21. Lasocki A, Gaillard F, Harrison SJ. Multiple myeloma of the spine. *Neuroradiol J*. 2017;30(3):259–68. doi: 10.1177/1971400917699426.

22. Bray TJ, Singh S, Latifoltojar A, et al. Diagnostic utility of whole body Dixon MRI in multiple myeloma: A multi-reader study. *PLoS One*. 2017;12(7):e0180562. doi: 10.1371/journal.pone.0180562.

23. Sabour S. Whole-body ultra-low dose computed tomography in comparison with spinal magnetic resonance imaging in the assessment of disease in multiple myeloma; Methodological issues on Diagnostic value. *Br J Haematol*. 2017. doi: 10.1111/bjh.14849. [Epub ahead of print]

24. Chantry A, Kazmi M, Barrington S, et al. Guidelines for the use of imaging in the management of patients with myeloma. *Br J Haematol*. 2017;178(3):380–93. doi: 10.1111/bjh.14827.

25. Mouloupoulos LA, Gika D, Anagnostopoulos A, et al. Prognostic significance of magnetic resonance imaging of bone marrow in previously untreated patients with multiple myeloma. *Ann Oncol*. 2005;16(11):1824–8. doi: 10.1093/annonc/mdi362.

26. Mai EK, Hielscher T, Kloth JK, et al. Association between magnetic resonance imaging patterns and baseline disease features in multiple myeloma: analyzing surrogates of tumour mass and biology. *Eur Radiol*. 2016;26(11):3939–48. doi: 10.1007/s00330-015-4195-0.

27. Walker R, Barlogie B, Haessler J, et al. Magnetic resonance imaging in multiple myeloma: diagnostic and clinical implications. *J Clin Oncol*. 2007;25(9):1121–8. doi: 10.1200/JCO.2006.08.5803.

28. Richardson PG, Holstein SA, Schlossman RL, et al. Lenalidomide in combination or alone as maintenance therapy following autologous stem cell transplant in patients with multiple myeloma: a review of options for and against. *Expert Opin Pharmacother*. 2017;18(18):1975–85. doi: 10.1080/14656566.2017.1409207.

29. Pulte ED, Dmytrijuk A, Nie L, et al. FDA Approval Summary: Lenalidomide as Maintenance Therapy After Autologous Stem Cell Transplant in Newly Diagnosed Multiple Myeloma. *Oncologist*. 2018;23(6):734–9. doi: 10.1634/theoncologist.2017-0440.

30. Sengsayadeth S, Malard F, Savani BN, et al. Posttransplant maintenance therapy in multiple myeloma: the changing landscape. *Blood Cancer J*. 2017;7(3):e545. doi: 10.1038/bcj.2017.23.

31. McCarthy PL, Holstein SA, Petrucci MT, et al. Lenalidomide Maintenance After Autologous Stem-Cell Transplantation in Newly Diagnosed Multiple Myeloma: A Meta-Analysis. *J Clin Oncol*. 2017;35(29):3279–89. doi: 10.1200/JCO.2017.72.6679.

32. Sonneveld P, Avet-Loiseau H, Lonial S, et al. Treatment of multiple myeloma with high-risk cytogenetics: a consensus of the International Myeloma Working Group. *Blood*. 2016;127(24):2955–62. doi: 10.1182/blood-2016-01-631200.

33. Sivaraj D, Green MM, Li Z, et al. Outcomes of Maintenance Therapy with Bortezomib after Autologous Stem Cell Transplantation for Patients with Multiple Myeloma. *Biol Blood Marrow Transplant*. 2017;23(2):262–8. doi: 10.1016/j.bbmt.2016.11.010.

34. Jackson GH, Davies FE, Pawlyn C, et al. Lenalidomide Is a Highly Effective Maintenance Therapy in Myeloma Patients of All Ages; Results of the Phase III Myeloma XI Study. *Blood*. 2016;128(22):1143.

35. Neben K, Lokhorst HM, Jauch A, et al. Administration of bortezomib before and after autologous stem cell transplantation improves outcome in multiple myeloma patients with deletion 17p. *Blood*. 2012;119(4):940–8. doi: 10.1182/blood-2011-09-379164.

36. Jackson GH, Davies FE, Pawlyn C, et al. Lenalidomide Maintenance Significantly Improves Outcomes Compared to Observation Irrespective of Cytogenetic Risk: Results of the Myeloma XI Trial. *Blood*. 2017;130(Suppl 1):436.

37. Mellqvist UH, Gimsing P, Hjertner O, et al. Bortezomib consolidation after autologous stem cell transplantation in multiple myeloma: a Nordic Myeloma Study Group randomized phase 3 trial. *Blood*. 2013;121(23):4647–54. doi: 10.1182/blood-2012-11-464503.

38. Phase III Studies Present Additional Evidence for REVLIMID® (lenalidomide) as Maintenance Therapy in Multiple Myeloma. Available from: <http://ir.celgene.com/releasedetail.cfm?releaseid=1003026> (accessed 2.05.2018).

39. Соловьев М.В., Менделеева Л.П., Покровская О.С. и др. Множественная миелома: поддерживающая терапия после трансплантации аутологичных гемопоэтических стволовых клеток в зависимости от минимальной остаточной болезни. *Терапевтический архив*. 2017;89(7):25–31. doi: 10.17116/terarkh201789725-31.

[Solovoyev MV, Mendeleva LP, Pokrovskaya OS, et al. Multiple myeloma: Maintenance therapy after autologous hematopoietic stem cell transplantation, depending on minimal residual disease. *Terapevticheskii arkhiv*. 2017;89(7):25–31. doi: 10.17116/terarkh201789725-31. (In Russ)]