

ОРИГИНАЛЬНЫЕ СТАТЬИ

Энтеровирусные менингиты у детей: современные подходы к диагностике и лечению

Г. П. МАРТЫНОВА¹, Н. С. СТРАШНИКОВА¹, И. А. КУТИЩЕВА¹, А. Б. БЕЛКИНА², А. В. КАРАСЕВ²

¹ Красноярский государственный медицинский университет имени профессора В.Ф. Войно-Ясенецкого М РФ, г. Красноярск, Российская Федерация

² Красноярская межрайонная детская клиническая больница №1, г. Красноярск, Российская Федерация

Цель: выявить клинико-эпидемиологические особенности энтеровирусных менингитов (ЭВМ) у 140 детей г. Красноярска в период сезонного подъема заболеваемости 2017 года.

Материалы и методы. Для этиологической расшифровки ЭВМ проводилось молекулярно-биологическое и вирусологическое исследование ликвора, двух проб фекалий, мазка из ротоглотки, содержимого везикул. Статистическую обработку данных проводили с помощью программы PASW Statistics 17.0.

Результаты. В Красноярском крае ежегодно регистрируется подъем заболеваемости ЭВИ, превышающий средние показатели по стране. Серозный менингит традиционно является основной клинической формой ЭВИ. Среди наблюдаемых больных с ЭВМ основную группу составили дети дошкольного (32,9%) и школьного возраста (30%), преимущественно организованные в детские коллективы (84,3%). По-прежнему сохраняется летне-осенняя сезонность заболевания. Менингит в «чистой» форме наблюдался у 82,8% пациентов, в 10% — менингит сочетался с экзантемой, у 2,1% — с герпангиной, в единичных случаях с миалгией. Преобладали среднетяжелые формы заболевания (96,4% — 135 чел.), тяжелые формы ЭВМ диагностированы только у 3,6% (5 чел.) больных. Клиническая картина традиционно представлена тремя ведущими синдромами: интоксикационным, общемозговым и менингеальным. Реализация эпидемического процесса в 2017 году в основном была представлена энтеровирусами Коксаки В, В1, В2, В4. Несмотря на сравнительно благоприятное течение ЭВМ, у 10% (14 чел.) пациентов к моменту выписки имели место остаточные явления.

Ключевые слова: энтеровирусная инфекция, серозные менингиты, герпангина, экзантема, дети

Enteroviral Meningitis in Children: Modern Approaches to Diagnosis and Treatment

G. P. Martynova¹, N. S. Strashnikova¹, I. A. Kutisheva¹, A. B. Belkina², A. V. Karasev²

¹Krasnoyarsk State Medical University named after Professor V.F. Vojno-Yasenetsky of the Ministry of Health of the Russian Federation, Krasnoyarsk

²Krasnoyarsk Interdistrict Children's Clinical Hospital No. 1, Krasnoyarsk, 660021 Krasnoyarsk, Russian Federation

Objective. To reveal the clinical and epidemiological features of enterovirus meningitis (EVM) in 140 children of Krasnoyarsk in the period of seasonal rise of morbidity in 2017.

Materials and methods. For the etiological interpretation of the enterovirus infection (EVI), a molecular biological and virological study of the cerebrospinal fluid, two samples of feces, a swab from the oropharynx, the contents of the vesicles was carried out. Statistical processing of data was carried out using the PASW Statistics 17.0 program.

Results. In the Krasnoyarsk Territory, an annual increase in the incidence of EVI is registered, exceeding the average for the country. Serous meningitis is traditionally the main clinical form of EVI. Among the observed patients with EVM, the main group consisted of preschool children (32.9%) and school age (30%), mainly organized in children's groups (84.3%), and the summer-autumn seasonality of the disease remains. Meningitis was observed in 82.8% of patients, meningitis combined with exanthema — in 10%, with herpangina — in 2.1%, with myalgia — in isolated cases. Mediastinal forms of the disease predominated (96.4% — 135 people), severe forms of the EVM were diagnosed only in 3.6% (5 patients). The clinical picture is traditionally represented by three leading syndromes: intoxication, cerebral and meningeal. The implementation of the epidemic process in 2017 was mainly represented by enteroviruses Coxsackie B, B1, B2, B4. Despite the relatively favorable course of the EVM, residual events were in 10% of patients (14 people) at the time of discharge.

Key words: enterovirus infection, serous meningitis, herpangina, exanthema, children

Для цитирования: Г. П. Мартынова, Н. С. Страшникова, И. А. Кутищева, А. Б. Белкина, А. В. Карасев. Энтеровирусные менингиты у детей: современные подходы к диагностике и лечению. Детские инфекции. 2018; 17(3):11-16. doi.org/10.22627/2072-8107-2018-17-3-11-16

For citation: G.P. Martynova, N.S. Strashnikova, I.A. Kutisheva, A.B. Belkina, A.V. Karasev. Enteroviral meningitis in children: modern approaches to diagnosis and treatment. Detskie Infektsii=Children's Infections. 2018; 17(3):11-16. doi.org/10.22627/2072-8107-2018-17-3-11-16

Контактная информация: Мартынова Галина Петровна, д.м.н, профессор, заведующая кафедрой детских инфекционных болезней с курсом ПО ФГБОУ ВО «Красноярский государственный медицинский университет имени профессора В.Ф. Войно-Ясенецкого» Министерства здравоохранения Российской Федерации; doc-martynova@yandex.ru

Galina Martynova, MD, Professor, the Head of the Children Infectious Diseases Department with postgraduate education of Krasnoyarsk State Medical University named after Professor V.F. Vojno-Yasenetsky, Ministry of Health of the Russian Federation; doc-martynova@yandex.ru

Энтеровирусные инфекции (ЭВИ) — группа заболеваний, вызываемых различными серотипами энтеровирусов (ЭВ), характеризующихся полиморфизмом клинической симптоматики с вовлечением в патологический процесс нервной системы, кожи, слизистых, мышц, внутренних органов, многоволновостью течения и строгой сезонностью. Все это, несомненно позволяет отнести ЭВИ к заболеваниям «группы риска» [1]. Изучение ЭВИ в на-

стоящее время является одним из приоритетных, что обусловлено высокой контагиозностью, повсеместным распространением, неуклонным ростом заболеваемости, а также возможным развитием тяжелых и осложненных форм заболеваний, особенно у детей раннего возраста и лиц с нарушениями иммунной системы [2].

Многообразие серотипового пейзажа циркулирующих ЭВ, повсеместная распространенность в виде бес-

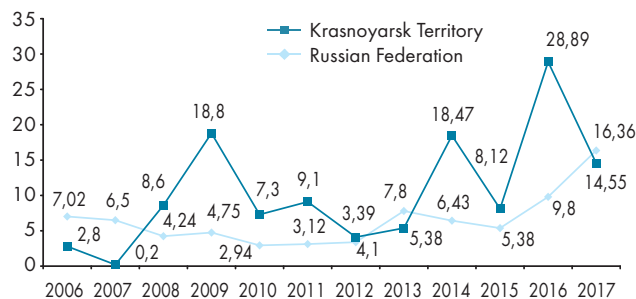

Рисунок 1. Динамика заболеваемости ЭВИ в РФ и Красноярском крае за период 2006–2017 гг. (на 100 тыс. населения)
Figure 1. Dynamics of the incidence of EVI in the Russian Federation and the Krasnoyarsk Territory for the period 2006–2017 (per 100 thousand of the population)

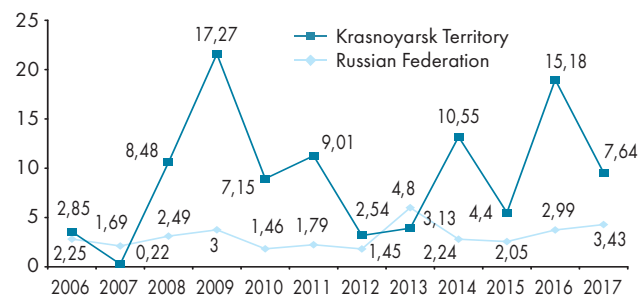

Рисунок 2. Показатели заболеваемости ЭВМ в РФ и Красноярском крае за период 2006–2017 гг. (на 100 тыс. населения)
Figure 2. Indices of incidence of enteroviral meningitis in the Russian Federation and the Krasnoyarsk Territory for the period 2006–2017 (per 100 thousand of the population)

симптомного носительства, множественность путей передачи инфекции, отсутствие специфических средств лечения и профилактики ЭВИ постоянно поддерживают высокий уровень инфицированности населения [3].

С целью совершенствования надзора за ЭВИ в 2012 году в Красноярском крае была утверждена «Программа эпидемиологического надзора за энтеровирусной (неполио) инфекцией на территории Красноярского края на 2012–2015 годы». В 2015 году разработан план действий на 2016–2020 гг. по поддержанию свободного от полиомиелита статуса территории Красноярского края [4, 5].

Красноярский край является эпидемиологически значимым регионом по заболеваемости ЭВИ. Анализ динамики заболеваемости ЭВИ в регионе за период 2006–2017 гг. позволяет выделить несколько подъемов заболеваемости (2009, 2011, 2014 и 2016 гг.) с периодичностью в 2–3 года, когда количества заболевших людей увеличивается в несколько раз (рис. 1). В 2017 году в Красноярском крае отмечено снижение заболеваемости ЭВИ, показатель заболеваемости по региону составил 14,55 случаев на 100 тыс. населения, что в два раза ниже заболеваемости в 2016 году (28,89 на 100 тыс. населения). В то же время в целом по России в 2017 году уровень заболеваемости увеличился по сравнению с 2016 годом в 1,6 раз (с 9,8 случаев на 100 тыс. населения в 2016 г. до 16,36 случаев на 100 тыс. населения в 2017 г.).

Несмотря на многообразие клинических форм ЭВИ на протяжении многих лет в структуре госпитализированных больных преобладают энтеровирусные менингиты (ЭВМ), составляя ежегодно 85–90% от общего числа случаев менингитов вирусной этиологии [6, 7]. С момента начала официальной регистрации заболеваемость ЭВМ в Красноярском крае оставалась стабильно высокой, и только в 2017 году снизилась в 2 раза по сравнению с 2016 годом (с 15,18 на 100 тыс. населения в 2016 году до 7,64 на 100 тыс. населения в 2017 г.), по-прежнему превышая средние показатели по России в 2 раза [8–10] (рис. 2).

Цель исследования: изучить клинико-эпидемиологические особенности ЭВМ среди детского населения

г. Красноярска в период сезонного подъема заболеваемости 2017 года.

Материалы и методы исследования

Проведен клинико-лабораторный анализ ЭВМ у 140 детей, госпитализированных в инфекционный стационар КГБУЗ ГМДКБ № 1 г. Красноярска за период апрель–декабрь 2017 г. Отбор больных осуществлялся методом сплошной выборки по мере поступления в стационар. Динамическое наблюдение проводилось на протяжении всего периода пребывания в стационаре. Диагноз устанавливался на основании клинических, эпидемиологических и лабораторных данных. Согласно санитарным правилам 3.1.2950-11 «Профилактика энтеровирусной (неполио) инфекции» от 27 июля 2011 всем наблюдаемым пациентам назначалось обследование на ЭВ [11]. С целью этиологической расшифровки ЭВИ использовались вирусологический (ликвор, две пробы фекалий, мазок из ротоглотки, содержимое везикул) и молекулярно-биологический методы исследования.

Статистическую обработку данных проводили с помощью программы PASW Statistics 17.0.

Результаты и их обсуждение

Основная часть детей с ЭВМ (97,9%) была госпитализирована в стационар в период с июня по октябрь, что свидетельствует в пользу сохраняющейся летне-осенней сезонности, однако, встречались и спорадические случаи заболевания на протяжении всего года (рис. 3).

Развитие менингита наблюдалось в основном у детей в возрасте от 4–6 лет (32,9%) и 7–10 лет (30,0%), дети до 3-х летнего возраста болели реже (17,1%), пациенты старше 11-летнего возраста составили 20% (28 чел.) (рис. 4). Несмотря на преобладание детей дошкольного и школьного возрастов, в 2017 году в 2 раза вырос удельный вес детей раннего возраста [12]. Преобладали мальчики 59,3% (83 чел.), девочки составили 40,7% (57 чел.). Большинство заболевших детей (84,3%) посещали организованные коллективы: детский сад (43%) и школу (57%).

При сборе эпидемиологического анамнеза установлено, что у 26,4% (37 чел.) пациентов имел место контакт с больными ЭВИ, причем у 54% (20 чел.) контакт был в семье, у 46% (17 чел.) в организованных коллективах. Из анамнеза также выяснено, что 30,7% (43 чел.) пациентов накануне заболевания купались в открытых водоемах, 83,6% (117 чел.) — употребляли сырую воду. У детей раннего возраста четко прослеживался семейный контакт с больными ОРВИ, ЭВИ.

Изучение анамнеза заболевания показало, что большая часть заболевших детей были госпитализированы в первые четыре дня заболевания (86,5%), реже в более поздние сроки — на пятый (5,7%) и шестой дни болезни (7,8%). В 94,3% (132 чел.) случаев больные были доставлены в стационар врачами скорой медицинской помощи, 3,6% (5 чел.) — направлены участковыми педиатрами и только 2,1% (3 чел.) — обратились за медицинской помощью самостоятельно. У большинства пациентов (91,7% — 136 чел.) на догоспитальном этапе был выставлен диагноз «ОРВИ, менингит?», 2,9% (4 чел.) — «Вирусный менингит?».

Известно, что менингит может быть как самостоятельной клинической формой, так и проявлением комбинированного варианта ЭВИ, что обусловлено тропностью ЭВ к различным органам и тканям [6, 9]. Менингит в «чистой» форме наблюдался у большинства детей (82,8%), в 10,7% (15 чел.) случаев менингит сочетался с экзантемой, у 2,1% — с герпангиной, в единичных случаях с миалгией. Преобладали среднетяжелые формы заболевания (96,4%), тяжелые формы ЭВМ диагностированы только у 3,6% (5 чел.) больных.

Основная часть детей при поступлении предъявляли жалобы на головную боль (100%), рвоту (85,7%), повышение температуры (100%), вялость и недомогание (100%), сонливость (4,3%), мышечные боли (0,7%), появление сыпи (10%), боли в животе (3%). Несмотря на разнообразие клинических проявлений болезни у основной массы детей определялись патогномоничные для энтеровирусной инфекции симптомы заболевания: яркий румянец щек у 31,4% (44 чел.), катаральный конъюнктивит, инъекции сосудов склер (100%), яркая гиперемия слизистой ротоглотки (100%), бугристость задней стенки глотки (100%), герпангина (2,9%), экзантема (10%). Клиническая картина ЭВМ была представлена тремя ведущими синдромами: общеинтоксикационным, общемозговым и менингеальным [12]. У большинства детей заболевание начиналось остро (90,7%) и лишь у 9,3% (13 чел.) имело место постепенное развитие болезни. ЭВИ манифестировала с повышения температуры, которая у 77,8% (109 чел.) больных достигала фебрильных цифр (38,1°C — 39,0°C и выше 39°C), и лишь у 22,1% (31 чел.) — была субфебрильной. Двухволновый характер температурной реакции, характерный для ЭВИ, имел место только в 7,1% (10 чел.) случаев. Одновременно с температурой отмечались и другие симптомы интоксикации: вялость и недомогание (100%), сонливость (4,3%).

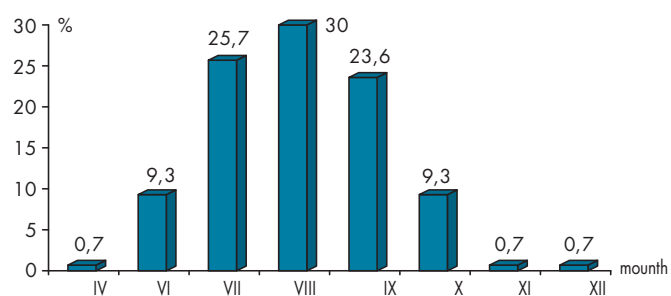


Рисунок 3. Процент поступающих больных в течение года
Figure 3. Percentage of incoming patients during the year

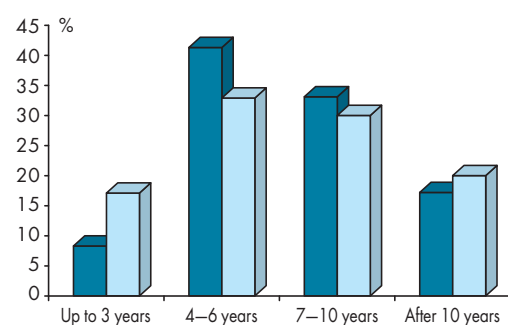


Рисунок 4. Возрастная структура заболевших детей в 2016–2017 гг.
Figure 4. Age structure of sick children in 2016–2017

Патоморфологической основой развития ЭВМ является гипертензионно-гидроцефальный синдром, который характеризуется появлением в клинической картине общемозговых симптомов [13]. У всех 100% (140 чел.), наблюдаемых больных с ЭВМ отмечалась стойкая головная боль, усиливающаяся при движении головой, ярком свете, имеющая диффузный характер в 77,9% (109 чел.). Головная боль, как правило, возникала в первые три дня заболевания (87,9%) и только у 2,1% (3 чел.) появлялась позже. Одновременно с головной болью у большинства больных (85,7% — 120 чел.) возникала рвота, не приносящая облегчения. В 45% (53 чел.) случаев рвота была 1–2 раза в сутки, у 48% (57 чел.) 3–4 раза и только у 7% (8 чел.) — рвота была многократной.

Менингеальный синдром при ЭВМ имеет свои особенности: как правило, менингеальные знаки часто не выступают на первый план, могут появляться не сразу, а на 2–3 день болезни, выражены умеренно, кратковременно, нередко диссоциированы [2]. У наблюдаемых нами больных в первые дни болезни полный симптомокомплекс менингеального синдрома имел место только у 50% (70 чел.), у 20% (28 чел.) определялись лишь отдельные менингеальные знаки, а у 30% (42 чел.) — сомнительные.

В случаях, когда ЭВМ сочетался с экзантемой (10% — 14 чел.), заболевание начиналось остро, на фоне общеинфекционного синдрома появлялась пятнисто-везикулярная сыпь на коже туловища, ладоней и стоп. На 2–3 день с момента появления сыпи состояние больных ухудшалось, нарастала интоксикация, сонливость, по-

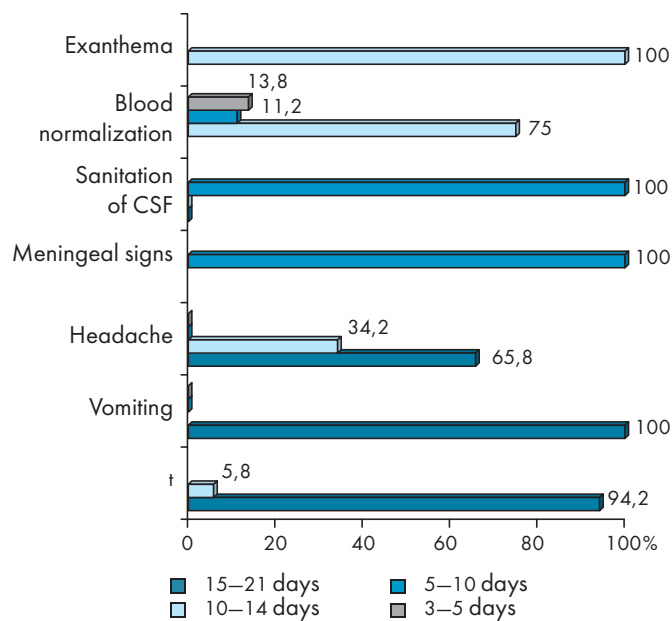


Рисунок 5. Динамика клинических симптомов у детей с ЭВМ
Figure 5. Dynamics of clinical symptoms of enteroviral meningitis in children

являлась головная боль и рвота, что и служило поводом для обращения за медицинской помощью.

У 3 детей менингит сочетался с герпангиной. Изменения в ротоглотке при герпангине характеризовались гиперемией слизистой оболочки мягкого неба, небных дужек, миндалин, язычка и появлением мелких папул размером 1–2 мм с красным венчиком, трансформирующихся в везикулы. Они сохранялись в течение 24–48 ч, затем вскрывались с образованием эрозий и последующей эпителизацией. Кроме того, отмечалось увеличение тонзиллярных и подчелюстных лимфатических узлов. Изменения в ротоглотке исчезали к 5–6 дню.

Всем больным с подозрением на менингит с лечебно-диагностической целью проводилась люмбальная пункция. В 100% (140 чел.) случаев цереброспинальная жидкость (ЦСЖ) была бесцветной, прозрачной, вытекала частыми каплями. При ликворологическом исследовании у 90% (126 чел.) больных определялся двух- или трехзначный плеоцитоз, у 10% (14 чел.) — цитоз составлял более 500 клеток. В 77,1% (108 чел.) случаев плеоцитоз носил лимфоцитарный характер, но встречался и смешанный лимфоцитарно-нейтрофильный цитоз (12,1%), а в единичных случаях (10,7%) в первые дни болезни — был даже преимущественно нейтрофильным. Белок в ликворе у всех больных (100%) находился в пределах нормы. Выявленные особенности ликворограммы при ЭВМ затрудняют раннюю диагностику заболевания и нередко требуют проведения дифференциальной диагностики с менингитами бактериальной этиологии, что согласуется с результатами других исследователей [6, 12].

В клиническом анализе крови у 39,3% (55 чел.) отсутствовали изменения, у 35% (49 чел.) в первые дни заболевания отмечался умеренный лейкоцитоз, нейтрофилез со сдвигом формулы влево, ускоренное СОЭ, которые в последующие дни сменялись лимфоцитозом. У 25,7% (36 чел.) детей в разгар заболевания отмечался лимфоцитоз.

При осмотре окулистом и обследовании глазного дна у 50% (70 чел.) пациентов выявлены признаки внутричерепной гипертензии.

Верификация диагноза ЭВИ основывается на использовании молекулярно-биологических методов, а также вирусологических способов диагностики, позволяющих обнаружить ЭВ или РНК возбудителя в стерильных (ликвор, кровь, содержимое везикул) и нестерильных пробах (кал, мазок из ротоглотки) материалов [14, 6, 11]. При исследовании ЦСЖ методом ПЦР-диагностики у 100% (140 чел.) пациентов с ЭВМ была обнаружена РНК ЭВ. При вирусологическом исследовании ЦСЖ в 11,4% (16 чел.) случаев определены следующие серотипы ЭВ: в 43,7% (7 чел.) Коксаки В, в 6,2% (1 чел.) Коксаки В1, Коксаки В2 в 18,8% (3 чел.) и Коксаки В4 в 31,3% (5 чел.). При 2-кратном вирусологическом исследовании фекалий, мазка из ротоглотки у 5,7% (8 чел.) обнаружены энтеровирусы Коксаки В2, В4.

Комплексная терапия, наблюдаемых нами пациентов с ЭВМ, с учетом клинических рекомендаций, включала соблюдение постельного режима, назначение патогенетической и противовирусной терапии [15].

На фоне проводимой терапии у 94,2% (132 чел.) больных температура нормализовалась к 3–5 дню госпитализации. Головная боль исчезала в основном к пятому дню госпитализации (65,8%), но в ряде случаев (34,2%) сохранялась длительно и проходила только к 10 дню. Рвота купировалась к 3 дню госпитализации (100%), менингеальные знаки — значительно позже, к 10–14 дню (100%). Экзантема угасала к 5–7 дню госпитализации. СМЖ санировалась к концу второй недели госпитализации у 100% (140 чел.) детей. Показатели крови у большей части пациентов 75% (60 чел.) нормализовались в к 10 дню, у 11,2% (9 чел.) — к 15 дню госпитализации, и у 13,8% (11 чел.) только к моменту выписки из стационара (21 день) (рис. 5).

Несмотря на сравнительно благоприятное течение ЭВМ, у некоторых детей обнаруживаются остаточные явления [18, 19]. К моменту выписки из стационара у 90% (126 чел.) больных имело место клиническое выздоровление, но у 10% (14 чел.) были выявлены резидуальные нарушения: гипертензионный (4%) и цереб्रोастенический синдромы (6%).

Заключение

Красноярский край является эпидемиологически значимым регионом по заболеваемости ЭВИ. Основной клинической формой ЭВИ в структуре госпитализированных больных продолжают оставаться ЭВМ. Анализ 140 случаев ЭВМ у детей, госпитализированных в стационар в 2017 году показал, что, как и в пре-

дыдущие годы четко прослеживается летне-осенняя сезонность заболевания. Несмотря на преобладание среди заболевших пациентов в возрасте 4–6 лет (32,9%) и 7–10 лет (30,0%), в 2017 году в 2 раза вырос удельный вес детей раннего возраста. Реализация эпидемического процесса в основном представлена энтеровирусами Коксаки В, В1, В2, В4. Менингит в «чистой» форме наблюдался у 82,8% наблюдаемых больных, реже — сочетался с другими клиническими формами ЭВИ. Клиническая картина ЭВМ не претерпела каких-либо выраженных изменений. В большинстве случаев заболевание начиналось остро, когда на фоне интоксикационного синдрома развивалась обшемозговая симптоматика в виде стойкой головной боли и рвоты. Полный симптомокомплекс менингеального синдрома на момент поступления в стационар выявлен был только у 50% наблюдаемых больных, у остальных пациентов менингеальные знаки появлялись не сразу, а на 2–3 день болезни, были выражены умеренно, кратковременно, нередко диссоциированы. При ликворологическом исследовании у 12,1% больных плеоцитоз носил смешанный нейтрофильно-лимфоцитарный, а у 10,7% — даже нейтрофильный характер, что в значительной степени затрудняло раннюю диагностику заболевания и требовало проведения дифференциального диагноза.

Менингиты энтеровирусной этиологии чаще имеют благоприятное течение с полным выздоровлением. Рецидивные нарушения в периоде ранней реконвалесценции (10%) в виде развития гипертонического и цереб्रोастенического синдромов являются основанием для дальнейшего наблюдения пациентов [12].

Литература/References:

1. Мартынова Г.П. Энтеровирусная (неполио) инфекция у детей. Сибирское медицинское обозрение, 2014. 3(87):100–106. [Martyinova G.P. Enterovirus (necpolio) children infection. *Sibirskoe meditsinskoe obozrenie*, 2014. 3(87):100–106. (In Russ)]
2. Скрипченко Н.В. Избранные лекции по инфекционной и паразитарной патологии детского возраста. Санкт-Петербург. 2013: 428. [Skripchenko N.V. Selected lectures on infectious and parasitic pathology of childhood. Sankt-Peterburg. 2013:428. (In Russ)]
3. Козлов В.Г., Хапчаев Ю.Х., Ишмухаметов А.А. Энтеровирусная (неполио) инфекция и проблемы ее диагностики. Ремедиум. Журнал о российском рынке лекарств и медицинской технике. 2016. 4:49–53. [Kozlov V.G., Napchaev Yu.H., Ishmuhametov A.A. Enterovirus (necpolio) infection and the problems of its diagnosis. *Remedium. Zhurnal o rossiyskom rynke lekarstv i meditsinskoy tehnike*. 2016. 4:49–53. (In Russ)]
4. О состоянии санитарно-эпидемиологического благополучия населения в Красноярском крае в 2013 году: Государственный доклад. Управление Федеральной службы по надзору в сфере защиты прав потребителей и благополучия человека по Красноярскому краю, 2014: 299. [The state of sanitary and epidemiological welfare of the population in the Krasnoyarsk Territory in 2013: State report. Upravlenie Federalnoy sluzhby po nadzoru v sfere zaschityi prav potrebiteley i blagopoluchiya cheloveka po Krasnoyarskomu krayu, 2014: 299. (In Russ)]
5. О состоянии санитарно-эпидемиологического благополучия населения в Красноярском крае в 2016 году: Государственный доклад. — Управление Федеральной службы по надзору в сфере защиты прав потребителей и благополучия человека по Красноярскому краю, 2017: 307. [The state of sanitary and epidemiological welfare of the population in the Krasnoyarsk Territory in 2016: State report. Upravlenie Federalnoy sluzhby po nadzoru v sfere zaschityi prav potrebiteley i blagopoluchiya cheloveka po Krasnoyarskomu krayu, 2017: 307. (In Russ)]
6. Скрипченко Н.В. Нейроинфекции у детей (коллективная монография. Санкт-Петербург: «Тактик-Студио», 2015: 856. [Skripchenko N.V. Children's neuroinfections (collective monograph). Sankt-Peterburg: «Taktik-Studio», 2015: 856. (In Russ)]
7. Лобзин Ю.В. Справочник по инфекционным болезням у детей. Санкт-Петербург.: СпецЛит, 2013: 591. [Lobzin Yu.V. Handbook of infectious children diseases. Sankt-Peterburg.: SpetsLit, 2013: 591. (In Russ)]
8. Федеральная служба по надзору в сфере защиты прав потребителей и благополучия человека. Федеральный центр гигиены и эпидемиологии. Сведения об инфекционных и паразитарных заболеваниях за январь — декабрь 2017. [Federal Service for Supervision of Consumer Rights Protection and Human Welfare. Federal Center for Hygiene and Epidemiology. Information about infectious and parasitic diseases for January — December. 2017. (In Russ)]
9. Мартынова Г.П., Кутищева И.А., Бойцова Е.Б., Гура О.А., Андреева А.А. Энтеровирусная инфекция у детей: клинико-эпидемиологические особенности на современном этапе. Детские инфекции. 2016; 15(3):15–18. [Martyinova G.P., Kutischeva I.A., Boytsova E.B., Gura O.A., Andreeva A.A. Enterovirus children infection: clinical and epidemiological features at the present stage. *Detskie Infektsii = Children's Infections*. 2016; 15(3):15–18. (In Russ)]
10. Федеральная служба по надзору в сфере защиты прав потребителей и благополучия человека «Информационный бюллетень. Заболеваемость, этиологическая структура и вопросы профилактики энтеровирусной (неполио) инфекции». №1. 2014. [News bulletin. Incidence, etiological structure and issues of prevention of enterovirus (necpolio) infection» №1. 2014. (In Russ)]
11. СП 3.1.2950-11 «Профилактика энтеровирусной (неполио) инфекции» от 27 июля 2011. [SP 3.1.2950-11 «Prevention of enterovirus (necpolio) infection» 27 July 2011 (In Russ)]
12. Мартынова Г.П., Страшникова Н.С., Кутищева И.А., Белкина А.Б., Карасев А.В., Андреева А.А., Власова Н.А., Алексеенко А.Н. Клинико-эпидемиологические особенности энтеровирусной инфекции у детей в период сезонного подъема заболеваемости в городе Красноярске. Лечение и профилактика. 2017. 7(4)(24): 32–37. [Martyinova G.P., Strashnikova N.S., Kutischeva I.A., Belkina A.B., Karasev A.V., Andreeva A.A., Vlasova N.A., Alekseenko A.N. Clinical and epidemiological features of enterovirus infection in children during the seasonal rise in morbidity in the city of Krasnoyarsk. *Lechenie i profilaktika*. 2017. 7(4): 32–37. (In Russ)]
13. Тимченко В.Н. Инфекционные болезни у детей. Санкт-Петербург.: СпецЛит, 2012: 623. [Timchenko V.N. Infectious diseases for children. Sankt-Peterburg.: SpetsLit, 2012: 623. (In Russ)]
14. Козлов В.Г., Хапчаев Ю.Х., Ишмухаметов А.А. Энтеровирусная (неполио) инфекция и проблемы ее диагностики. Ремедиум. Журнал о Российском рынке лекарств и медицинской технике. 2016. 4:49–53. [Kozlov V.G., Napchaev Yu.H., Ishmuhametov A.A. Enterovirus (necpolio) infection and the problems of its diagnosis. *Remedium. Zhurnal o Rossiyskom rynke lekarstv i meditsinskoy tehniki*. 2016. 4 :49–53. (In Russ)]
15. Энтеровирусная (неполио) инфекция у детей (эпидемиология, этиология, диагностика, клиника, лечение, профилактика, организация оказания медицинской помощи при возникновении вспышки заболеваний): Методические рекомендации, Санкт-Петербург, 2013.

- [Children`s enterovirus (nepolio) infection (epidemiology, etiology, diagnosis, clinic, treatment, prevention, organization of medical care in the event of an outbreak of diseases): Metodicheskie rekomendatsii, Sankt-Peterburg, 2013. (In Russ)]
16. Хаманова Ю.Б., Сабитов А.У., Фомин В.В. Иммунотропная терапия энтеровирусных менингитов у детей. Детские инфекции. 2013. 1:57–62.
[Hamanova Yu.B., Sabitov A.U., Fomin V.V. Immunotropic therapy of children enterovirus meningitis. *Detskie Infektsii = Children's Infections*. 2013. 1:57–62. (In Russ)]
17. Хаманова Ю.Б. Лечение энтеровирусных менингитов у детей: текущее состояние и клинические перспективы. Уральский медицинский журнал. 2012. 7(99):7–12.
[Hamanova Yu.B. Treatment of enteroviral meningitis in children: current status and clinical prospects. *Uralskiy meditsinskiy zhurnal*. 2012. 7(99):7–12. (In Russ)]
18. Кимирилова О.Г., Харченко Г.А., Кимирилов А.А. Иммуноглобулинотерапия энтеровирусных менингитов у детей. Российский вестник перинатологии и педиатрии. 2016. 2: 79–83.
[Kimirilova O.G., Harchenko G.A., Kimirilov A.A. Immunoglobulin therapy of children enteroviral meningitis. *Rossiyskiy vestnik perinatologii i pediatrii*. 2016. 2: 79–83. (In Russ)]
19. Сорокина М.Н., Скрипченко Н.В. Вирусные энцефалиты и менингиты у детей: Руководство для врачей. М.: ОАО «Издательство «Медицина», 2004: 416.
[Sorokina M.N., Skripchenko N.V. Viral children encephalitis and meningitis: A guide for doctors. М.: ОАО «Izdatelstvo «Meditsina», 2004: 416. (In Russ)]

Информация о соавторах:

Страшникова Наталья Сергеевна (Natalia Strashnikova), ординатор кафедры детских инфекционных болезней с курсом ПО, Красноярский государственный медицинский университет имени профессора В.Ф. Войно-Ясенецкого МЗ РФ; Natali_Parilova@mail.ru

Кутищева Ирина Александровна (Irina Kutishcheva), к.м.н., доцент кафедры детских инфекционных болезней с курсом ПО, Красноярский государственный медицинский университет имени профессора В.Ф. Войно-Ясенецкого МЗ РФ; iria24@mail.ru

Белкина Анжелика Борисовна (Angelica Belkina), заместитель главного врача по медицинской части Краевой межрайонной детской больницы №1, Красноярск, Россия

Карасев Александр Валерьевич (Alexander Karasev), заведующий стационаром Краевой межрайонной детской больницы №1, Красноярск, Россия

Конфликт интересов: Авторы подтвердили отсутствие конфликта интересов, финансовой поддержки, о которых необходимо сообщить.

Conflict of interest: The authors confirmed the absence conflict of interest, financial support, which should be reported.

Клинико-иммунологические особенности сочетанного течения коклюша и хламидийной инфекции у детей

О. П. Попова¹, И. М. Федорова¹, С. И. Котелева¹, Т. А. Скирда¹, М. С. Бляхер¹, С. В. Бунин²

¹ФБУН МНИИЭМ им. Г.Н. Габричевского Роспотребнадзора, Москва, Россия

²ГБУЗ ИКБ №1 ДЗМ, Москва, Россия

Представлен анализ клинико-иммунологических особенностей сочетанного течения коклюша и респираторного хламидиоза у детей. Изучение симптомокомплекса продромального периода и спазматического кашля показало, что сопутствующая хламидийная инфекция не оказывает существенного влияния на тяжесть течения основного заболевания: у 63,2% больных наблюдались лёгкие, у 36,8% — среднетяжёлые формы болезни. Вместе с тем имело место затягивание выздоровления. Развитие бронхитов было характерно преимущественно для детей в возрасте до 1 года, с развитием обструктивного синдрома в некоторых случаях.

При исследовании субпопуляционного состава лимфоцитов установлено, что у 10,5% детей было снижено содержание NK-клеток, содержание Т-хелперов — у 21,1%, соотношение CD4+/CD8+ — у 26,3%. Для функционирования цитокиновой сети была характерна активная продукция таких провоспалительных цитокинов, как ИФН γ и ФНО α . Наряду с этим выявлены низкие показатели продукции ИЛ-8, ИЛ-6 и ИЛ-4, что позволяет расценивать их как неблагоприятные иммунологические предикторы затяжного течения заболевания у больных коклюшем при сочетании с респираторным хламидиозом.

Ключевые слова: коклюш, респираторный хламидиоз, кашель, субпопуляции лимфоцитов, цитокины

Clinical and Immunological Features of the Combined Course of Pertussis and Chlamydial Infection in Children

O. P. Popova¹, I. M. Fedorova¹, S. I. Koteleva¹, T. A. Skirda¹, M. S. Blyakher¹, S. V. Bunin²

¹Research Institute for Epidemiology and Microbiology named after G.N. Gabrichevsky, Moscow, Russia

²Infectious Clinical Hospital No 1, Moscow, Russia

The article presents the analysis of clinical and immunological features of the combined course of pertussis and respiratory chlamydia in children. The study of the prodromal period and spasmodic cough symptoms showed that concomitant chlamydial infection did not significantly affect the severity of pertussis: 63.2% of patients had mild degree and 36.8% — moderate severity of the disease. However, in this case, the disease was delayed. Bronchitis and in some cases obstructive bronchitis was observed mainly in children under 1 year.

The study of the lymphocytes subpopulation found that the content of NK cells decreased only in 10.5% of children, T helpers — in 21.1%, the ratio of CD4+ /CD8+ — in 26.3%. The function of cytokine network was characterized by more active production of such proinflammatory cytokines as IFN γ and TNF α than their production during pertussis mono-infection. The levels of production of IL-8 and IL-6 were similar in all the studied groups. The production of IL-4 by lymphocytes in children with whooping cough in combination with chlamydial infection was weaker than in patients with pertussis mono-infection or in healthy children. These features are considered as immunological predictors of long convalescence in patients with association of pertussis and respiratory chlamydia.

Keywords: pertussis, respiratory chlamydia, cough, lymphocytes subpopulations, cytokines