

Неврологические проявления иксодового клещевого боррелиоза, ассоциированного с хроническим описторхозом, в Томской области

Першина С.А., Жукова Н.Г., Лукашова Л.В., Удинцева И.Н.

Neurological manifestations of ixodic tick-borne borreliosis associated with chronic opisthorchiasis in the Tomsk Region

Pershina S.A., Zhukova N.G., Lukashova L.V., Udintseva I.N.

Сибирский государственный медицинский университет, г. Томск

© Першина С.А., Жукова Н.Г., Лукашова Л.В., Удинцева И.Н.

Проведен сравнительный анализ неврологических проявлений у 60 пациентов с острым иксодовым клещевым боррелиозом (ИКБ) и 60 больных с острым ИКБ на фоне хронического описторхоза. Установлено, что при ИКБ острой стадии в патологический процесс вовлекаются практически все отделы нервной системы. Так, поражение центральных отделов нервной системы выявлено у 86,7% больных с моноинфекцией и у 96,7% — с ИКБ на фоне хронического описторхоза, вегетативного отдела — у 75,0 и 83,3% и периферические расстройства — у 18,3 и 48,3% соответственно. В структуре неврологической патологии острой стадии ИКБ на фоне хронического описторхоза констатировали преобладание комбинированного поражения различных отделов нервной системы (93,3%), более значимую частоту регистрации (96,7%) и большую выраженность головных болей (по визуальной аналоговой шкале более 4 баллов), головокружения (76,7%), когнитивных расстройств (35,0%), проявлений синдрома вегетативной дисфункции (95,0%) и периферических нейропатий (48,3%).

Ключевые слова: иксодовый клещевой боррелиоз, хронический описторхоз.

A comparative analysis of neurological manifestations in patients with acute ixodic tick-borne borreliosis (ITB) and patients with ITB associated with chronic opisthorchiasis has been carried out. It has been found that at ITB in the acute phase, nearly all parts of the nervous system are involved in the pathological process. Diseases of central parts of the nervous system were found in 86.7% patients with the mono-infection and in 96.7% patients with ITB associated with chronic opisthorchiasis, diseases of the vegetative part were found in 75.0 and 83.3% patients, and peripheral failures were found in 18.3 and 48.3% patients, respectively. In the structure of neurological pathology of the acute stage of ITB with chronic opisthorchiasis, the prevalence of the combined disease of different parts of the nervous system (93.3%), the more frequent occurrence (96.7%) and higher intensity of headaches (more than 4 points by the visual analog scale), vertigo (76.7%), cognitive failures (35.0%), signs of the vegetative disfunction syndrome (95.0%), and peripheral neuropathy (48.3%) were diagnosed.

Key words:

УДК 616.98:579.834.114:616.995.122.21-002.2]-06:616.8(571.16)

Введение

Иксодовые клещевые боррелиозы (ИКБ) относятся к наиболее распространенным в мире природно-очаговым заболеваниям, а Западная Сибирь является активнейшим природным очагом ИКБ в Российской Федерации (Л.П.Ананьева и соавт., 2000; [13—15]). По официальным данным Центра гигиены и эпидемиологии в Томской области, показатель заболеваемости ИКБ в 2008 г. составил 47,2 случая на 100 тыс. населения, а средний показатель в течение последних 10 лет превышает федеративный в 10—14 раз [11].

ИКБ характеризуются полиморфизмом клинической симптоматики с поражением кожи, опорно-двигательного аппарата, нервной, сердечно-сосудистой и других систем, а также тенденцией к хроническому течению (Субботин А.В., Серговская В.Д., 2001; Оберт А.С. и соавт., 2001; Parveen N. и соавт., 1999).

Неврологическая патология присутствует в различные периоды у больных ИКБ и определяет степень тяжести и исходы инфекционного процесса, причем частота регистрации неврологических проявлений, по данным различных исследователей, варьирует от 0,6 до 92,0% в зависимости от географической зоны [3].

Полагают, что в генезе нейроборрелиоза имеет значение непосредственное воздействие возбудителя на нервную ткань, а также его триггерный эффект в отношении аутоиммунного демиелинизирующего процесса в центральном и периферическом отделах нервной системы [3, 10].

Для региона Западной Сибири, и в частности Томской области, характерен высокий удельный вес фоновой паразитарной патологии — описторхоза [8]. К настоящему времени накоплен достаточно большой материал, свидетельствующий о том, что описторхозная инвазия сопровождается поражением центральных и вегетативных отделов нервной системы преимущественно функционального характера [9, 12]. Совпадение нозоареалов описторхоза и ИКБ создает предпосылки для распространения описторхозно-боррелиозных микст-заболеваний. Известно, что описторхоз, сопровождаясь иммунопатологическими реакциями, модифицирует клинический профиль различных инфекционных болезней у инвазированных [5, 6].

На современном этапе активно проводятся исследования патогенетических и клинических аспектов различных микст-инфекций, в том числе и ИКБ с фоновым хроническим описторхозом (ХО) [4]. Однако особенности поражения нервной системы при ассоциации ИКБ в острую стадию и описторхоза изучены недостаточно. В связи с вышеизложенным представляется целесообразным проведение комплексного изучения неврологических проявлений острого ИКБ, ассоциированного с ХО.

Цель исследования — изучить клинические особенности и структуру неврологических нарушений при остром иксодовом клещевом боррелиозе, ассоциированном с хроническим описторхозом.

Материал и методы

Обследовано 120 больных острым ИКБ в эпидемиологические сезоны 2001—2008 гг., обратившихся после присасывания клеща и в дальнейшем госпитализированных в лечебные учреждения г. Томска (клиники инфекционных болезней Сибирского государственного медицинского университета и МСЧ «Строитель»). Для изучения неврологических особенностей острого ИКБ на фоне ХО проведен сравнительный анализ клинического профиля 60 пациентов с острым ИКБ (I группа) и 60 больных с микст-инфекцией (II группа). Группы были сопоставимы по возрасту и

полу. Распределение больных по клиническим формам и степени тяжести ИКБ представлено в табл. 1.

Таблица 1

Распределение больных I и II групп по клиническим формам и степени тяжести ИКБ, абс. (%)

Клинические формы ИКБ	I группа	II группа
Эритемная форма	34 (56,7)	23 (38,3)*
легкой степени тяжести	30 (88,2)	15 (65,2)*
средней степени тяжести	4 (11,8)	8 (34,7)*
Безэритемная форма	26 (43,3)	37 (61,7)*
легкой степени тяжести	24 (92,3)	25 (67,6)*
средней степени тяжести	2 (7,7)	12 (32,4)*

* Достоверность различия показателей у больных I и II групп ($p < 0,05$).

Из табл. 1 видно, что ИКБ на фоне хронического описторхоза характеризуется достоверно меньшей частотой возникновения эритемных форм, кроме того, чаще фиксируется средняя степень тяжести течения ИКБ.

Диагноз ИКБ основывался на эпидемиологических данных (присасывание клеща, обнаружение ползающих клещей, пребывание в лесу) с учетом клинических признаков. Специфическим симптомом инфекции является первичная кольцевидная эритема. Диагноз считали подтвержденным при наличии в начале заболевания кольцевидной эритемы диаметром 5 см и более, зафиксированной, четко описанной больным и (или) обнаруженной при обращении за медицинской помощью и указанной в медицинской документации, или эритемы меньших размеров (1—3 см) в присутствии клинико-эпидемиологических и серологических признаков (обнаружение в сыворотке крови больного диагностического титра специфических ранних антител к боррелиям или нарастание титра этих антител четырехкратно в процессе наблюдения), или при отсутствии указаний на эритему, но при фиксации у больных аналогичной динамики значений диагностических титров антител к боррелиям в крови, в цереброспинальной жидкости при положительном результате полимеразной цепной реакции (ПЦР) крови с учетом эпидемиологического анамнеза.

Для исключения сочетания ИКБ с клещевым энцефалитом (КЭ) проводили исследование крови на содержание ранних (иммуноглобулины (Ig) M) и (или) поздних (IgG) специфических антител к вирусу КЭ с помощью иммуноферментного анализа (ИФА) тест-системы ЗАО «Вектор-Бест» (пос. Кольцово, Новосибирская обл.) и антигена вируса КЭ в реакции

непрямой гемагглютинации (РНГА) и (или) ИФА с использованием коммерческих тест-систем Томского НИИ вакцин и сывороток.

Критерии включения пациентов в исследование: возраст от 20 до 60 лет, верифицированный диагноз ИКБ, микст-инфекции (ИКБ в сочетании с ХО) и хронического описторхоза, отсутствие сопутствующего КЭ, наличие подписанного информированного согласия.

Критерии исключения: серонегативные безэритемные формы клещевого боррелиоза; наличие специфических ранних антител к вирусу КЭ и поздних антител без указания на плановую вакцинацию против КЭ; наличие сопутствующей патологии, которая могла повлиять на лабораторные показатели и клиническую картину: аутоиммунные заболевания, воспалительные заболевания мочеполовой сферы, выраженные сосудистые изменения любой этиологии (гипертоническая болезнь, атеросклероз).

На каждого больного заполняли индивидуальную карту наблюдения с последующей статистической обработкой. В карту вносили сведения о возрасте и месте проживания, об эпидемическом анамнезе заболевания, жалобы, клинические симптомы, результаты исследования неврологического и соматического статуса, лабораторных и функциональных исследований при первичном обращении, после стационарного лечения и далее в течение года диспансерного наблюдения с контрольными точками в 3, 6 и 12 мес.

Методы серологической диагностики ИКБ были основаны на выявлении специфических антител против боррелий: непрямой реакции иммунофлюоресценции (нРИФ) (диагностическими считали титры антител с поливалентной сывороткой 1 : 40 и выше); метод ИФА для определения иммуноглобулинов ранних (IgM) и (или) поздних (IgG) по общепринятой методике (диагностическими считали титры антител с поливалентной сывороткой 1 : 100 и выше). Диагноз был подтвержденным, если имелось минимум четырехкратное нарастание титра какого-либо вида антител в парных сыворотках (второй забор крови осуществляли с интервалом 10—15 сут и более после первого). При обнаружении методом ИФА титра ранних антител (IgM) к боррелиям любой концентрации диагноз считали достоверным.

Исследования проводили в бактериологической и вирусологической лабораториях Центра Госсанэпид-

надзора по Томской области, лаборатории медицинского диагностического центра НПО «Вирион» и лаборатории Медицинского научно-практического центра.

Статистическую обработку материала осуществляли с использованием стандартного пакета программ Statistica 5.0.

Результаты и обсуждение

Неврологические нарушения у больных с острым ИКБ выявляли уже с первых дней болезни. В структуре неврологической патологии в сравниваемых группах отмечено вовлечение всех отделов нервной системы, однако чаще регистрировали поражение центральных отделов в I группе (табл. 2).

Таблица 2

Структура неврологической патологии у больных ИКБ (% , абс.)

Неврологическая патология	I группа	II группа
Изолированное поражение	20 (35,0)	4 (6,7)
ЦНС	13 (21,7)	2 (3,3)*
ВНС	6 (10,0)	0
ПНС	1 (1,7)	2 (3,3)
Комбинированное поражение	39 (65,0)	56 (93,3)*
ЦНС и ВНС	29 (48,3)	31 (51,7)
ЦНС и ПНС	0	9 (15,0)*
ЦНС, ПНС и ВНС	10 (19,2)	17 (28,3)

Примечание. ЦНС — центральная нервная система; ПНС — периферическая нервная система; ВНС — вегетативная нервная система; * — достоверность различия показателей у больных I и II групп ($p < 0,05$).

Так, в процессе работы выявили вовлечение в патологический процесс центральных отделов нервной системы у 86,7% больных I группы и у 96,7% — II группы, заинтересованность вегетативного отдела обнаружили у 75,0 и 83,3% больных соответственно. Периферические расстройства были отмечены у 18,3% больных с моноинфекцией ИКБ и у 48,3% пациентов с ИКБ на фоне хронического описторхоза. Обращал на себя внимание статистически достоверно больший удельный вес признаков поражения периферического отдела нервной системы и комбинированной патологии у больных с микст-инфекцией.

В структуре поражения нервной системы регистрировали общемозговой синдром, рефлекторные и вестибулоатактические расстройства, периферические и краниальные нейропатии, а также вегетативную дисфункцию. Спектр и описательные характеристики проявлений нейроборрелиоза в сравниваемых группах

были идентичными, но частота регистрации по ряду показателей имела достоверную разницу (табл. 3).

Таблица 3

Распределение неврологических проявлений у больных I и II групп, абс. (%)

Симптом	I группа	II группа
Головная боль	52 (86,7)	58 (96,7)
Головокружение	35 (58,3)	46 (76,7)*
Тошнота	25 (41,7)	30 (50,0)
Боли в глазах яблоках	7 (11,7)	11 (18,3)
Светобоязнь	2 (3,3)	3 (5,0)
Расстройства сна	30 (50,0)	42 (70,0)*
Эмоциональная лабильность	16 (26,7)	33 (55,0)*
Нарушение концентрации внимания	6 (10,0)	17 (28,3)*
Ухудшение памяти	9 (15,0)	21 (35,0)*
Снижение слуха	2 (3,3)	8 (13,3)*
Рефлекторные расстройства	11 (18,3)	14 (23,3)
сухожильная гиперрефлексия	7 (11,7)	8 (13,3)
сухожильная гипорефлексия	2 (3,3)	4 (6,7)
сухожильная анизорефлексия	11 (18,3)	13 (21,7)
снижение (отсутствие) брюшных рефлексов	4 (6,7)	3 (5,0)
патологические знаки	5 (8,3)	5 (8,3)
Атаксия:		
статическая	14 (23,3)	24 (40,0)*
динамическая	2 (3,3)	7 (11,7)
Нистагм	6 (10,0)	7 (11,7)
Гипотония мышц	2 (3,3)	6 (10,0)
Дермографизм:		
красный	9 (15,0)	8 (13,3)
белый	2 (3,3)	4 (6,7)*
Общий гипергидроз	25 (41,7)	12 (20,0)*
Дистальный гипергидроз	8 (13,3)	7 (11,7)
Гиперсаливация	1 (1,7)	2 (3,3)
Озноб	9 (15,0)	4 (6,7)*
Гиперемия кожи	14 (23,3)	6 (10,0)*
Изменения частоты сердечных сокращений:		
тахикардия	0	4 (6,7)*
брадикардия	13 (21,7)	11 (18,3)
Колебания артериального давления	38 (63,3)	44 (73,3)
Корешковый синдром	9 (15,0)	15 (25,0)
Парестезии	11 (18,3)	29 (48,3)*
Объективная гипестезия	6 (10,0)	16 (26,7)*
Краниальные нейропатии:		
VII пара черепных нервов	2 (3,3)	2 (3,3)
V пара черепных нервов	2 (3,3)	1 (1,7)

* Достоверность различия показателей у больных I и II групп ($p < 0,05$).

Так, у большинства представителей обеих групп (у 86,7% — с острым ИКБ и 96,7% — с микст-инфекцией) имели место признаки энцефалопатии, проявляющейся цефалгическим синдромом, когнитивными расстройствами в виде снижения концентрации внимания и ухудшения памяти, а также объективной рассеянной неврологической симптоматикой с

рефлекторными расстройствами и вестибулоатактическими нарушениями на фоне вегетативной дисфункции различной степени выраженности.

Превалирующим субъективным симптомом у наблюдаемых больных были постоянные ноющие головные боли (ГБ) различной локализации и интенсивности (табл. 4).

Таблица 4

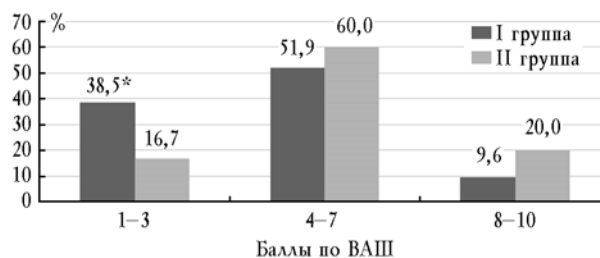
Распределение больных в зависимости от локализации головной боли у больных I и II групп (% абс.)

Локализация	I группа	II группа
Затылочная область	23 (44,2)	12 (20,6)*
Лобная область	12 (23,1)	25 (43,1)*
Теменная область	10 (19,2)	90 (15,5)
Диффузная	7 (13,5)	12 (20,6)

* Достоверность различия показателей у больных I и II групп ($p < 0,05$).

У пациентов с микст-инфекцией чаще регистрировали ГБ в лобной области и реже — в затылочной (при $p < 0,05$). У больных с фоновым хроническим описторхозом несколько чаще выявляли диффузные ГБ, что, однако, не имело достоверной статистической разницы.

Также проводилась оценка интенсивности ГБ у больных с ИКБ (рисунок). По выраженности наиболее сильные ГБ (более 4 баллов по визуально-аналоговой шкале (ВАШ)) отмечали чаще больные ИКБ на фоне ХО (80,0% случаев во II группе против 61,8 и 9,6% случаев в I группе соответственно). У пациентов с клещевой моноинфекцией регистрировали достоверно чаще ГБ слабой интенсивности (38,5% случаев против 16,7% во II группе; $p < 0,05$).



Интенсивность головной боли у больных I и II групп по шкале ВАШ: * — достоверность различия показателей у больных I и II групп ($p < 0,05$)

Головокружение, которое носило несистемный характер, наблюдали достоверно чаще у лиц с фоновым описторхозом (76,7% больных ИКБ с фоновым

описторхозом против 58,3% с моноинфекцией ИКБ; $p < 0,05$).

Частота регистрации мнестических расстройств на основании жалоб обследуемых лиц на снижение концентрации и удержания внимания, затруднения произвольного запоминания и воспроизведения, характеризующегося невозможностью вспомнить при необходимости имена и даты, была достоверно значимее у пациентов II группы, что подтверждалось данными нейропсихологического тестирования с помощью краткой шкалы оценки психического статуса MMSE. Признаки когнитивных расстройств обнаружены у 26,7% пациентов в группе с моноинфекцией и 35,0% — в группе с микст-инфекцией. Результаты тестирования больных в остром периоде ИКБ составили ($27,0 \pm 1,5$) балла у пациентов с моноинфекцией ИКБ и ($26,9 \pm 1,6$) — с ИКБ на фоне хронического описторхоза, которые расценены как легкие когнитивные нарушения (преддементные).

В группе больных с фоновым описторхозом чаще имели место жалобы на расстройства сна, преимущественно по типу позднего засыпания и раннего пробуждения, короткого беспокойного сна со сновидениями, а также на неустойчивость настроения.

При неврологическом обследовании больных определены рефлекторные расстройства и вестибулоатактические нарушения. Рефлекторные расстройства выявлялись с одинаковой частотой в сравниваемых группах и характеризовались изменениями сухожильных рефлексов преимущественно в виде анизорефлексии, реже гипер- и гипорефлексии, а также в единичных случаях снижением или отсутствием брюшных рефлексов и наличием непостоянных патологических (кистевых, стопных, оральных) знаков. Необходимо отметить, что нарушения рефлекторной сферы в большинстве случаев были комбинированными.

У 23,3% больных I группы и у 40,0% — II группы регистрировали неустойчивость в позе Ромберга ($p < 0,05$), несколько реже — мышечную гипотонию, а также горизонтальный нистагмод.

При клиническом анализе структуры вегетативных нарушений констатировали более значимую достоверность частоты регистрации общего гипергидроза, гиперемии кожных покровов преимущественно верхней половины туловища и озноба у лиц I группы, тогда как у больных II группы чаще фиксировали белый дермографизм.

Колебания артериального давления и изменения частоты сердечных сокращений регистрировали с одинаковой частотой в обеих группах; при этом выявили тахикардию до 110 ударов в минуту только у пациентов с фоновой описторхозной инвазией (6,7%).

Поражение периферического отдела нервной системы было представлено чувствительными, двигательными и смешанными нейропатиями. Чувствительные расстройства характеризовались наличием корешковых болей и парестезий преимущественно в дистальных отделах верхних конечностей, а также объективной гипестезией. Удельный вес парестезий и объективной гипестезии был большим в группе пациентов с микст-инфекцией. Необходимо отметить, что при неврологическом осмотре этих пациентов были обнаружены положительные симптомы натяжения, болезненность по ходу нервных стволов и незначительное ослабление рефлексов с соответствующих мышц при наличии субъективных парестезий. В структуре краниальных нейропатий имело место одностороннее поражение лицевого нерва по периферическому типу в виде пареза мимических мышц и тройничного нерва в виде невралгии; частота краниальных нейропатий в сравниваемых группах не отличалась и встречалась в единичных случаях.

Таким образом, результаты сравнительного анализа клинических проявлений острого ИКБ и микст-инфекции позволили заключить, что клиническое течение острой боррелиозной инфекции характеризовалось наличием общеинфекционного синдрома с инфекционно-воспалительными изменениями кожи, слизистых оболочек и лимфоузлов, а также формированием органной патологии со стороны опорно-двигательного аппарата, нервной и сердечно-сосудистой системы.

В структуре неврологической патологии в острой стадии ИКБ на фоне хронического описторхоза констатировали преобладание комбинированного поражения различных отделов нервной системы (93,3%), более значимую частоту регистрации и большую выраженность головных болей, головокружения, когнитивных расстройств, проявлений синдрома вегетативной дисфункции с клиническими признаками симпатикотонии в виде тахикардии, белого дермографизма, эмоциональной лабильности и инсомнии, а также периферических нейропатий.

Заключение

Клинический профиль острого иксодового клещевого боррелиоза с фоновой хронической описторхозной инвазией характеризуется преобладанием безэритемных форм и средней степенью тяжести, превалированием субфебрильного типа лихорадочной реакции, модификацией эритемы в области присасывания клеща и более частым формированием проявлений синдрома ранней органной патологии, а также поздним развитием специфического гуморального иммунного ответа. В структуре поражения нервной системы при остром иксодовом клещевом боррелиозе с фоновым гельминтозом доминируют проявления вегетативной дисфункции, выражающиеся межсистемной и внутрисистемной формами дезинтеграции, со смещением баланса в сторону симпатических реакций.

Литература

1. Зенков Л.Р., Ронкин М.А. Функциональная диагностика нервных болезней: руководство для врачей: 3-е изд., перераб. и доп. М.: МЕДпресс-информ, 2004. 488 с.
2. Лепёхин А.В., Мефодьев В.В., Филатов В.Г. и др. Эпидемиология, клиника и профилактика описторхоза. Томск, 1991. 230 с.
3. Лобзин Ю.В., Усков А.Н., Козлов С.С. Лайм-боррелиоз (иксодовые клещевые боррелиозы). СПб.: Фолиант, 2000. 157 с.
4. Лукашова Л.В., Киюцина Т.А., Лепехин А.В. и др. Клиническая характеристика хронического иксодового клещевого боррелиоза на фоне описторхозной инвазии // Сиб. журн. гастроэнтерологии и гепатологии. 2004. № 18. С. 172—173.

5. Рачковский М.И. Влияние описторхоза на течение хронических вирусных гепатитов в репликативной фазе инфекции: дис. ... канд. мед. наук. Томск, 2001. 120 с.
6. Рогозенко Г.Ф., Чуйкова К.И., Ковалёва Т.А. Влияние хронического описторхоза на клинико-лабораторные проявления бруцеллеза // Актуальные проблемы инфектологии и паразитологии: материалы 1-й Международ. юбил. конф., посвящен. 110-летию со дня открытия проф. К.Н. Виноградовым сибирской двуустки у человека. Томск, 2—5 апреля 2001 г. Томск, 2001. С. 61.
7. Степанова К.Б. Клещевые боррелиозы: материалы науч.-практ. конф. Ижевск, 2002. С. 266—268.
8. Степанова Т.Ф. Описторхоз: новые взгляды на инвазионную болезнь, основы клинической реабилитации, методологию крупномасштабных оздоровительных работ. Тюмень, 2002. 196 с.
9. Тюкалова Л.И., Посохов И.Н., Белобородова Э.И., Алексеева А.С. Роль описторхоза в развитии вторичной нейрорциркуляторной дистонии и метаболических изменений миокарда // Терапевт. арх. 2001. № 11. С. 81—83.
10. Цинзерлинг В.А., Чухловина М.Л. Инфекционные поражения нервной системы. СПб., 2005. 447 с.
11. Шихин А.В., Соловьёва С.А., Полторацкая Т.Н. и др. Профилактика клещевого энцефалита и иксодовых клещевых боррелиозов на территории г. Томска // Современная ситуация и перспективы борьбы с клещевыми инфекциями в XXI веке: тез. докл. Всерос. науч.-практ. конф., Томск, 14—15 февраля 2008 г. Томск: Изд-во «Печатная мануфактура», 2008. С. 90—92.
12. Яблоков Д.Д. Описторхоз человека. Томск: Изд-во Том. ун-та, 1979.
13. Moss W.J., Dumler J.S. Simultaneous infection with *Borrelia burgdorferi* and human granulocytic ehrlichiosis // *Pediatr. Infect. Dis. J.* 2003. V. 22. P. 91—92.
14. Nadelman R.B., Wormser G.P. Lyme borreliosis // *Lancet.* 1998. V. 352. P. 557—565.
15. Zajkowska J.M., Hermanowska-Szpakowicz T., Kondrusik M., Pancewicz S.A. Neurologic syndromes in Lyme // *Pol. Merkurusz. Lek.* 2001. V. 9. P. 584—588.

Поступила в редакцию 06.04.2010 г.

Утверждена к печати 13.05.2010 г.

Сведения об авторах

С.А. Першина — врач-невролог МЛПУ «Лоскутовская ЦРБ», аспирант кафедры нервных болезней и нейрохирургии СибГМУ (г. Томск).

Н.Г. Жукова — д-р мед. наук, профессор кафедры неврологии и нейрохирургии СибГМУ (г. Томск).

Л.В. Лукашова — д-р мед. наук, профессор кафедры инфекционных болезней и эпидемиологии СибГМУ (г. Томск).

И.Н. Удинцева — врач-невролог МЛПУ «МСЧ „Строитель“», аспирант кафедры неврологии и нейрохирургии СибГМУ (г. Томск).

Для корреспонденции

Першина Светлана Анатольевна, тел. 8-913-827-7253, e-mail: Svet36@Sibmail.com