

Т-клеточные лимфомы кожи: современные данные патогенеза, клиники и терапии

О.М. Демина¹, О.Е. Акилов², А.Г. Румянцев¹

¹ФГБУ «Национальный медицинский исследовательский центр детской гематологии, онкологии и иммунологии имени Дмитрия Рогачева» Минздрава России; Россия, 117997 Москва, ул. Саморы Машела, 1;

²Клиника кожных лимфом, Университет Питтсбурга; США, 15213 Питтсбург, Пятая авеню, 3601

Контакты: Ольга Михайловна Демина demina.om@mail.ru

Т-клеточные лимфомы кожи (ТКЛК) представляют собой гетерогенную группу экстранодальных неходжкинских лимфом, которые характеризуются инфильтрацией кожи злокачественными моноклональными Т-лимфоцитами. Чаще болеют взрослые в возрасте от 55 до 60 лет, годовая заболеваемость составляет около 0,5 на 100 тыс. человек. Грибовидный микоз, синдром Сезари и CD30⁺ лимфопролиферативные заболевания являются основными подтипами ТКЛК. На сегодняшний день ТКЛК имеют сложную концепцию этиопатогенеза, диагностики, терапии и прогноза. В статье представлены обобщенные данные по этой проблеме.

Ключевые слова: Т-клеточные лимфомы кожи, экспрессия генов, противоопухолевое лечение

Для цитирования: Демина О.М., Акилов О.Е., Румянцев А.Г. Т-клеточные лимфомы кожи: современные данные патогенеза, клиники и терапии. Онкогематология 2018;13(3):25–38

DOI: 10.17650/1818-8346-2018-13-3-25-38

Cutaneous T-cell lymphomas: modern data of pathogenesis, clinics and therapy

O.M. Demina¹, O.E. Akilov², A.G. Rumyantsev¹

¹Dmitry Rogachev National Medical Research Center of Pediatric Hematology, Oncology and Immunology, Ministry of Health of Russia; 1 Samory Mashela St., Moscow 117997, Russia;

²University of Pittsburgh, Department of Dermatology, Cutaneous Lymphoma Clinics; 3601, Fifth Avenue, Pittsburgh 15213, PA, USA

Cutaneous T-cell lymphomas (CTCL) are a heterogeneous group of extranodal non-Hodgkin's lymphomas that are characterized by skin infiltration with malignant monoclonal T lymphocytes. More common in adults aged 55 to 60 years, the annual incidence is about 0.5 per 100 000 people. Mycosis fungoides, Sézary syndrome and CD30⁺ lymphoproliferative diseases are the main subtypes of CTCL. To date, CTCL have a complex concept of etiopathogenesis, diagnosis, therapy and prognosis. The article presented summary data on these issues.

Key words: cutaneous T-cell lymphomas, gene expression, anticancer treatment

For citation: Demina O.M., Akilov O.E., Rumyantsev A.G. Cutaneous T-cell lymphomas: modern data of pathogenesis, clinics and therapy. Onkogematologiya = Oncohematology 2018;13(3):25–38

Введение

В 1806 г. J. Alibert предложил название «грибовидный микоз» (ГМ) для обозначения специфической формы опухолей, тогда как термин «Т-клеточные лимфомы кожи» (ТКЛК) впервые использовал R.L. Edelson для ГМ и лейкоемического варианта ТКЛК, синдрома Сезари (СС), в 1974 г. [1–3]. В настоящее время ТКЛК, характеризующиеся пролиферацией злокачественных моноклональных Т-лимфоцитов, инфильтрирующих кожу, представляют гетерогенную группу периферических лимфом [3–7]. Заболеваемость ТКЛК составляет около 0,5 на 100 тыс. человек в год, при этом частота встречаемости у мужчин выше, чем у женщин, варьируя от 1,6:1 до 2,0:1 [3, 8, 9]. Средний возраст больных составляет 55–60 лет [3, 10].

В 1975 г. Североамериканская исследовательская группа по изучению грибовидного микоза впервые классифицировала ТКЛК на основании системы «опухоль – узел – метастаз» (tumor – node – metastasis, TNM) [3]. Международное общество по кожным лимфомам (International Society for Cutaneous Lymphomas, ISCL)/Европейская организация по изучению и лечению рака (European Organization for Research and Treatment of Cancer, EORTC, 2005) классифицирует их на основании клинических, иммунофенотипических, молекулярно-биологических и генетических симптомов [11]. В настоящее время используется классификация Международного общества по лимфомам кожи и Европейской организации по изучению и лечению рака для ГМ и СС (ISCL – EORTC staging system for MF/SS) (табл. 1).

Таблица 1. Стадирование грибвидного микоза/синдрома Сезари согласно рекомендациям ISCL–EORTC

Table 1. Staging of mycosis fungoides/Sézary Syndrome according to ISCL–EORTC recommendations

Кожа Skin	
T1	Ограниченные пятна, папулы, и/или бляшки, покрывающие <10 % кожного покрова Limited patches, papules, and/or plaques covering <10 % of the skin surface
T1a	Только пятна Patch only
T1b	Бляшки ± пятна Plaque ± patch
T2	Пятна, папулы и/или бляшки, покрывающие >10 % кожного покрова Patches, papules, or plaques covering >10 % of the skin surface
T2a	Только пятна Patch only
T2b	Бляшки ± пятна Plaque ± patch
T3	Один или более узлов (≥1 см в диаметре) One or more tumours (≥1 cm diameter)
T4	Сливающаяся эритема, покрывающая ≥80 % поверхности тела Confluence of erythema covering ≥80 % body surface area
Лимфатические узлы Lymph nodes	
N0	Нет увеличения периферических лимфатических узлов, их биопсия не требуется No clinically abnormal peripheral lymph nodes; biopsy not required
N1	Периферические лимфатические узлы увеличены; гистопатология Dutch grade 1 или NCI LN ₀₋₂ Clinically abnormal peripheral lymph nodes; histopathology Dutch grade 1 or NCI LN ₀₋₂
N1a	Клон-негативны Clone negative
N1b	Клон-позитивны Clone positive
N2	Периферические лимфатические узлы увеличены; гистопатология Dutch grade 2 или NCI LN ₃ Clinically abnormal peripheral lymph nodes; histopathology Dutch grade 2 or NCI LN ₃
N2a	Клон-негативны Clone negative
N2b	Клон-позитивны Clone positive
N3	Периферические лимфатические узлы увеличены; гистопатология Dutch grade 3–4 или NCI LN ₄ , клон-позитивны или негативны Clinically abnormal peripheral lymph nodes; histopathology Dutch grades 3–4 or NCI LN ₄ ; clone positive or negative
Nx	Периферические лимфатические узлы увеличены, нет гистологического подтверждения Clinically abnormal peripheral lymph nodes; no histologic confirmation
Внутренние органы Visceral	
M0	Нет вовлечения внутренних органов No visceral organ involvement
M1	Вовлечение внутренних органов (с уточнением органа и морфологическим подтверждением) Visceral involvement (must have pathology confirmation and organ involved should be specified)
Кровь Blood	
B0	Отсутствие значительного вовлечения крови: атипичные (Сезари) клетки составляют ≤5 % лимфоцитов периферической крови Absence of significant blood involvement: ≤5 % of peripheral blood lymphocytes are atypical (Sézary) cells
B0a	Клон-негативны Clone negative
B0b	Клон-позитивны Clone positive

B1 B1a B1b	Умеренное вовлечение крови: атипичные (Сезари) клетки составляют >5 % лимфоцитов периферической крови Low blood tumour burden: >5 % of peripheral blood lymphocytes are atypical (Sézary) cells Клон-негативны Clone negative Клон-позитивны Clone positive
B2	Значительное вовлечение крови: ≥ 1000 /мкл клеток Сезари с позитивным клоном High blood tumour burden: $\geq 1000/\mu\text{L}$ Sézary cells with positive clone

Стадия Stage	T	N	M	B
Ранние Early				
IA	1	0	0	0,1
IB	2	0	0	0,1
IIA	1,2	1,2	0	0,1
Поздние Advanced				
IIIB	3	0–2	0	0,1
III	4	0–2	0	0,1
IIIA	4	0–2	0	0
IIIB	4	0–2	0	1
IVA1	1–4	0–2	0	2
IVA2	1–4	3	0	0–2
IVB	1–4	0–3	1	0–2

Грибовидный микоз, СС и $\text{CD}30^+$ лимфопролиферативные заболевания ($\text{CD}30^+$ ЛПЗ) – наиболее распространенные подтипы ТКЛК [12–16].

Частота встречаемости ГМ составляет от 44 до 62 % случаев всех ТКЛК [12]. Грибовидный микоз проявляется истинными полиморфными высыпаниями от пятна, инфильтрированных бляшек, узлов (опухолей) до общего поражения кожи (эритродермия) [10, 17–19], локализующихся на участках кожи, защищенных от прямых солнечных лучей («зона купальника»). Несмотря на то что в целом ранний ГМ имеет благоприятные прогноз и течение, у 15 % пациентов с ограниченными пятнами и бляшками заболевание прогрессирует в поздние формы. В 5 % случаев ГМ манифестирует узлами, при которых злокачественные Т-лимфоциты формируют интрадермальные и подкожные опухоли, часто проявляющиеся изъязвлениями (рис. 1) [20]. Синдром Сезари (СС) определяется как агрессивный лейкоемический вариант ТКЛК [7, 19, 21, 22], клинически характеризующийся лейкоемией (>1000 клеток Сезари на 1 мм^3), эритродермией (>80 % поражения кожи) и генерализованной лимфаденопатией [8, 23].

К $\text{CD}30^+$ лимфопролиферативным заболеваниям относятся лимфоматоидный папулез (ЛиП), первичная анапластическая $\text{CD}30^+$ крупноклеточная лимфома кожи (АКЛК) и переходный тип $\text{CD}30^+$ ЛПЗ [12].

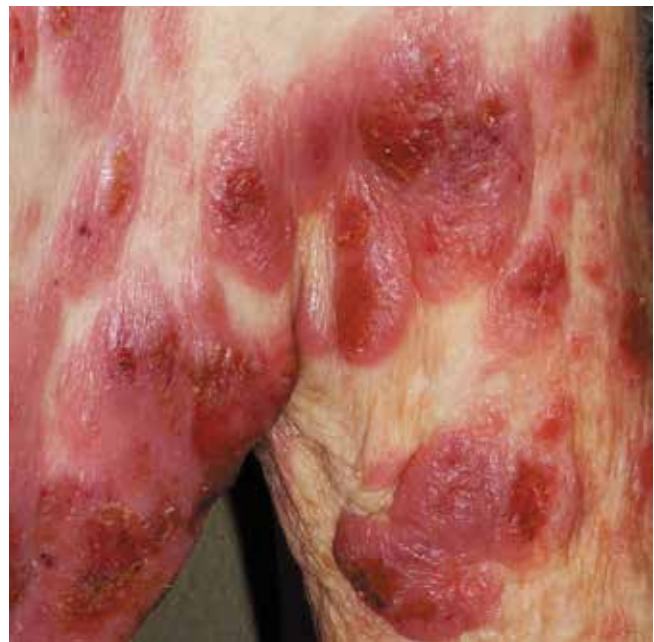

Рис. 1. Диссеминированные изъязвленные опухоли у пациента с грибовидным микозом

Fig. 1. Disseminated ulcerated tumor in a patient with mycosis fungoides

На ранних стадиях ТКЛК часто ошибочно диагностируется как различные доброкачественные дерматозы [23–28], поэтому важно проводить детальную

дифференциальную диагностику со следующими заболеваниями [3, 21, 23–25, 27, 29–31]:

- дерматиты и экзема;
- токсикодермия и кожные токсические реакции на лекарственные препараты;
- параспориоз;
- псориаз;
- склероатрофический лишай;
- панникулит;
- острый лихеноидный вариолиформный параспориоз;
- хронический лихеноидный лишай;
- пигментные геморрагические дерматозы (гемосидерозы);
- витилиго.

Поскольку гистологические признаки минимальны в начальной стадии ГМ, дифференциальная диагностика с воспалительными дерматозами существенно затруднена [32, 33]. Классические гистологические признаки ГМ включают: эпидермотропизм или фолликулотропизм, формирование микроабсцессов Потрие, наличие небольших и среднего размера лимфоцитов с гиперхромными и церебреформными ядрами у базальной мембраны, фиброз сосочкового слоя дермы (рис. 2) [27, 34, 35].

Этиология и патогенез

Несмотря на углубленные исследования этиологии и патогенеза ТКЛК в последние десятилетия, точный механизм инициирования и прогрессирования этой патологии остается неизвестным [36–41].

Имеются сведения о дисрегуляции некоторых генов и их сигнальных путей при ТКЛК, но точно их роль в патогенезе заболевания не известна [4, 5, 17, 23, 42–55]. Нарушение экспрессии или функции негативных регуляторов, включая SOCS3 и протеинтирозинфосфатазы, такие как SHP1, вовлечено в дисрегуляцию пути Jak-3/STAT и интерлейкиннезависимой пролиферации злокачественных Т-клеток. Активность пути Jak-3/STAT препятствует развитию ТКЛК через стимуляцию синтеза IL-5, IL-10, IL-17A и IL-17F, регулирование факторов ангиогенеза и препятствует резистентности к терапии ингибитором гистоновой деацетилазы (histone deacetylase inhibitor, HDACI) [48, 51, 56, 57]. Дополнительно сообщается о вовлечении в патогенез СС сигнального пути NOTCH1 [23, 58]. NOTCH включает семейство трансмембранных рецепторов, которые регулируют транскрипцию генов, участвующих в эмбриональном развитии, гомеостазе тканей, дифференцировке клеток и их выживаемости [45].

Сообщается о потере гетерозиготности фосфатазы и гомолога тензина (phosphatase and tensin homolog, PTEN) при ГМ, однако значение этого остается неясным. Показано статистически значимое снижение доли клеток, сохраняющих PTEN, и снижение интенсивности окрашивания при ГМ стадии пятна в сравнении со стадией бляшки при отсутствии статистически достоверной разницы при стадиях опухоли

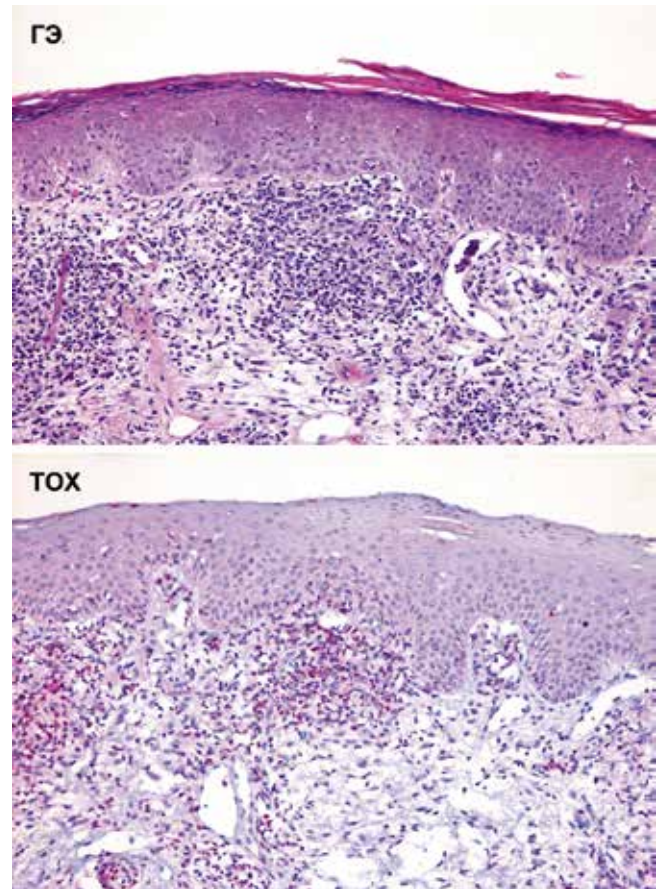


Рис. 2. Гистологическая характеристика Т-клеточной лимфомы кожи: а – окраска гематоксилином и эозином. Эпидермотропизм атипичных малых лимфоцитов с гиперхромными ядрами, инфильтрация у базальной мембраны и уплощение сосочкового слоя дермы; б – TOX-позитивные лимфоциты в эпидермисе и верхнем слое дермы
Fig. 2. Histological characteristics of cutaneous T-cell lymphoma: а – hematoxylin and eosin. Epidermotropism of atypical small lymphocytes with hyperchromatic nuclei, infiltration near basal membrane and papillary dermis flattening; б – TOX-positive lymphocytes in epidermis and upper layer of dermis

и бляшки соответственно [52]. Установлена избыточная экспрессия мРНК из подсемейства рецептора тирозинкиназы (receptor tyrosine kinase, RTK) только при одном варианте ТКЛК – СС [23, 58, 59].

Тимоцит-селекционно-ассоциированная высокоподвижная группа (thymocyte selection-associated high-mobility group box, TOX) является транскрипционным фактором, который играет роль в развитии CD4⁺ Т-клеток, включая последующее действие на экспрессию *RUNX 3*, хорошо известного гена – супрессора опухоли. Исследования показывают, что избыточная экспрессия *TOX* и его белкового продукта ассоциирована с выраженными инфильтративными поражениями кожи при ГМ, прогрессированием заболевания и неблагоприятным прогнозом. Кроме того, при СС сообщается о дисрегуляции этого гена в высыпаниях и мононуклеарных клетках периферической крови (ПК) [44].

У пациентов с ТКЛК выявлен отчетливый профиль экспрессии микроРНК (miRNA) [60]. Так,

в ряде исследований показано, что экспрессия *miR-21* препятствует резистентности к апоптозу, а *miR-155* определяет злокачественную пролиферацию, что в целом ассоциировано с неблагоприятным прогнозом и агрессивным течением заболевания. С другой стороны, установлено, что при СС угнетается экспрессия *miR-22*, являющейся супрессором опухоли. По-видимому, Янус-киназы-3 (Janus kinase-3, Jak-3)/трансдукторы сигналов и активаторы транскрипции (signal transducers and activators of transcription, *STAT*; *Jak-3/STAT*) отвечают за потерю экспрессии *miR-22* [51].

MiR-16 является еще одной некодирующей микроРНК, которая индуцирует клеточное старение и снижается при ТКЛК [47]. Исследования показали, что miRNAs ингибирует экспрессию многих онкогенов, таких как MYC-ассоциированный фактор X (MYC-associated factor X, MAX), MYC-связывающий белок (MYC-binding protein, MYCBP), ядерный рецептор-коактиватор-1 (nuclear receptor coactivator-1, NCOA-1) и циклинзависимая киназа-6 (cyclin-dependent kinase-6, CDK-6). [51]

Ряд авторов предполагает роль в патогенезе ТКЛК IL-2R γ c-сигнальных цитокинов, включая IL-2, -4, -7, -15 и -21 [51].

Кроме того, имеются данные о повышении активности рецепторов хемокина 6 (chemokine receptor 6, CCR6) и CCR7 [4, 22, 61], которые, как предполагается, отвечают за распространение злокачественных Т-клеток в регионарные лимфатические узлы (ЛУ), кровотока и внутренние органы.

Хемокин (C-X-C motif) лиганд 12 (chemokine (C-X-C motif) ligand 12 (CXCL12)) относится к подсемейству хемокинов, экспрессируется на эндотелиальных и стромальных клетках в разных органах. Большинство гемопоэтических клеток, таких как CD34⁺ клетки-предшественники и CD4⁺ Т-клетки, экспрессируют CXCR4 – рецептор данного хемокина. Показано, что CXCR4 играет роль в хемотаксисе, инвазии, ангиогенезе и пролиферации [62]. Известно, что в патогенезе ГМ играет роль ось CXCR4/CXCL12 [39, 63].

При ТКЛК злокачественные Т-клетки индуцируют активацию сигнального пути рецепторов Т-лимфоцитов (T-cell receptor, TCR). Это активирует TCR-зависимые Т-хелперы 2-го типа (Th), синтезирующие IL-4 и IL-13, а также резистентность к естественным механизмам блокировки неконтролируемой пролиферации, таким как поверхностный Fas-рецептор клеточной гибели (FAS) – медиатор апоптоза и трансформирующий фактор роста бета (TGF- β), опосредующий ростковую супрессию [64].

Регуляторные Т-клетки с фенотипом CD4⁺ CD25⁺ содержат от 5 до 10 % периферических Т-клеток и играют роль в иммунологии опухолей. Роль этих клеток при ТКЛК является спорной [50, 65].

Имеются данные, что CD26 способен прикрепляться и инактивировать CXCL12; следовательно,

отсутствие его экспрессии при ТКЛК приводит к усилению CXCL12-зависимого хемотаксиса [39, 66].

С другой стороны, при СС установлена достоверно избыточная экспрессия CD164 на CD4⁺ лимфоцитах. По-видимому, этот факт может быть диагностическим параметром СС и потенциальной мишенью для терапии [67, 68]. Мишенью могут быть также цинк-зависимые ферменты, участвующие в регуляции генов и модуляции многочисленных клеточных путей, включая пролиферацию, дифференцировку, апоптоз и миграцию. Сообщается о наличии при ТКЛК aberrаций в активности этих ферментов и их мутациях [3].

Выявлено, что при ГМ злокачественные клетки мигрируют в кожу с помощью лиганда E-селектина на эндотелиальных клетках, экспрессирующих маркер кожного хоуминга – лимфоцит-ассоциированный антиген кожи (cutaneous lymphocyte-associated antigen, CLA). Способность CLA опосредовать миграцию лейкоцитов в кожу зависит от специфических взаимодействий рецептора и лиганда хемокинов. Одно из этих взаимодействий происходит через хемокиновый рецептор CCR4. Имеются данные об избыточной экспрессии этого рецептора при ТКЛК с поражением ПК [3].

Сообщается, что в прогрессирование ГМ вовлекается гранулизин – цитотоксический, провоспалительный и антимикробный агент, который экспрессируется цитотоксическими Т-лимфоцитами и естественными киллерами в гранулах вместе с гранзимами и перфоринном [50]. Показана избыточная секреция гетеродимерного белка муцина-1 С-терминальной субъединицы клетками ТКЛК. Этот белок контролирует важные пути онкогенеза посредством регуляции пролиферации клеток, их самообновления, тканевой инвазии и апоптоза, а также оказывает протективное действие на индуцированную реактивным кислородом клеточную гибель. Было высказано предположение, что поддержание редокс-баланса при ТКЛК имеет решающее значение в защите злокачественных клеток от апоптоза [69].

Установлено, что стволовые клетки опухоли имеют много общего с нормальными стволовыми клетками, включая редкое деление, высокую способность к самообновлению, устойчивость к апоптозу, способность поддерживать недифференцированную стадию, преодоление клеточного старения и дифференцироваться во все типы клеток. Наличие редких митозов обуславливает их резистентность к химиотерапевтическим агентам. Кроме того, эти клетки ответственны за рецидив и метастазы опухолей. Установлено, что в очагах поражения ТКЛК экспрессируются гены эмбриональных стволовых клеток, такие как *Nanog homeobox (NANOG)*, *SRY (sex determining region Y)-box (SOX)-2* и *OCT4 (POU class 5 homeobox [POU5F]-1)* и их сигнальные элементы [5].

Имеется гипотеза о том, что в прогрессирование ТКЛК вовлекаются неоангиогенез и нелимфангиогенез. Злокачественные Т-лимфоциты продуцируют

ряд ангиогенных факторов, включая подоплатин (podoplanin, PDPN), рецептор 1 гиалуронана лимфатических сосудов (lymphatic vessel hyaluronan receptor-1, LYVE-1), фактор роста сосудистого эндотелия С (vascular endothelial growth factor-C, VEGF-C), рецептор 3 фактора роста сосудистого эндотелия (VEGF-R3) и лимфотоксин альфа (lymphotoxin alpha, LT α). Показано, что взаимодействие LT α , IL-6 и VEGF индуцирует ангиогенез путем стимулирования прорастания эндотелиальных клеток и формирования сосудистой трубки [4, 70–72].

В некоторых исследованиях сообщается об ассоциации хронического воспаления кожи с последующим развитием ТКЛК [29, 73]. Среди факторов риска ТКЛК указываются хроническое или профессиональное воздействие топическими химическими агентами, длительно протекающий псориаз и крапивница [37]. Хроническая активация Т-лимфоцитов может в итоге привести к формированию клона атипичных Т-лимфоцитов [29]. Например, при гранулематозном ГМ развивается гранулематозное воспаление, которое может предшествовать лимфоме и является результатом пролиферации лимфоцитов – опосредованной секрецией IL-6 макрофагами [45, 74].

Сообщается о роли соотношения микробной колонизации и развития инфекционного процесса при ГМ [29, 75, 76]. Так, было показано, что бактериальные изоляты, содержащие стафилококковый энтеротоксин-А (staphylococcal enterotoxin-A, SEA), способствуют прогрессированию заболевания, индуцируя активацию STAT3 и экспрессию IL-17 злокачественными Т-лимфоцитами [76, 77]. С другой стороны, во время развития ТКЛК происходит потеря нормального репертуара TCR, проявляющаяся иммуносупрессией и оппортунистическими инфекциями, приводящими к смерти [64, 78].

Роль вирусной инфекции в патогенезе ТКЛК остается спорной. В последнее время предполагается значение ретровирусов, таких как вирус лейкемии Т-клеток типа 1 (human T-cell leukemia virus type 1, HTLV-1) и HTLV-2, вирус иммунодефицита человека и представители семейства герпесвирусов, такие как вирус Эпштейна–Барр, вирус герпеса типа 8 и цитомегаловирус. Вирусная инфекция может способствовать инфильтрации опухолей путем индукции продуцирования кератиноцитами фактора некроза опухоли альфа (tumor necrosis factor-alpha, TNF- α), IL-6 и IL-1 β . Кроме того, на коже эти микроорганизмы играют роль постоянного хронического антигена, вызывающего клональную пролиферацию Т-клеток, что приводит к ТКЛК [40, 75, 79, 80].

Диагностика

Диагноз ТКЛК на ранних стадиях представляет определенные трудности в связи с полиморфизмом клинических проявлений и недостаточностью диагностических критериев. В связи с этим в большинстве

случаев для подтверждения диагноза требуется в среднем 6 лет от начала заболевания [3, 81–83].

В последнее время, согласно рекомендациям Национального онкологического общества, для постановки диагноза ТКЛК проводится биопсия патологических участков кожи с последующим гистоморфологическим, иммуногистохимическим и молекулярно-генетическим анализом (трансформация гена *TCR*). Осмотр и пальпация кожи остаются основными при подозрении на ТКЛК. Обязательной является пальпация ЛУ [24, 81, 84]. Достаточно часто для постановки окончательного диагноза ТКЛК показано проведение серии биопсий, так как морфологические и фенотипические признаки ТКЛК варьибельны и при однократной биопсии существует риск неправильного диагноза [32, 33, 81, 84, 85]. Идентификация злокачественных клеток в ПК пациентов с ТКЛК неоптимальна для диагностики и прогноза СС на ранних стадиях [86, 87]. Однако анализ крови имеет ограниченную ценность из-за отсутствия точного высокочувствительного маркера для диагностики клеток Сезари. В настоящее время отсутствие маркеров CD7 и/или CD26 на CD4-клетках является суррогатным показателем злокачественности. Лактатдегидрогеназа является неспецифическим маркером опухолевой нагрузки и указывает на неблагоприятный прогноз ТКЛК [24, 29, 88].

В ряде исследований показана возможность достоверной оценки аберраций генов при ТКЛК [4, 89].

Обнаружение клона злокачественных Т-клеток не является диагностическим маркером, но может быть полезным индикатором в сложных случаях. Методом полимеразной цепной реакции (ПЦР) возможно определение клонов Т-клеток у 93–95 % пациентов, тогда как чувствительность и специфичность высокопроизводительного секвенирования ПЦР для обнаружения клонов Т-клеток несколько выше (97 %), чем традиционной ПЦР. Важным диагностическим маркером при СС является обнаружение злокачественных клеток методом проточной цитометрии [24, 67, 81].

Важный маркер для диагностики ТКЛК – потеря поверхностных клеточных маркеров злокачественных Т-лимфоцитов, таких как CD26, CD27 и CD7. С другой стороны, сообщается об избыточной экспрессии CD164 на CD4⁺ Т-клетках у пациентов с СС. Так, при обнаружении методом проточной цитометрии в крови у пациентов с эритродермией более 20 % CD164 на CD4⁺ Т-клетках можно заподозрить СС. Однако, учитывая невысокую чувствительность и специфичность метода, эти результаты следует интерпретировать осторожно [86].

Т-клеточный растворимый рецептор IL-2 (T-cell-specific soluble IL-2 receptor, sIL-2r) неспецифичен для диагностики ТКЛК, но является потенциальным маркером активности, тяжести и прогноза. Сообщается о связи между увеличенным sIL-2r и патологией яичников и прогрессирующей стадией ГМ. Этот

фактор более специфичен для прогноза, чем лактат-дегидрогеназа [29].

Недавние исследования подтвердили роль *TOX*-гена в качестве маркера ТКЛК (см. рис. 2). Более того, этот ген является кандидатом-мишенью для терапии [44].

Показано, что *EPHA4* может быть диагностическим и прогностическим маркером для СС [23]. Профилирование *miRNA* является диагностическим маркером для ТКЛК, и минимальная идентификация классов *miRNA* позволяет диагностировать злокачественные дерматозы [51].

Магнитно-резонансная томография (МРТ) или компьютерная томография (КТ) используется для диагностики узлового и системного поражения [18, 58]. Позитронно-эмиссионная томография (позитронно-эмиссионная томография с фторооксиглюкозой, Фтор-18, ¹⁸F-FDG, PET-СТ) может определять кожные и внекожные поражения при ТКЛК, ответ на терапию и рецидив заболевания. По сравнению с КТ этот диагностический метод более чувствителен и специфичен для выявления как кожного, так и внекожного поражения, особенно при определении поражения ЛУ [29, 84].

Лечение

Основная цель лечения ТКЛК — редукция клинических проявлений с достижением ремиссии и профилактики прогрессирования при снижении побочных явлений применяемых лекарственных препаратов [3, 64, 90].

При этом исключается назначение большого количества препаратов при ТКЛК из-за высокого риска вторичного инфицирования на фоне снижения барьерных свойств кожи [91, 92].

На ранних стадиях ТКЛК (IA–IIA) при поражении менее 20 % кожного покрова назначается топическая терапия, тогда как торпидное течение ранних стадий заболевания и поздние формы ТКЛК (начиная с IIB) являются показанием для назначения системной терапии [3, 11, 19, 81, 93–96].

Известно, что кортикостероиды (топические и системные) эффективны в лечении ТКЛК. Однако при их применении возможны рецидивы заболевания [3, 29, 97, 98].

Показана эффективность препаратов группы имиквимода, являющегося агонистом Toll-подобного рецептора 7 (Toll-like receptor 7, TLR7), при лечении ГМ. Механизм действия препарата опосредуется индукцией продукции интерферона-альфа (IFN- α), TNF- α , IL-1 α , -6 и -8 из плазматических дендритных клеток, которые наблюдаются при воспалительных и злокачественных поражениях кожи. Сообщается о положительных результатах применения топического резиквимода — имидазохинолина с TLR7- и TLR8-стимулирующей активностью на ранних стадиях ТКЛК. Клинически его эффективность

проявлялась в индукции регресса необработанных зон поражения, что, вероятно, опосредовано усилением системного противоопухолевого иммунитета. Предполагается, что резиквимод оказывает действие путем пополнения и расширения клонов доброкачественных Т-клеток, увеличения эффекторных функций внутрикожных Т-лимфоцитов и функции натуральных Т-киллеров [98].

Показана эффективность топических химиотерапевтических препаратов (мехлорэтамин и кармустин) на ранних стадиях ТКЛК, тогда как при распространенных формах их эффект сомнителен [3, 19]. Мехлорэтамин, алкилирующий препарат, механизм действия которого обусловлен ингибированием пролиферирующих клеток и влиянием на взаимодействие кератиноцитов и клеток Лангерганса, одобрен Управлением по санитарному надзору за качеством пищевых продуктов и медикаментов США (Food and Drug Administration, FDA) для лечения ГМ IA и IB стадий. Однако описано развитие немеланомного рака кожи у пациентов, получавших этот препарат в сочетании с фототерапией, лучевой и иммуносупрессивной химиотерапией [19].

ПУВА-терапия (псорален + ультрафиолет А), фототерапия ультрафиолетом В (UVB) и ультрафиолетом А I (UVA I), а также эксимерный лазер являются наиболее распространенными методами лечения, используемыми для достижения ремиссии или предотвращения прогрессирования при ГМ. По сравнению с ПУВА UVB-терапия менее эффективна в лечении инфильтрационных поражений. Кроме того, при терапии UVB продолжительность ремиссии меньше [14, 29].

Известно, что в связи с чувствительностью лимфоцитов при лечении ТКЛК эффективна лучевая терапия [99, 100]. Показана целесообразность этого метода в лечении ранних стадий ТКЛК и одиночных очагов поражения кожи. Электронно-лучевая терапия эффективна на I–III стадиях ТКЛК [90, 91, 101, 102].

Стандартная фотодинамическая терапия с аминокислотой (ALA-PDT) эффективна в лечении ТКЛК в связи механизмом действия посредством апоптоза, в то время как экспрессия рецепторов клеточной гибели, таких как *FAS* в злокачественных Т-клетках, является низкой. Комбинация метотрексата с ALA-PDT повышает эффективность фотодинамической терапии путем активизации *FAS* через ингибирование метилирования его промотора [103–105].

Показана целесообразность назначения ретиноидов, эффект которых обусловлен антипролиферативным и апоптоз-индуцирующим эффектом [106, 107]. Кроме того, рецептор $\beta 2$ ретиноевой кислоты работает как ген — супрессор опухоли. В зарубежной практике среди системных ретиноидов аллотретиноин и бексаротен (Таргретин) одобрены FDA для терапии ГМ [108–110]. В отечественной практике назначают тазаротен, эффективный в виде монотерапии при I–IIA

стадии ТКЛК. Среди системных ретиноидов эффективны ацитретин и изотретиноин [29].

HDACIs, классифицированные как противоопухолевые средства, являются новыми в терапии ТКЛК [3, 29, 111]. Механизм их действия реализуется по транскрипционно-зависимому и транскрипционно-независимому путям [19], включая промоцию экспрессии генов, регулирующих клеточную дифференцировку и апоптоз, а также индуцирование изменений структурной целостности хроматина [3, 51], увеличение продукции активных форм кислорода и уменьшение митохондриальной мембраны [112]. Эти агенты разрушают преимущественно трансформированные клетки, а не нормальные [19]. В настоящее время доступны 3 препарата из этой группы: вориностат, белинонат и ромидеспин [3, 19, 91, 110, 112]. При назначении в виде монотерапии они обеспечивают общий ответ в 30–35 % случаев, однако полный ответ наблюдается лишь в 2–6 % [19]. Другие препараты из этой группы (энтинонат, ремтинонат, AN-7 и квизинонат) активно исследуются [19].

В целом HDACIs относительно хорошо переносятся. Среди побочных явлений отмечены слабость, расстройство желудочно-кишечного тракта, тромбоцитопения, нейтропения, анемия и обезвоживание [3].

Денилейкин дифититокс, одобренный FDA для лечения ТКЛК, представляет собой рекомбинантный сшитый протеин, состоящий из дифтерийного токсина и IL-2 [29, 91, 113]. Общий ответ сходен с таковым у ромидеспина и составляет 30 %. При этом у 10 % пациентов отмечался полный ответ.

Сообщается об эффективности занолиумаба (анти-CD4 антитела) при ТКЛК с незначительным риском инфекционных осложнений [91].

Имеются данные, что препараты цитокинов, таких как IFN- α , эффективны в терапии ГМ и СС, однако могут усугубить течение первичной периферической Т-клеточной лимфомы кожи (ППТКЛК) [12]. IFN- α 2b по-прежнему остается препаратом выбора 1-й линии системной терапии при ГМ [113]. Показана целесообразность назначения рекомбинантного IL-12 в лечении ТКЛК за счет индуцирования клеточного иммунитета и ответа цитотоксических Т-лимфоцитов [98]. Анти-TNF- α абсолютно противопоказаны при лимфомах: в случаях недиагностированной ТКЛК при постановке диагнозов «псориаз» или «экзема» терапия анти-TNF- α вызывает манифестацию лимфомы [114].

Определенное значение в лечении ТКЛК играют химиотерапевтические препараты, однако их применение сопровождается тяжелыми побочными эффектами [19]. К другим системным химиотерапевтическим препаратам, применяемым для лечения ТКЛК, относятся метотрексат, хлорамбуцил, гемцитабин и доксорубицин [29]. В ряде исследований показана переменная эффективность циклофосфида, доксорубина, винкристина и преднизолона в лечении прогрессирующих вариантов ТКЛК [29, 91].

Сообщается о возможности применения аллогенной трансплантации гемопоэтических стволовых клеток (алло-ТГСК) у пациентов с распространенными формами ГМ и СС. Алло-ТГСК является лечебным методом для пациентов с онкологическими и неонкологическими болезнями с миелоаблативными или немиелоаблативными схемами кондиционирования. Известно, что у пациентов, получающих алло-ТГСК, возможны острая или хроническая реакция трансплантата против хозяина или серьезные инфекционные осложнения.

По данным Европейской группы по трансплантации крови и костного мозга (European Group for Blood and Marrow Transplantation), возможна высокая эффективность алло-ТГСК у пациентов с ТКЛК. Однако исследования в данной области малочисленны, отсутствуют стандартные протоколы лечения с точными дозировками и режимами назначения, а также неизвестен отдаленный катамнез эффективности терапии [115–117].

Тотальное облучение всего тела оправданно при распространенных вариантах ТКЛК. При этом установлено, что ответная реакция при опухолевой стадии ниже в сравнении с таковой при пятнистой стадии (36 % против 98,3 %) [90].

Эффективным методом терапии ТКЛК является экстракорпоральный фотоферез – иммуномодулирующий метод, обеспечивающий увеличение популяции дендритных клеток ПК и усиление Th1-опосредованного иммунного ответа [118]. Этот способ показан для лечения СС [91, 118], однако обеспечивает лишь частичную ремиссию (от 30 до 80 % случаев).

Установлено, что аллогенная трансплантация гемопоэтических стволовых клеток показана для лечения прогрессирующих стадий ГМ, СС и ППТКЛК [16, 95, 98, 115, 119].

В ряде исследований показано, что этот способ целесообразен при рецидиве ТКЛК у молодых пациентов после неоднократных курсов химиотерапии [16].

В настоящее время проводятся исследования эффективности ряда препаратов, включая тазаротен, леналидомид, синтетические олигонуклеотиды, темозоломид, ингибитор С-бета-киназы, ингибиторы муцина 1 С, эверолимус, ингибиторы PD1/PD-L1, брентуксимаб ведотин и могамулизумаб [69, 91, 111, 120, 121].

Известно, что в клетках ТКЛК выявлена избыточная экспрессия муцина 1, что обеспечивает эффективность терапии, направленной на эту мишень. Теоретически ингибиторы муцина 1С, такие как GO-203, которые повышают уровень реакционноспособного кислорода и приводят к индуцированному окислительным стрессом позднему апоптозу/некрозу, могут быть эффективны при лечении [43]. Эверолимус, воздействующий на мишень (mammalian target of rapamycin, mTOR), по-видимому, эффективен при лечении Т-клеточной лимфомы путем ингибирования пролиферации злокачественных Т-клеток [121].

Прогноз

Т-клеточные лимфомы кожи — длительно существующая пожизненная патология, рецидивирующая и после окончания терапии, даже при вариантах без прогрессирования [98]. Несмотря на внедрение комплекса методов терапии, по мере прогрессирова-

ния ТКЛК и развития рефрактерности к лечению, злокачественные клетки приобретают способность инфильтрировать ЛУ и периферические сосуды, что приводит к истощению организма. Так, прогрессирование опухолевой стадии с распространением неопластических клеток в ЛУ и внутренние органы

Таблица 2. Прогностические факторы Т-клеточных лимфом кожи

Table 2. Cutaneous T-cell lymphomas prognostic factors

Клинические Clinical	Возраст Age
	Пол Gender
	Стадия Stage
	Степень и тип поражения кожи Degree and type of skin lesion
	Внекожные поражения: кровь, костный мозг и половые железы Extracutaneous lesions: blood, bone marrow and gonads
	Прогрессирование заболевания Disease progression
Лабораторные Laboratory	Индекс пролиферации Proliferation index
	Фолликулотропизм Folliculotropism
	Наличие клеток Сезари The presence of Sézary cells
	Крупноклеточная трансформация по гистологическим данным Large-cell transformation by histology
	Соотношение лейкоциты/лимфоциты крови Ratio of white blood cells/lymphocytes
	Потеря Т-клеточного рецептора (CD3) Loss of T-cell receptor (CD3)
	Повышенный уровень растворимого рецептора интерлейкина-2 при постановке диагноза Increased soluble interleukin-2 receptor level at diagnosis
	Нормальный или повышенный уровень лактатдегидрогеназы Normal or increased level of lactate dehydrogenase
	Экспрессия CD30 <10 % <10 % CD30 expression
	Избыточная экспрессия TOX Excess TOX Expression
	Экспрессия маркеров пролиферации Ki-67, MCM-3 и MCM-7 Expression of proliferation markers Ki-67, MCM-3 and MCM-7
	МикроРНК-профилирование MicroRNA profiling
	Экспрессия гранулизина Granulysin expression
	Презентация FOXP3 ⁺ регуляторных Т-лимфоцитов Presentation of FOXP3 ⁺ regulatory T-lymphocytes
Экспрессия ERNA4 ERNA4 expression	

отмечается менее чем в 5 % случаев ТКЛК. В табл. 2 приведены прогностические факторы ТКЛК [3, 10, 12, 24, 29, 44, 64, 67, 69, 77, 84, 96, 113, 122].

При ТКЛК с поражением внутренних органов кожный процесс отличается тяжелым течением с высоким риском развития инфекционных поражений. Также показано, что по данным аутопсии 70–90 % умерших пациентов с ГМ имели поражение внутренних органов [10].

Кроме того, первичные ТКЛК по клиническим проявлениям отличаются от системных лимфом с поражением кожи [59].

Данные по ожидаемой продолжительности жизни пациентов с ранними стадиями ТКЛК и здоровыми

людьми сопоставимы, тогда как при прогрессирующих стадиях отмечается сокращение на 3,2–9,9 года [3].

Известно, что ГМ имеет хроническое длительное течение и пациенты умирают преимущественно от заболеваний, не связанных с основным диагнозом. Однако примерно у 25 % из них причиной смерти становится лимфома [29], что обусловлено иммуносупрессией и развитием оппортунистических инфекций [19].

Прогноз при СС неблагоприятный. Средняя выживаемость пациентов составляет 2–4 года, а 5-летняя выживаемость отмечается примерно в 18–20 % случаев [3, 16, 123]. При ППТКЛК 5-летняя выживаемость составляет менее 20 % [7, 12].

ЛИТЕРАТУРА / REFERENCES

- Edelson R.L. Outsmarting cutaneous T-cell lymphoma cells by decoding the language they speak: focusing past and present insights on future prospects. *Clin Lymphoma Myeloma Leuk* 2010;10(Suppl 2):S59–62. DOI: 10.3816/CLML.2010.s.008. PMID: 20826398.
- Edelson R.L. Cutaneous T cell lymphoma: mycosis fungoides, Sezary syndrome, and other variants. *J Am Acad Dermatol* 1980;2(2):89–106. PMID: 6988470.
- Rodd A.L., Ververis K., Karagiannis T.C. Current and Emerging Therapeutics for Cutaneous T-Cell Lymphoma: Histone Deacetylase Inhibitors. *Lymphoma* 2012;2012:1–10. DOI: 10.1155/2012/290685.
- Lauenborg B., Christensen L., Ralfkiaer U. et al. Malignant T cells express lymphotoxin α and drive endothelial activation in cutaneous T cell lymphoma. *Oncotarget* 2015;6(17):15235–15249. DOI: 10.18632/oncotarget.3837. PMID: 25915535.
- Litvinov I.V., Netchiporouk E., Cordeiro B. et al. Ectopic expression of embryonic stem cell and other developmental genes in cutaneous T-cell lymphoma. *Oncoimmunology* 2014;3(11):e970025. DOI: 10.4161/21624011.2014.970025. PMID: 25941598.
- Ponte P., Serrão V., Apetato M. Efficacy of narrowband UVB vs. PUVA in patients with early-stage mycosis fungoides. *J Eur Acad Dermatol Venereol* 2010;24(6):716–21. DOI: 10.1111/j.1468-3083.2009.03500.x. PMID: 19929938.
- Willemze R., Jaffe E.S., Burg G. et al. WHO-EORTC classification for cutaneous lymphomas. *Blood* 2005;105(10):3768–85. DOI: 10.1182/blood-2004-09-3502. PMID: 15692063.
- Bradford P.T., Devesa S.S., Anderson W.F., Toro J.R. Cutaneous lymphoma incidence patterns in the United States: a population-based study of 3884 cases. *Blood* 2009;113(21):5064–73. DOI: 10.1182/blood-2008-10-184168. PMID: 19279331.
- Willemze R. Cutaneous T-cell lymphoma: epidemiology, etiology, and classification. *Leuk Lymphoma* 2003;44(Suppl 3):S49–54. PMID: 15202525.
- Gómez Venegas Á.A., Vargas Rubio R.D. Unusual involvement in mycosis fungoides: Duodenal papilla. *Rev Esp Enferm Dig* 2016;108(8):513–6. DOI: 10.17235/reed.2015.3831/2015. PMID: 26652167.
- Devata S., Wilcox R.A. Cutaneous T-Cell Lymphoma: A Review with a Focus on Targeted Agents. *Am J Clin Dermatol* 2016;17(3):225–37. DOI: 10.1007/s40257-016-0177-5. PMID: 26923912.
- Aderhold K., Carpenter L., Brown K., Donato A. Primary Cutaneous Peripheral T-Cell Lymphoma Not Otherwise Specified: A Rapidly Progressive Variant of Cutaneous T-Cell Lymphoma. *Case Rep Oncol Med* 2015;2015:429068. DOI: 10.1155/2015/429068. PMID: 26380134.
- Cutaneous T-cell lymphoma. In: Bologna J., Jorizzo J., Rapini R. *Dermatology*. St. Louis, Mo, USA: Mosby/Elsevier, 2008. P. 2017–2036.
- Olsen E., Vonderheid E., Pimpinell E. et al. Revisions to the staging and classification of MF and SS: a proposal of the International Society for Cutaneous Lymphomas (ISCL) and the cutaneous lymphoma task force of the European Organization of research and Treatment of Cancer (EORTC). *Blood* 2007;110(6):1713–22. DOI: 10.1182/blood-2007-03-055749. PMID: 17540844.
- Campbell J.J., Clark R., Watanabe R., Kupper T.S. Sezary syndrome and mycosis fungoides arise from distinct T-cell subsets: a biologic rationale for their distinct clinical behaviors. *Blood* 2010;116(5):767–71. DOI: 10.1182/blood-2009-11-251926. PMID: 20484084.
- Väkevä L., Niittyvuopio R., Leppä S. et al. Allogeneic Haematopoietic Stem Cell Transplantation for Patients with Cutaneous T-cell Lymphoma. *Acta Derm Venereol* 2016;96(6):816–7. DOI: 10.2340/00015555-2362. PMID: 26864630.
- Jankowska-Konsur A., Kobierzycki C., Reich A. et al. Expression of SATB1, MT1/II and Ki-67 in Mycosis Fungoides. *Anticancer Res* 2016;36(1):189–97. PMID: 26722043.
- Jawed S.I., Myskowski P.L., Horwitz S. et al. Primary cutaneous Tcell lymphoma (mycosis fungoides and Sézary syndrome): part I. Diagnosis: clinical and histopathologic features and new molecular and biologic markers. *J Am Acad Dermatol* 2014;70(2):205.e1–16. DOI: 10.1016/j.jaad.2013.07.049. PMID: 24438969.
- Moyal L., Feldbaum N., Goldfeiz N. et al. The Therapeutic Potential of AN-7, a Novel Histone Deacetylase Inhibitor, for Treatment of Mycosis Fungoides/Sezary Syndrome Alone or with Doxorubicin. *PLoS One* 2016;11(1):e0146115. DOI: 10.1371/journal.pone.0146115. PMID: 26752418.
- Poligone B. Romidepsin: evidence for its potential use to manage previously treated cutaneous T cell lymphoma. *Core Evid* 2011;6:1–12. DOI: 10.2147/CE.S9084. PMID: 21468238.
- Girardi M., Edelson R.L. Cutaneous T-cell lymphoma: pathogenesis and treatment. *Oncology (Williston Park)* 2000;14(7):1061–70. PMID: 10929591.
- Krejsgaard T., Kopp K., Ralfkiaer E. et al. A novel xenograft model of cutaneous T-cell lymphoma. *Exp Dermatol* 2010;19(12):1096–102. DOI: 10.1111/j.1600-0625.2010.01138.x. PMID: 20629733.
- Hameetman L., van der Fits L., Zoutman W.H. et al. EPHA4 is overexpressed but not functionally active in Sézary syndrome. *Oncotarget* 2015;6(31):31868–76. DOI: 10.18632/oncotarget.5573. PMID: 26376612.

24. Benjamin Chase A., Markel K., Tawa M.C. Optimizing Care and Compliance for the Treatment of Mycosis Fungoides Cutaneous T-Cell Lymphoma With Mechlorethamine Gel. *Clin J Oncol Nurs* 2015;19(6):E131–9. DOI: 10.1188/15.CJON.E131–E139. PMID: 26583648.
25. Foo S.H., Shah F., Chaganti S. et al. Unmasking mycosis fungoides/Sézary syndrome from preceding or co-existing benign inflammatory dermatoses requiring systemic therapies: patients frequently present with advanced disease and have an aggressive clinical course. *Br J Dermatol* 2016;174(4):901–4. DOI: 10.1111/bjd.14238. PMID: 26479768.
26. LeBlanc R.E., Tavallae M., Kim Y.H. et al. Useful Parameters for Distinguishing Subcutaneous Panniculitis-like T-Cell Lymphoma From Lupus Erythematosus Panniculitis. *Am J Surg Pathol* 2016;40(6):745–54. DOI: 10.1097/PAS.0000000000000596. PMID: 26796503.
27. Pankratov O., Gradova S., Tarasevich S., Pancratov V. Poikilodermatous mycosis fungoides: clinical and histopathological analysis of a case and literature review. *Acta Dermatovenerol Alp Pannonica Adriat* 2015;24(2):37–41. DOI: 10.15570/actaapa.2015.10. PMID: 26086166.
28. Sarveswari K.N., Yesudian P. The conundrum of parapsoriasis versus patch stage of mycosis fungoides. *Indian J Dermatol Venereol Leprol* 2009;75:229–35. DOI: 10.4103/0378-6323.51239. PMID: 19439874.
29. Eklund Y., Aronsson A., Schmidtchen A. et al. Mycosis Fungoides: A Retrospective Study of 44 Swedish Cases. *Acta Derm Venereol* 2016;96(5):669–73. DOI: 10.2340/00015555-2337. PMID: 26778803.
30. Sarantopoulos G.P., Palla B., Said J. et al. Mimics of cutaneous lymphoma: Report of the 2011 Society for Hematopathology/European Association for Haematopathology workshop. *Am J Clin Pathol* 2013;139(4):536–51. DOI: 10.1309/AJCPX4BXT2P2QBRKO. PMID: 23525620.
31. Smedby K.E., Vajdic C.M., Falster M. et al. Autoimmune disorders and risk of non-Hodgkin lymphoma subtypes: A pooled analysis within the InterLymph Consortium. *Blood* 2008; 111(8):4029–38. DOI: 10.1182/blood-2007-10-119974. PMID: 18263783.
32. Kash N., Massone C., Fink-Puches R. et al. Phenotypic Variation in Different Lesions of Mycosis Fungoides Biopsied Within a Short Period of Time From the Same Patient. *Am J Dermatopathol* 2016;38(7):541–5. DOI: 10.1097/DAD.0000000000000493. PMID: 26885605.
33. Smoller B.R., Bishop K., Glusac E. et al. Reassessment of histologic parameters in the diagnosis of mycosis fungoides. *Am J Surg Pathol* 1995;19(12):1423–30. PMID: 7503364.
34. Bosisio F.M., Cerroni L. Expression of T-follicular helper markers in sequential biopsies of progressive mycosis fungoides and other primary cutaneous T-cell lymphomas. *Am J Dermatopathol* 2015;37(2):115–21. DOI: 10.1097/DAD.0000000000000258. PMID: 25406852.
35. Smoller B.R. Mycosis fungoides: what do we know? *J Cutan Pathol* 2008;35(Suppl 2):35–9. DOI: 10.1111/j.1600-0560.2008.01120.x. PMID: 18976417.
36. Girardi M., Heald P.W., Wilson L.D. The pathogenesis of mycosis fungoides. *New Engl J Med* 2004;350(19):1978–88. DOI: 10.1056/NEJMra032810. PMID: 15128898.
37. Lebas E., Libon F., Nikkels A.F. Koebner Phenomenon and Mycosis Fungoides. *Case Rep Dermatol* 2015;7(3):287–291. DOI: 10.1159/000440856. PMID: 26557075.
38. Lee C.S., Ungewickell A., Bhaduri A. et al. Transcriptome sequencing in Sezary syndrome identifies Sezary cell and mycosis fungoides-associated lncRNAs and novel transcripts. *Blood* 2012;120(16):3288–97. DOI: 10.1182/blood-2012-04-423061. PMID: 22936659.
39. Maj J., Jankowska-Konsur A.M., Haloń A. et al. Expression of CXCR4 and CXCL12 and their correlations to the cell proliferation and angiogenesis in mycosis fungoides. *Postepy Dermatol Alergol* 2015;32(6):437–42. DOI: 10.5114/pdia.2015.48034. PMID: 26755907.
40. Nahidi Y., Meibodi N.T., Ghazvini K. et al. Evaluation of the Association between Epstein–Barr virus and Mycosis Fungoides. *Indian J Dermatol* 2015;60(3):321. DOI: 10.4103/0019-5154.156423. PMID: 26120176.
41. Wong H.K., Mishra A., Hake T., Porcu P. Evolving insights in the pathogenesis and therapy of cutaneous T-cell lymphoma (mycosis fungoides and Sezary syndrome). *Br J Haematol* 2011;155(2):150–166. DOI: 10.1111/j.1365-2141.2011.08852. PMID: 21883142.
42. Booken N., Gratchev A., Utikal J. et al. Sezary syndrome is a unique cutaneous T-cell lymphoma as identified by an expanded gene signature including diagnostic marker molecules CDO1 and DNM3. *Leukemia* 2008;22(2):393–9. DOI: 10.1038/sj.leu.2405044. PMID: 18033314.
43. da Silva Almeida A.C., Abate F., Khiabani H. et al. The mutational landscape of cutaneous T cell lymphoma and Sezary syndrome. *Nat Genet* 2015;47(12):1465–70. DOI: 10.1038/ng.3442. PMID: 26551667.
44. Dulmage B.O., Akilov O., Vu J.R. et al. Dysregulation of the TOX–RUNX3 pathway in cutaneous T-cell lymphoma. *Oncotarget* 2015. DOI: 10.18632/oncotarget.5742.
45. Gallardo F., Sandoval J., Diaz-Lagares A. et al. Notch1 Pathway Activation Results from the Epigenetic Abrogation of Notch-Related MicroRNAs in Mycosis Fungoides. *J Invest Dermatol* 2015;135(12):3144–52. DOI: 10.1038/jid.2015.328. PMID: 26302069.
46. Katona T.M., Smoller B.R., Webb A.L. et al. Expression of PTEN in mycosis fungoides and correlation with loss of heterozygosity. *Am J Dermatopathol* 2013;35(5):555–60. DOI: 10.1097/DAD.0b013e318276cc68. PMID: 23715078.
47. Kitadate A., Ikeda S., Teshima K. et al. MicroRNA-16 mediates the regulation of a senescence-apoptosis switch in cutaneous T-cell and other non-Hodgkin lymphomas. *Oncogene* 2016;35(28):3692–704. DOI: 10.1038/onc.2015.435. PMID: 26640145.
48. Krejsgaard T., Ralfkiaer U., Clasen-Linde E. et al. Malignant cutaneous T-cell lymphoma cells express IL-17 utilizing the Jak3/Stat3 signaling pathway. *J Invest Dermatol* 2011;131(6):1331–8. DOI: 10.1038/jid.2011.27. PMID: 21346774.
49. McGirt L.Y., Jia P., Baerenwald D.A. et al. Whole-genome sequencing reveals oncogenic mutations in mycosis fungoides. *Blood* 2015;126(4):508–19. DOI: 10.1182/blood-2014-11-611194. PMID: 26082451.
50. Shareef M.M., Elgarhy L.H., Wasfy Rel-S. Expression of Granulysin and FOXP3 in Cutaneous T Cell Lymphoma and Sezary Syndrome. *Asian Pac J Cancer Prev* 2015;16(13):5359–64. DOI: 10.7314/APJCP.2015.16.13.5359. PMID: 26225678.
51. Sibbesen N.A., Kopp K.L., Litvinov I.V. et al. Jak3, STAT3, and STAT5 inhibit expression of miR-22, a novel tumor suppressor microRNA, in cutaneous T-Cell lymphoma. *Oncotarget* 2015; 6(24): 20555–20569. DOI: 10.18632/oncotarget.4111. PMID: 26244872.
52. Tensen C.P. PLAG1 Gene Mutations in Cutaneous T-Cell Lymphomas Revisited. *J Invest Dermatol* 2015;135(9):2153–4. DOI: 10.1038/jid.2015.221. PMID: 26269406.
53. Ungewickell A., Bhaduri A., Rios E. et al. Genomic analysis of mycosis fungoides and Sezary syndrome identifies recurrent alterations in TNFR2. *Nat Genet* 2015;47(8):1056–60. DOI: 10.1038/ng.3370. PMID: 26258847.
54. Wang L., Ni X., Covington K.R. et al. Genomic profiling of Sezary syndrome identifies alterations of key T cell signaling and differentiation genes. *Nat Genet* 2015;47(12):1426–34. DOI: 10.1038/ng.3444. PMID: 26551670.
55. Woollard W.J., Kalaivani N.P., Jones C.L. et al. Independent Loss of Methylthioadenosine Phosphorylase (MTAP) in Primary Cutaneous T-Cell Lymphoma. *J Invest Dermatol* 2016;136(6):1238–46. DOI: 10.1016/j.jid.2016.01.028. PMID: 26872600.
56. Krejsgaard T., Litvinov I.V., Wang Y. et al. Elucidating the role of interleukin-17F

- in cutaneous T-cell lymphoma. *Blood* 2013;122(6):943–50. DOI: 10.1182/blood-2013-01-480889. PMID: 23801634.
57. Marzec M., Liu X., Kasprzycka M. et al. IL-2- and IL-15-induced activation of the rapamycin-sensitive mTORC1 pathway in malignant CD4+ T lymphocytes. *Blood* 2008;111(4):2181–9. DOI: 10.1182/blood-2007-06-095182. PMID: 18025151.
 58. Booken N., Gratchev A., Utikal J. et al. Sezary syndrome is a unique cutaneous T-cell lymphoma as identified by an expanded gene signature including diagnostic marker molecules CDO1 and DNM3. *Leukemia* 2008;22(2):393–99. DOI: 10.1038/sj.leu.2405044. PMID: 18033314.
 59. Lee H.S., Suh K.S., Lee D.Y. et al. Cutaneous Lymphoma in Korea: A Nationwide Retrospective Study. *Acta Derm Venereol* 2016;96(4):535–9. DOI: 10.2340/00015555-2283. PMID: 26560051.
 60. Manso R., Martínez-Magunacelaya N., Eraña-Tomás I. et al. Mycosis fungoides progression could be regulated by microRNAs. *PLoS One* 2018;13(6):e0198477. DOI: 10.1371/journal.pone.0198477. PMID: 29894486.
 61. Picchio M.C., Scala E., Pomponi D. et al. CXCL13 is highly produced by Sezary cells and enhances their migratory ability via a synergistic mechanism involving CCL19 and CCL21 chemokines. *Cancer Res* 2008;68(17):7137–46. DOI: 10.1158/0008-5472.CAN-08-0602. PMID: 18757429.
 62. Zhang Y., Zhao H., Zhao D. et al. SDF-1/CXCR4 axis in myelodysplastic syndromes: correlation with angiogenesis and apoptosis. *Leuk Res* 2012;36(3):281–6. DOI: 10.1016/j.leukres.2011.06.017. PMID: 21802140.
 63. Wu X., Lonsdorf A.S., Hwang S.T. Cutaneous T cell lymphoma: roles for chemokines and chemokine receptors. *J Invest Dermatol* 2009;129(5):1115–9. DOI: 10.1038/jid.2009.45. PMID: 19242508.
 64. Choi J., Goh G., Walradt T. et al. Genomic landscape of cutaneous T cell lymphoma. *Nat Genet* 2015;47(9):1011–9. DOI: 10.1038/ng.3356. PMID: 26192916.
 65. Zhan H.L., Gao X., Zhou X.F. et al. Presence of tumour-infiltrating FOXP3+ lymphocytes correlates with immature tumour angiogenesis in renal cell carcinomas. *Asian Pac J Cancer Prev* 2012;13(3):867–72. DOI: 10.7314/APJCP.2012.13.3.867. PMID: 22631663.
 66. Narducci M.G., Scala E., Bresin A. et al. Skin homing of Sezary cells involves SDF-1–CXCR4 signaling and down-regulation of CD26/dipeptidylpeptidase IV. *Blood* 2006;107:1108–5. DOI: 10.1182/blood-2005-04-1492. PMID: 16204308.
 67. Guenova E., Ignatova D., Chang Y.T. et al. Expression of CD164 on Malignant T cells in Sézary Syndrome. *Acta Derm Venereol* 2016;96(4):464–7. DOI: 10.2340/00015555-2264. PMID: 26524066.
 68. Wysocka M., Kossenkov A.V., Benoit B.M. et al. CD164 and FCRL3 are highly expressed on CD4+CD26–T cells in Sezary syndrome patients. *J Invest Dermatol* 2014;134(1):229–36. DOI: 10.1038/jid.2013.279. PMID: 23792457.
 69. Jain S., Stroopinsky D., Yin L. et al. Mucin 1 is a potential therapeutic target in cutaneous T-cell lymphoma. *Blood* 2015;126(3):354–62. DOI: 10.1182/blood-2015-02-628149. PMID: 26048911.
 70. Karpova M., Fujii K., Jenni D. et al. Evaluation of lymphangiogenic markers in Sezary syndrome. *Leuk Lymphoma* 2011;52(3):491–501. DOI: 10.3109/10428194.2010.517877. PMID: 20846094.
 71. Krejsgaard T., Vetter-Kauczok C.S., Woetmann A. et al. Jak3- and JNK-dependent vascular endothelial growth factor expression in cutaneous T-cell lymphoma. *Leukemia* 2006;20(10):1759–66. DOI: 10.1038/sj.leu.2404350. PMID: 16932349.
 72. Pedersen I., Willerslev-Olsen A., Vetter-Kauczok C. et al. Vascular endothelial growth factor receptor-3 expression in mycosis fungoides. *Leuk Lymphoma* 2013;54(4):819–26. DOI: 10.3109/10428194.2012.726720. PMID: 22946664.
 73. Fletcher C.L., Orchard G.E., Hubbard V. et al. CD30(+) cutaneous lymphoma in association with atopic eczema. *Arch Dermatol* 2004;140:449–54. DOI: 10.1001/archderm.140.4.449. PMID: 15096373.
 74. Pousa C.M., Nery N.S., Mann D. et al. Granulomatous mycosis fungoides – a diagnostic challenge. *An Bras Dermatol* 2015;90(4):554–6. DOI: 10.1590/abd1806-4841.20153460. PMID: 26375225.
 75. Mirvish E.D., Pomerantz R.G., Geskin L.J. Infectious agents in cutaneous T-cell lymphoma. *J Am Acad Dermatol* 2011;64(2):423–31. DOI: 10.1016/j.jaad.2009.11.692. PMID: 20692726.
 76. Willerslev-Olsen A., Krejsgaard T., Lindahl L.M. et al. Staphylococcal enterotoxin A (SEA) stimulates STAT3 activation and IL-17 expression in cutaneous T-cell lymphoma. *Blood* 2016;127(10):1287–96. DOI: 10.1182/blood-2015-08-662353. PMID: 26738536.
 77. Talpur R., Sui D., Gangar P. et al. Retrospective Analysis of Prognostic Factors in 187 Cases of Transformed Mycosis Fungoides. *Clin Lymphoma Myeloma Leuk* 2016;16(1):49–56. DOI: 10.1016/j.clml.2015.11.010. PMID: 26702474.
 78. Yao S., Zhu Y., Chen L. Advances in targeting cell surface signalling molecules for immune modulation. *Nat Rev Drug Discov* 2013;12(2):130–46. DOI: 10.1038/nrd3877. PMID: 23370250.
 79. Mirvish J.J., Pomerantz R.G., Falo L.D.Jr., Geskin L.J. Role of infectious agents in cutaneous T-cell lymphoma: facts and controversies. *Clin Dermatol* 2013;31(4):423–31. DOI: 10.1016/j.clin-dermatol.2013.01.009. PMID: 23806159.
 80. Nagasawa T., Takakuwa T., Takayama H. et al. Fas gene mutations in mycosis fungoides: Analysis of laser capture-microdissected specimens from cutaneous lesions. *Oncology* 2004;67:130–4. DOI: 10.1159/000080999. PMID: 15539917.
 81. Hughes C.F., Newland K., McCormack C. et al. Mycosis fungoides and Sézary syndrome: Current challenges in assessment, management and prognostic markers. *Australas J Dermatol* 2016;57(3):182–91. DOI: 10.1111/ajd.12349. PMID: 25988337.
 82. Kirsch I.R., Watanabe R., O'Malley J.T. et al. TCR sequencing facilitates diagnosis and identifies mature T cells as the cell of origin in CTCL. *Sci Transl Med* 2015;7(308):308ra158. DOI: 10.1126/scitranslmed.aaa9122. PMID: 26446955.
 83. Sidiropoulos K.G., Martínez-Escalá M.E., Yelamos O. et al. Primary cutaneous T-cell lymphomas: a review. *J Clin Pathol* 2015;68(12):1003–10. DOI: 10.1136/jclinpath-2015-203133. PMID: 26602417.
 84. Alanteri E., Usmani S., Marafi F. et al. The role of fluorine-18 fluorodeoxyglucose positron emission tomography in patients with mycosis fungoides. *Indian J Nucl Med* 2015;30(3):199–203. DOI: 10.4103/0972-3919.158527. PMID: 26170561.
 85. Gallardo F., García-Muret M.P., Servitje O. et al. Cutaneous lymphomas showing prominent granulomatous component: clinicopathological features in a series of 16 cases. *J Eur Acad Dermatol Venereol* 2009;23:639–47. DOI: 10.1111/j.1468-3083.2008.03020.x. PMID: 19207677.
 86. Aggarwal S., Topaloglu H., Kumar S. Systematic Review of Burden of Cutaneous T-Cell Lymphoma. *Value Health* 2015;18(7):A438. DOI: 10.1016/j.jval.2015.09.1065. PMID: 26532464.
 87. Gibson J.F., Huang J., Liu K.J. et al. Cutaneous T-cell lymphoma (CTCL): Current practices in blood assessment and the utility of T-cell receptor (TCR)-V β chain restriction. *J Am Acad Dermatol* 2016;74(5):870–7. DOI: 10.1016/j.jaad.2015.12.018. PMID: 26874819.
 88. Agar N.S., Wedgeworth E., Crichton S. et al. Survival and prognostic factors in mycosis fungoides/Sézary syndrome: validation of the revised International Society for Cutaneous Lymphomas/European Organisation for Cancer staging proposal. *J Clin Oncol* 2010;28(31):4730–9. DOI: 10.1200/JCO.2009.27.7665. PMID: 20855822.
 89. Katona T.M., O'Malley D.P., Cheng L. et al. Loss of heterozygosity analysis identifies genetic abnormalities in mycosis fungoides and specific loci associated with disease progression. *Am J Surg Pathol* 2007;31(10):1552–6. DOI: 10.1097/PAS.0b013e3180408d76. PMID: 17895757.

90. Ahmed S.K., Grams M.P., Locher S.E. et al. Adaptation of the Stanford technique for treatment of bulky cutaneous T-cell lymphoma of the head. *Pract Radiat Oncol* 2016; 6(3):183–6. DOI: 10.1016/j.prro.2015.10.021. PMID: 26712465.
91. Chmielowska E., Studziński M., Giebel S. et al. Follow-up of patients with mycosis fungoides after interferon $\alpha 2b$ treatment failure. *Postepy Dermatol Alergol* 2015;32(2):67–72. DOI: 10.5114/pdia.2014.40941. PMID: 26015774.
92. Talpur R., Bassett R., Duvic M. Prevalence and treatment of *Staphylococcus aureus* colonization in patients with mycosis fungoides and Sézary syndrome. *Br J Dermatol* 2008;159(1):105–12. DOI: 10.1111/j.1365-2133.2008.08612.x. PMID: 18489588.
93. Child F., Ortiz-Romero P.L., Alvarez R. et al. Phase II Multicenter Trial of Oral Quisnostat, a Histone Deacetylase Inhibitor, in Patients with Previously Treated Stage IB-IVA Mycosis Fungoides/Sézary Syndrome. *Br J Dermatol* 2016;175(1):80–8. DOI: 10.1111/bjd.14427. PMID: 26836950.
94. Fujii K. New Therapies and Immunological Findings in Cutaneous T-Cell Lymphoma. *Front Oncol* 2018;8:198. DOI: 10.3389/fonc.2018.00198. PMID: 29915722.
95. Virmani P., Zain J., Rosen S.T. et al. Hematopoietic Stem Cell Transplant for Mycosis Fungoides and Sézary Syndrome. *Dermatol Clin* 2015;33(4):807–18. DOI: 10.1016/j.det.2015.05.014. PMID: 26433851.
96. Wilcox R.A. Cutaneous T-cell lymphoma: 2016 update on diagnosis, risk-stratification, and management. *Am J Hematol* 2016;91(1):151–65. DOI: 10.1002/ajh.24233. PMID: 26607183.
97. Nguyen C.V., Bohjanen K.A. Skin-Directed Therapies in Cutaneous T-Cell Lymphoma. *Dermatol Clin* 2015;33(4):683–896. DOI: 10.1016/j.det.2015.05.004. PMID: 26433841.
98. Rook A.H., Gelfand J.M., Wysocka M. et al. Topical resiquimod can induce disease regression and enhance T-cell effector functions in cutaneous T-cell lymphoma. *Blood* 2015;126(12):1452–61. DOI: 10.1182/blood-2015-02-630335. PMID: 26228486.
99. Goddard A.L., Vleugels R.A., LeBoeuf N.R. et al. Palliative Therapy for Recalcitrant Cutaneous T-Cell Lymphoma of the Hands and Feet with Low-Dose, High Dose-Rate Brachytherapy. *JAMA Dermatol* 2015;151(12):1354–7. DOI: 10.1001/jamadermatol.2015.3028. PMID: 26397774.
100. Tandberg D.J., Craciunescu O., Kelsey C.R. Radiation Therapy for Cutaneous T-Cell Lymphomas. *Dermatol Clin* 2015;33(4):703–13. DOI: 10.1016/j.det.2015.05.006. PMID: 26433843.
101. Elsayad K., Kriz J., Moustakis C. et al. Total Skin Electron Beam for Primary Cutaneous T-cell Lymphoma. *Int J Radiat Oncol Biol Phys* 2015;93(5):1077–86. DOI: 10.1016/j.ijrobp.2015.08.041. PMID: 26581145.
102. Gamsiz H., Beyzadeoglu M., Sager O. et al. Evaluation of mycosis fungoides management by total skin electron beam therapy with “translational technique”. *J BUON* 2015;20(4):1124–31. PMID: 26416066.
103. Salva K.A., Kim Y.H., Rahbar Z., Wood G.S. Epigenetically Enhanced PDT Induces Significantly Higher Levels of Multiple Extrinsic Pathway Apoptotic Factors than Standard PDT, Resulting in Greater Extrinsic and Overall Apoptosis of Cutaneous T-cell Lymphoma. *Photochem Photobiol* 2018 [Epub ahead of print]. DOI: 10.1111/php.12925. PMID: 29675945.
104. Salva K.A., Wood G.S. Epigenetically Enhanced Photodynamic Therapy (ePDT) is Superior to Conventional Photodynamic Therapy for Inducing Apoptosis in Cutaneous T-Cell Lymphoma. *Photochem Photobiol* 2015;91(6):1444–51. DOI: 10.1111/php.12521. PMID: 26302991.
105. Wu J., Wood G.S. Reduction of Fas/CD95 promoter methylation, upregulation of Fas protein, and enhancement of sensitivity to apoptosis in cutaneous T-cell lymphoma. *Arch Dermatol* 2011;147(4):443–50. DOI: 10.1001/archdermatol.2010.376. PMID: 21173302.
106. Huen A.O., Kim E.J. The Role of Systemic Retinoids in the Treatment of Cutaneous T-Cell Lymphoma. *Dermatol Clin* 2015;33(4):715–29. DOI: 10.1016/j.det.2015.05.007. PMID: 26433844.
107. Kato Y., Egusa C., Maeda T. et al. Combination of retinoid and histone deacetylase inhibitor produced an anti-tumor effect in cutaneous T-cell lymphoma by restoring tumor suppressor gene, retinoic acid receptor $\beta 2$, via histone acetylation. *J Dermatol Sci* 2016;81(1):17–25. DOI: 10.1016/j.jidmsci.2015.10. PMID: 26596218.
108. Marciano D.P., Kuruvilla D.S., Pascal B.D. et al. Identification of Bexarotene as a PPAR γ Antagonist with HDX. *PPAR Res* 2015;2015:254560. DOI: 10.1155/2015/254560. PMID: 26451138.
109. Rodriguez Suarez S., Pamies Andreu E., Muñoz Grijalvo O. et al. Thyroid and lipidic dysfunction associated with bexarotene in cutaneous T-cell lymphoma. *Med Clin (Barc)* 2016;146(3):117–20. DOI: 10.1016/j.medcli.2015.07.017. PMID: 26688184.
110. Zinzani P.L., Bonthapally V., Huebner D. et al. Panoptic clinical review of the current and future treatment of relapsed/refractory T-cell lymphomas: Cutaneous T-cell lymphomas. *Crit Rev Oncol Hematol* 2016;99:228–40. DOI: 10.1016/j.critrevonc.2015.12.2018. PMID: 26811014.
111. Chung C.G., Poligone B. Cutaneous T cell Lymphoma: an Update on Pathogenesis and Systemic Therapy. *Curr Hematol Malig Rep* 2015;10(4):468–76. DOI: 10.1007/s11899-015-0293-y. PMID: 26626770.
112. Valdez B.C., Brammer J.E., Li Y. et al. Romidepsin targets multiple survival signaling pathways in malignant T cells. *Blood Cancer J* 2015;5:e357. DOI: 10.1038/bcj.2015.83. PMID: 26473529.
113. Scarisbrick J.J., Prince H.M., Vermeer M.H. et al. Cutaneous Lymphoma International Consortium Study of Outcome in Advanced Stages of Mycosis Fungoides and Sézary Syndrome: Effect of Specific Prognostic Markers on Survival and Development of a Prognostic Model. *J Clin Oncol* 2015;33(32):3766–73. DOI: 10.1200/JCO.2015.61.7142. PMID: 26438120.
114. Martinez-Escala M.E., Posligua A.L., Wickless H. et al. Progression of undiagnosed cutaneous lymphoma after anti-tumor necrosis factor-alpha therapy. *J Am Acad Dermatol* 2018;78(6):1068–76. DOI: 10.1016/j.jaad.2017.12.068. PMID: 29307643.
115. Hosing C., Bassett R., Dabaja B. et al. Allogeneic stem-cell transplantation in patients with cutaneous lymphoma: updated results from a single institution. *Ann Oncol* 2015;26(12):2490–5. DOI: 10.1093/annonc/mdv473. PMID: 26416896.
116. de Masson A., Beylot-Barry M., Bouaziz J.D. et al. Allogeneic stem cell transplantation for advanced cutaneous T-cell lymphomas: a study from the French society of bone marrow transplantation and French study group on cutaneous lymphomas. *Haematologica* 2014;99(3):527–34. DOI: 10.3324/haematol.2013.098145. PMID: 24213148.
117. Lechowicz M.J., Lazarus H.M., Carreras J. et al. Allogeneic hematopoietic cell transplantation for mycosis fungoides and Sézary syndrome. *Bone Marrow Transplant* 2014;49(11):1360–5. DOI: 10.1038/bmt.2014.161. PMID: 25068422.
118. Zic J.A. Extracorporeal Photopheresis in the Treatment of Mycosis Fungoides and Sézary Syndrome. *Dermatol Clin* 2015;33(4):765–76. DOI: 10.1016/j.det.2015.05.011. PMID: 26433848.
119. Oka T., Sugaya M., Cury-Martins J. et al. Hematopoietic stem cell transplantation for cutaneous T-cell lymphoma: Summary of 11 cases from two facilities in Japan and Brazil. *J Dermatol* 2016;43(6):638–42. DOI: 10.1111/1346-8138.13199. PMID: 26602996.
120. Rozati S., Kim Y.H. Experimental treatment strategies in primary cutaneous T-cell lymphomas. *Curr Opin Oncol* 2016;28(2):166–71. DOI: 10.1097/CCO.0000000000000272. PMID: 26844985.
121. Witzig T.E., Reeder C., Han J.J. et al. The mTORC1 inhibitor everolimus has antitumor activity in vitro and produces tumor responses in patients with relapsed T-cell lymphoma. *Blood* 2015;126(3):328–35. DOI: 10.1182/blood-2015-02-629543. PMID: 25921059.
122. Jankowska-Konsur A., Kobierzycki C., Reich A. et al. Expression of MCM-3 and

MCM-7 in Primary Cutaneous T-cell Lymphomas. *Anticancer Res* 2015;35(11):6017–26. PMID: 26504025.

123. Desai M., Liu S., Parker S. Clinical characteristics, prognostic factors, and survival of 393 patients with mycosis fungoides and Sezary syndrome in the southeastern United States: a single-institution cohort. *J Am Acad Dermatol* 2015;72(2):276–85. DOI: 10.1016/j.jaad.2014.10.019. PMID: 25458019.

ed States: a single-institution cohort. *J Am Acad Dermatol* 2015;72(2):276–85. DOI: 10.1016/j.jaad.2014.10.019. PMID: 25458019.

Вклад авторов

О.М. Демина, О.Е. Акилов, А.Г. Румянцев: разработка дизайна исследования, получение данных для анализа, анализ полученных данных (включая статистический), обзор публикаций по теме статьи, написание текста рукописи.

Authors' contributions

O.M. Demina. A.E. Akilov, A.G. Rumyantsev: study design, obtaining data for analysis, data analysis (including statistical), review of publications on the topic of the article, article writing.

ORCID авторов / ORCID of authors

О.М. Демина / O.M. Demina: <https://orcid.org/0000-0001-9406-2787>

О.Е. Акилов / O.E. Akilov: <https://orcid.org/0000-0003-1339-5710>

А.Г. Румянцев / A.G. Rumyantsev: <https://orcid.org/0000-0002-1632-4822>

Конфликт интересов. Авторы заявляют об отсутствии конфликта интересов.

Conflict of interest. The authors declare no conflict of interest.

Финансирование. Исследование проведено без спонсорской поддержки.

Financing. The study was performed without external funding.