

Лекція / Lecture

Том 2, №2 • 2017



# PainMedicine Journal

Медицина Болю // Медицина Боли

[www.painmedicine.org.ua](http://www.painmedicine.org.ua)

Міждисциплінарний • Науково-практичний журнал



## Лікування післяпункційного головного болю

Фесенко В. С., Фесенко У. А.

Львівський національний медичний університет імені Данила Галицького, Львів, Україна

**Резюме.** Післяпункційний головний біль може ускладнитись порушеннями слуху чи зору, внутрішньочерепною субдуральною чи інтрацеребральною гематомою, ущемленням головного мозку і смертю. Тому кожен випадок післяпункційного головного болю потребує серйозного ставлення. Сучасні неінвазивні способи лікування післяпункційного головного болю: ліжковий режим, рідини, кофеїн, суматриптан, – малоефективні. Хірургічне закриття розриву твердої оболони є методом останньої надії. Епідуральне пломбування кров'ю лишається інвазивним методом вибору, з приблизно 70 % тривалого успіху після першої ін'єкції. Старовинна внутрішньовенна аक्ватерапія є менш інвазивною і доволі популярною серед українських акушерських анестезіологів. Блокада крило-піднебінного вузла є найменш інвазивним методом, що потребує дослідження.

**Ключові слова:** спінальна анестезія, післяпункційний головний біль, лікування.

Спінальна анестезія стає все популярнішою серед молодих анестезіологів із трьох причин. По-перше, вона легка у виконанні. По-друге, завдяки швидкому настанню, ідеальним знеболенню й релаксації вона є не лише ефективною для всіх операцій нижче пупка, а й ефектною. По-третє, молоді лікарі не завжди знають про її загрози.

Післяпункційний головний біль може зустрічатись навіть після застосування сучасних надтонких спінальних голок, а останнім часом усе частіше трапляється після ненавмисного проколу твердої оболони дешевими епідуральними голками низької якості.

Окрім неприємних відчуттів для пацієнта й анестезіолога, цей біль може бути передвісником потенційно смертельної внутрішньочерепної субдуральної гематоми. Тому вже при передопераційному огляді пацієнта слід сказати про можливість головного болю та обов'язковість повідомлення анестезіолога про цей біль. Якщо у клініці заведений бланк для письмового інформування пацієнта – це має бути і в цьому бланкові.

Дуже тривожною є сучасна тенденція ранньої виписки додому без попередження про можливість цього болю і обов'язковість повідомлення анестезіолога. Інакше пацієнт може піти до невролога у поліклініці,

отримати лікування реосорбілактом, а цей розчин (як мазь Вишневського – “від усього і колеса змазувати”) є гіперосмолярним і лише поглиблюватиме лікворну гіпотензію, що спричиняє головний біль (це буде видно далі, див. рис. 7).

Блискауча книга, що швидко зникла з прилавків, незважаючи на повторні видання [1, 2], не дарма зветься “Сто років головного болю”: цей буквальный біль його жертв лишається фігуральним “головним болем” анестезіологів, особливо акушерських. Ще в монографії півстолітньої давності [3] описано 49 методів лікування післяпункційної цефалгії. А проблема залишається.

### Консервативне лікування

**Психологічна підтримка.** Навіть завчасно попереджені (а це слід робити завжди) про можливість головного болю пацієнти сприймають його погано; особливо це стосується породіль, які сподівалися власноруч доглядати довгоочікувану дитину. Тому, окрім пояснення високої вірогідності самостійного припинення цефалгії – понад 95 % за півтора місяці (табл. 1), доводиться призначати хай не дуже ефективно, але безпечно лікування.

**Таблиця 1.** Приблизна частота спонтанного одужання при післяпункційній цефалгії [4]

Тривалість	Частка одужань
1–2 дні	24 %
3–4 дні	29 %
5–7 днів	19 %
8–14 днів	8 %
3–6 тижнів	5 %
3–6 місяців	2 %
7–12 місяців	4 %

**Класична тріада:** ліжковий режим, навантаження рідиною (випитою чи в інфузіях) та кофеїн – давно змушує сумніватися в її ефективності, про що свідчить уже назва статті з Каліфорнії [5]: “Міф: рідини, ліжковий режим і кофеїн ефективні для профілактики й лікування пацієнтів із післяпункційним головним болем”. Зате лікування не обтяжливе: лежати й пити каву може кожен, а там і спонтанне одужання може настати (див. табл. 1).

**Ліжковий режим** – логічний захід: пацієти самі обирають найкращу для них позу – лежачу. Упродовж десятиліть невропатологи після діагностичної пункції доволі товстою голкою рекомендували позу **лежачи на животі**: підвищений внутрішньочеревний і, відповідно, епідуральний тиск мав перешкоджати витіканню ліквору та полегшувати головний біль. Але така поза явно некомфортна після більшості операцій і навіть після вагінальних положів. До того ж, спеціальні дослідження не підтвердили її здатність прискорити лікування цефалгії [4].

**Підв'язування живота** або спеціальний черевний бандаж із тієї самої причини можуть полегшити цефалгію, але слабкий бандаж неефективний, а тугий – незручний і мало де застосовується [4].

**Уникання натужування** (яке посилює й додаткове витікання ліквору, й головний біль) за допомогою відповідної дієти та “пом'якшувальних для випорожнень” таблеток не є широко визнаним [6].

**Рясне пиття** (або інфузія при неспроможності багато пити) також не визнане надійним способом лікування цефалгії, хоч і може зменшити потребу більш агресивної терапії [4].

**Кофеїн** – інгібітор фосфодіестерази цАМФ із групи метилксантинів – є стимулятором ЦНС і звужує церебральні судини, чим пояснюється його лікувальний ефект при післяпункційній цефалгії, залежний від розширення цих судин [4]. В останні роки рекомендована доза: 300–500 мг *per os* або внутрішньовенно 1–2 рази на добу [4]. Для порівняння: чашка кави чи схожих напоїв зазвичай містить 35–50 мг кофеїну. LD50 для кофеїну – приблизно 150 мг/кг, однак навіть при терапевтичних дозах описані випадки токсичних проявів з боку ЦНС (тремор чи навіть судоми) і серця (миогітнія передсердь). Доказова база для його використання слабка: усі огляди послаються на старе дослідження [7], де він був застосований у 41 пацієнта після неефективності більш консервативних заходів. Пізніше у породіль виявлена

ефективність перорального кофеїну (300 мг) [8]. Простота, дешевизна та відносна безпечність лікування кофеїном і таблетками, що містять кофеїн із **ненаркотичними анальгетиками** (Цитрамон тощо), роблять його популярним засобом “першого ряду” [9], але більшість анестезіологів Північної Америки після ненавмисного дурального проколу при епідуральному знеболюванні положів не застосовують кофеїн, вважаючи його неефективним [10].

**Амінофілін (Еуфілін)** – ще один метилксантин, подібний до кофеїну – при призначенні *per os* дещо знижував інтенсивність головного болю [11, 12, 13], але не став популярним [11].

**Суматриптан** – агоніст 5-НТ1D-рецепторів, який застосовується підшкірно для лікування мігрені та, подібно до кофеїну, звужує церебральні судини, і внутрішньом'язовий **АКТГ** (адренкортикотропний гормон) неодноразово пропонувалися для лікування післяпункційної цефалгії, але їх ефективність вважають не доведеною [11].

**Глюкокортикоїди** пропонуються не лише для профілактики, а й для лікування післяпункційної цефалгії. Анестезіологи з Ірану [14] і Бангладеш [15] досягали значного зниження її інтенсивності призначенням внутрішньовенного **гідрокортизону** по 100 мг кожні 8 годин упродовж двох діб (в іранців перша доза становила 200 мг).

**Агоністи ГАМК-ергічних рецепторів**, уживані для лікування епілепсії та нейропатичного болю: **габапентин** (Нейронтин) у типовій дозі 900 мг/добу *per os* [16, 17] і **прегабалін** (Лірика) у типовій дозі 150 мг/добу [17] – значно зменшували інтенсивність болю, особливо – прегабалін [17].

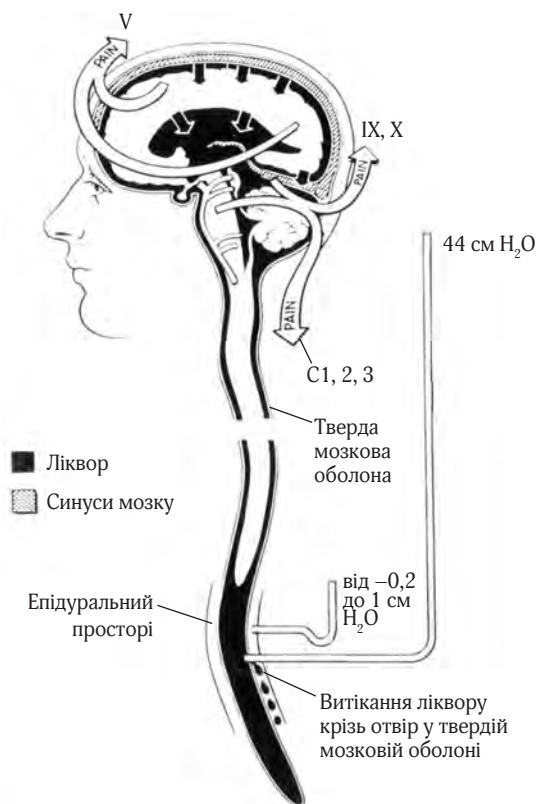
## Оперативне лікування – ушивання дурального отвору

Низька ефективність консервативного лікування є цілком зрозумілою, оскільки воно не може вплинути на головну причину післяпункційного головного болю – значну лікворну гіпотензію внаслідок доволі швидкого витікання того ліквору крізь отвір у павутинній і твердій оболонках спинного мозку (рис. 1).

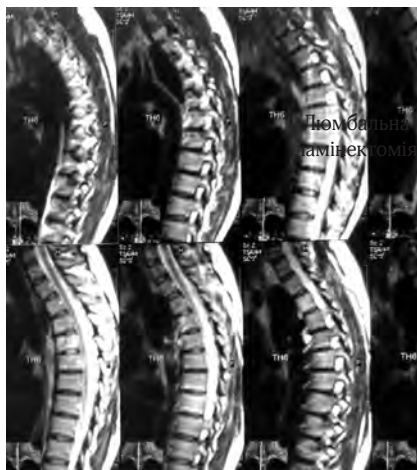Найнадійнішим способом закрити ці отвори було б їх зашивання хірургом. Але для цього потрібна доволі травматична операція ламінектомії (рис. 2). Через це хірургічне втручання з метою закрити дуральний отвір може бути виконане, коли інші способи не допоможуть [6].

Але зазвичай оперувати доводиться при іншій причині головного болю – спонтанній лікворній гіпотензії (синдромі Вольфа – Шальтенбранда). Якщо характерний для цієї хвороби дефект оболонки спинного мозку не вдається закрити епідуральним пломбуванням, навіть на кількох рівнях, може бути виконане ушивання дефекту [6].

При післяпункційній цефалгії після спінальної анестезії оперативне втручання буває необхідним украй рідко. Наприклад, у Базелі (Швейцарія) нейрохірургам довелося оперувати 59-річного чоловіка, який понад два роки після начебто безпроблемної спінальної анестезії страждав від постурального (залежного від пози) головного болю. Після ушивання дуального отвору розміром 2 мм, витікання ліквору припинилося. Після операції цефалгія зникла назавжди [19]. Але цей випадок – казуїстичний, дуже рідкісний.



**Рис. 1.** Патофізіологія післяпункційного головного болю [18]. У вертикальній позі тиск ліквору в субарахноїдальному просторі біля основи головного мозку близький до атмосферного (тобто відносний тиск близький до нуля), а на рівні поперекової пункції – близько 44 см вод. ст. Водночас, в епідуральному просторі тиск також є близьким до нуля. Спричинене різницею тиску витікання ліквору крізь отвір у твердій оболоні призводить до “просідання” головного мозку (чорні стрілки) з натяганням чутливих до болю синусів головного мозку і намету (tentorium) мозочка (чорні стрілки). Біль (білі стрілки PAIN) передається від супратенторальних структур через трійчастий нерв (V) до лобової ділянки, від субтенторальних структур через язико-глотковий і блукаючий нерви (IX, X) – до потилиці, через верхні шийні спинномозкові нерви (C1, 2, 3) – до шиї та надпліч



**Рис. 2.** Схема ламінектомії хребців  $L_1-L_2$

Зазвичай при неефективності медикаментозного лікування цефалгії, спричиненої дуральною пункцією (хоч зумисне – тонкою спінальною голкою, хоч ненавмисне – товстою), в усьому світі застосовують епідуральне введення аутокрові для утворення “латки” понад отвором.

### Стандартне дефінітивне (остаточне) лікування – пломбування аутокров’ю

Оскільки наше й інші дослідження вказують, що післяпункційний головний біль спричинений витіканням ліквору крізь дуральний отвір, найефективнішим методом вирішення проблеми має бути пряма атака на патологію.

*A. J. DiGiovanni, B. S. Dunbar, 1970 [20]*

**Механізм ефекту** – не вповні ясний. Його пояснюють, по-перше, “заклеюванням” отвору в оболонях кров’яною “латкою”, по-друге, запальною реакцією тканин у ділянці цього отвору.

**Об’єм.** Ще Квінке [21] помітив, що після “кривавої” спінальної пункції товстою голкою ліквор витікає менше. Пізніше це ж побачив американський хірург Джеймс Гормлі [22] і запропонував вводити епідурально 2–3 мл аутокрові для профілактики й лікування головного болю після спінальної анестезії. Він тонкою голкою проколював тверду оболону, вводив субарахноїдально 0,9 % NaCl (що миттєво усувало біль), підтягував на себе голку до припинення аспірації ліквору, тобто до епідурального простору, куди вводив 2 мл аутокрові для утворення “латки”, яка затуляла б отвір в оболонях [22]. Такий самий об’єм аутокрові вводили інші американці [23]. Але цей об’єм був ефективний лише в руках авторів. Значно кращі були результати пломбування аутокров’ю в об’ємі 10 мл, запропонованому анестезіологами військово-повітряних сил США [20, 24]. Англієць Крофорд (не той американець, що винайшов голку Крофорда, а однофамільць) рекомендував більш надійний об’єм – 20 мл [25]. Міжнародне багаточентрове дослідження [26] 121 породілі з сильним головним болем після ненавмисного дурального проколу голками калібру від G16 до G18 і з пломбуванням об’ємами 10 мл, 20 мл або 30 мл показало, що об’єм 20 мл найкраще усуває біль, а перевищення цього об’єму інколи змушувало припиняти введення через біль у спині. Дітям рекомендують об’єм 0,2–0,3 мл/кг, підліткам – 0,2 мл/кг [6].

**Куди потрапляє аутокров при пломбуванні?** Вона поширюється епідуральним простором вище й нижче рівня ін’єкції.

**Коли виконувати?** Інвазивність, ризик повторної ненавмисної дуральної пункції та інших (на щастя, рідкісних) ускладнень роблять логічним попервах консервативне лікування (ліжковий режим, наводнювання, кофеїн, анальгетики). Окрім того, раннє пломбування частіше буває невдалими: при його виконанні раніше однієї доби після дуральної пункції воно не приводить до успіху, а раніше двох діб – частіше потребує повторного пломбування через рецидив головного болю [6].

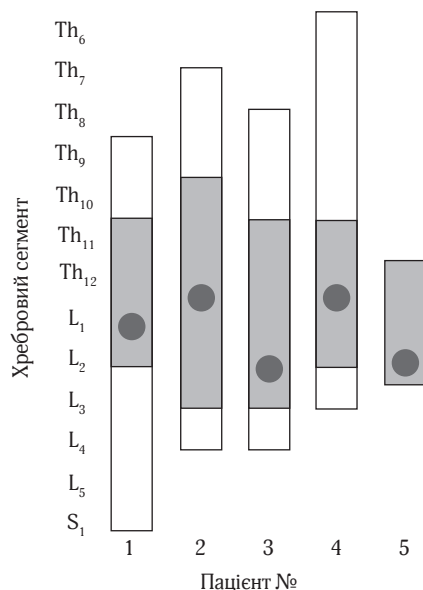
**Яка ефективність?** У першій половині 1970-х років ця нова методика, за оцінками тоді ще не розбалуваних пацієнтів і лікарів, давала не менше 89 % випадків значного полегшення головного болю. У наш час, коли оцінюють повне усунення болю або зниження його інтенсивності за візуальною аналоговою шкалою (ВАШ), результати є скромнішими: після 20 мл аутокрові повне чи часткове усунення болю – 73–93%, повне – 32–75 % [6]. Але чим пізніше – тим ефективніше.

**На якому рівні вводити?** На тому ж, де була пункція, що призвела до головного болю, або на один хребець нижче, оскільки кров, уведена епідуральною голкою Tu1 (Tu0hу), поширюється більше в краніальному напрямку (рис. 3).

**Звідки набирати кров?** У жодному разі не з давно введеного внутрішньовенного катетера: він майже завжди інфікований. Тому всю процедуру мають виконувати двоє операторів: перший (позаду від пацієнта) у строго асептичних умовах ідентифікує епідуральний простір, потім другий (поперед від пацієнта), також у строго асептичних умовах, пунктує вену, набирає 20 мл крові та передає шприц першому.

**Які особливості епідуральної пункції?** Епідуральний набір – як завжди, але катетер і бактерійний фільтр не потрібні. Місцевим анестетиком (зазвичай лідокаїном) інфільтрують шкіру та підшкірну клітковину, ідентифікація епідурального простору – мінімальним об'ємом фізрозчину (щоб не сильно розводити аутокров, яка в епідуральному просторі має утворити згусток). Не треба вводити епідуральну тест-дозу лідокаїну, бо він протидіятиме згортанню введеної після нього крові [28].

**Що робити, якщо голка “провалилася” субарахноідально?** Витягти її та знов увести на один хребець нижче [6]. Але тоді вводити кров особливо повільно, щоб вона кризь доволі великий отвір від першої спроби не затікала до підпаутинного простору.



**Рис. 3.** Розподіл крові, введеної епідурально, у п'ятих пацієнтів: рівень ін'єкції вказаний чорним кружком, межі безперервного згустку – заштрихованими прямокутниками, максимальне поширення крові – білими прямокутниками [27]

**Які особливості венепункції?** Ідеальна асептика – як при взятті крові на гемокультуру. Протоколи деяких зарубіжних клінік вимагають уведення залишків крові зі шприца до стерильної пробірки на бактеріологічний засів.

**Темп уведення аутокрові?** Повільний, приблизно 1 мл за 3 секунди, у ритмі вальсу: “один-два-три – кубик” [6].

**Що може відчувати пацієнт?** Краще наперед попросити його повідомляти про всі “нові відчуття”, щоб потім постійно мати довірчий мовний контакт. Уже після введення 5–7 мл можливий легкий дискомфорт у попереку, а при продовженні введення – відчуття розпирання в попереку, сідницях, стегнах чи гомілках. При наростанні цього відчуття (зазвичай після 12–15 мл) уведення краще припинити, якщо дискомфорту нема – повільно ввести весь об'єм (зазвичай 20 мл).

**Після виймання епідуральної голки** – швидко накласти асептичну наліпку та покласти пацієнта навзнік (на спину), щоб уведена кров накопичувалась у задньому епідуральному просторі, навпроти отвору. Перевезення до палати – на візочку в тій самій позі. У палаті – лежати в тій самій позі не менше 2 годин, під коліна можна підкласти валок чи подушку для зменшення поперекового лордозу та накопичення аутокрові в поперековому відділі.

**Інструкція пацієнтам після пломбування:** впродовж 2–3 днів (а боязким, недовірливим і тому слухняним – 2–3 тижнів) продовжувати рясне пиття; не напружуватись; намагатись не кашляти; не піднімати важкого; піднімаючи легкі предмети з підлоги – не нагинатися, а присідати. Усе це для того, щоб плomba не “луснула” під напором ліквору. Негайно повідомити анестезіолога про гіпертермію, болі в попереку чи ногах, відновлення головного болю.

**Чого очікувати й не лякатися?** У більшості випадків головний біль зникає одразу, але інколи може згасати поступово впродовж однієї доби. До 3–5 днів можливий слабкий біль у попереку, у менше 2 % хворих – слабкі парестезії, болі в шиї, корінцеві болі.

**Чого боятися?** Рецидиву головного болю й ускладнень (про них буде далі).

**Що робити при рецидиві головного болю?** По-перше, не дуже дивуватися. За даними фінських авторів [29], після пломбування (10–15 мл) відмінний первісний ефект досягався в 91 % пацієнтів, але постійний – лише в 61 %, однак 87 % пацієнтів були задоволені його результатом. По-друге, розглянути можливість повторного пломбування через добу. В австралійському дослідженні породіль із головним болем після ненавмисної дуральної пункції товстою епідуральною голкою [30] перше пломбування аутокров'ю (7–25 мл) дало полегшення 95 % жінок, а повне усунення болю – лише 67 %; сильний головний біль відновився в 31 %, а повторні пломбування знадобились у 28 %.

**Профілактичне епідуральне пломбування аутокров'ю** пропонувалось одразу після ненавмисного проколу оболон епідуральною голкою, але його ефективність не доведена [6]. Результати недавнього кокрейнівського огляду 9 досліджень 379 пацієнтів [31] не виявили ефективності профілактичного пломбування, а біль у спині після нього траплявся частіше. До того ж, треба пам'ятати про протипоказання й можливі ускладнення.

## Протипоказання для епідурального пломбування аутокров'ю

Основна причина появи нових проблем пов'язана з вирішенням уже існуючих.

*Закон Сіваріда*

Із подальшого тексту буде видно, що епідуральне пломбування аутокров'ю – процедура не зовсім безпечна. Тому більшість авторів рекомендує виконувати її не раніше 2 діб після спінальної пункції, що спричинила головний біль, а до того – обходитись консервативною терапією (див. вище). Це стосується й дітей. Однак після ненавмисного дурального проколу товстою епідуральною голкою 81 % акушерських анестезіологів США й Канади виконують пломбування раніше однієї доби після виникнення головного болю, що зрозуміло – важко очікувати ефекту консервативної терапії при великому отворі в оболонках.

Відкладати пломбування не варто й при таких тяжких наслідках лікворної гіпотензії, як паралічі через натягнення черепних нервів. Хоча наявність неврологічних симптомів після спінальної пункції є відносним протипоказанням для епідурального пломбування, дуже тяжкий головний біль, нестримне блювання, ознаки натягнення черепних нервів: VI (диплопія) або VIII (втрата слуху) – дозволяє зневажити це протипоказання. Але **абсолютні протипоказання** (ті самі, що для епідуральної анестезії): інфекція в ділянці планованої пункції, порушення гемостазу – зневажати не можна, як буде видно з подальшого тексту.

## Ускладнення епідурального пломбування аутокров'ю

Майже всі ускладнення звичайної епідуральної блокади можливі й при пломбуванні аутокров'ю – та ще й, через утворення нами навмисної епідуральної гематоми (загальновідомого віддаленого ускладнення нейраксіальної анестезії), вищим буде ризик епідурального абсцесу. Тому потрібна настороженість щодо його ознак: лихоманки, болю в спині та місцевої болочості при пальпації. Адже ж, повторимось: результат епідурального пломбування – **навмисна епідуральна гематома**.

При скрупульозному ставленні до технічності виконання та асептики ускладнення бувають украй рідко, хоч описані спорадичні випадки сильного болю в попереку та спині, радикулопатії, субдуральної чи субарахноїдальної гематоми, епідурального абсцесу, арахноїдиту, пневмоцефалії, менінгізму, паралічів черепних нервів, навіть тотальної спінальної анестезії [6]. Ще у 1970-х роках американські анестезіологи [32] отримали полегшення післяпункційної цефалгії після першого пломбування у 105 із 118 пацієнтів, після другого – ще в 10 із 13 решти (сумарна ефективність 97,5 %), однак незабаром в одного пацієнта розвинувся параліч лицевого нерва, а ще в одного – дзвеніння у вухах, атаксія та запаморочення без головного болю; серед пізніх ускладнень – біль у попереку у 22 і парестезії у двох. Біль у спині буває в 35 % випадків, у шиї – в 0,9 %, тимчасове підвищення температури тіла (на добу-дві) – у 5 %. Украй рідкісні паралічі черепних нервів

(у тому числі лицевого нерва – описано два випадки) пояснюють їх ішемією через підвищення лікворного тиску після пломбування. Відомі випадки тромбозу церебральних венозних синусів. Описані також випадки вазо-вагальних реакцій з глибокою брадикардією. Нью-йоркськими анестезіологами [33] описаний випадок стрептококового менінгіту після двох повторних пломбувань.

Ненавмисний прокол усіх оболонок спинного мозку трапляється не так вже й рідко. Але описані й випадки проколу лише твердої оболони з уведенням аутокрові до субдуральної щілини (рис. 4).

Прикрій для анестезіологів випадок трапився в Англії: через ненавмисну дуральну пункцію при епідуральному знеболюванні пологів виконали профілактичне пломбування крізь уже наявний епідуральний катетер, але все ж таки через дві доби розвинувся біль у голові, шиї та надпліччях; пломбування повторили, але ці прояви лише посилились.

Як правило, епідуральне пломбування аутокров'ю не обтурує епідуральний простір і в подальшому не заважає спінальній, епідуральній чи каудальній анестезії. Та бувають і винятки: описані два випадки невдалої епідуральної анестезії через фіброз епідурального простору внаслідок неповної резорбції попередньої “латки”, в одному з цих випадків катетер ненароком увели субдурально (рис. 5).

## Епідуральне введення фізіологічного розчину

Хоч епідуральне пломбування аутокров'ю, завдяки своїй надійності, вважається “золотим стандартом” лікування післяпункційного головного болю, воно може не допомогти в деяких випадках, і тоді можуть знадобитися нестандартні методи. Зокрема, турецькі анестезіологи застосовують для швидкого усунування післяпункційної цефалгії блокаду великих потиличних нервів як не дуже інвазивний метод, перед тим як зважитись на значно інвазивніше епідуральне пломбування [36].

Але створення в епідуральному просторі протитиску витіканню ліквору є, безумовно, надійнішим. Якщо епідуральне введення крові протипоказане чи не призвело до успіху, можливе **введення фізіологічного розчину**, запропоноване ще в 1967 році: по 30–60 мл кожні 6 годин чотириразово. Пізніше була запропонована більш ефективна епідуральна інфузія фізіологічного розчину або Рінгер-лактату в темпі 1–1,5 л за добу. У наш час вона менш обтяжлива для пацієнтів завдяки наявності легких еластомерних інфузійних помп, що дозволяють навіть ходити. Описане епідуральне пломбування фізіологічним розчином і в 10-річної дитини.

Фізіологічний розчин застосовували й інтратекально – в об'ємі 10 мл перед вийманням інтратекального катетера, введеного при ненавмисному потрапінні епідуральної голки до підпаутинного простору. Це ще більше знижувало частоту головного болю й потребу пломбування аутокров'ю.

**Декстрини** як заміна фізрозчину для пломбування не виправдані: як і фізрозчин, на відміну від крові, вони не спричиняють запальної реакції в епідуральному просторі, яка б сприяла закриттю пункційного отвору. Утім, нещодавно анестезіологи з Франції [37] з успіхом застосували гідроксіетилкрахмаль (ГЕК) при протипоказаннях до вве-

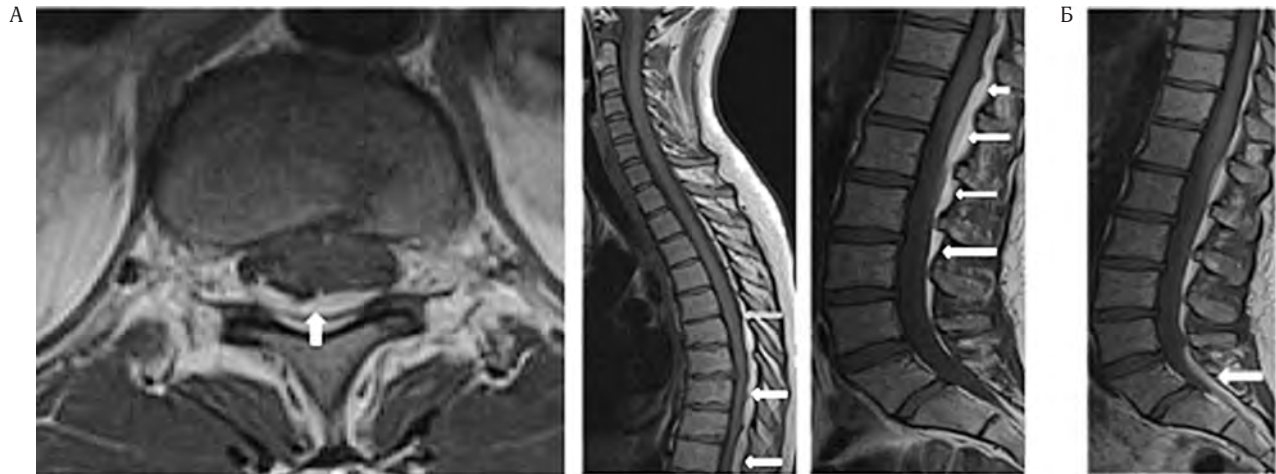

Рис. 4. Спинальна субдуральна гематома після епідурального пломбування аутокров'ю [34]

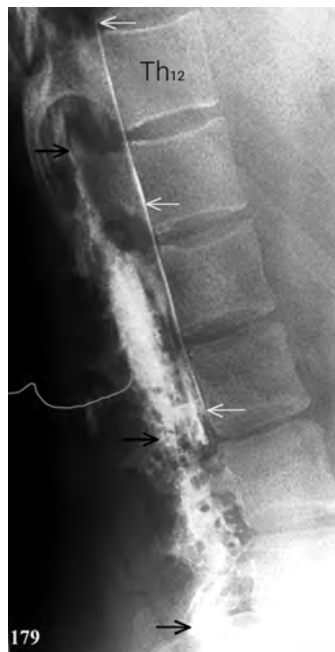

Рис. 5. Латеральна епідурограма зі щільною масою епідурального контрасту навколо кінчика катетера позаду від  $L_2$ – $L_3$ , контраст погано пройшов угору до  $Th_{12}$  і вниз до  $L_5$  (чорні стрілки); тонка та яскрава смужка переднього субдурального контрасту поширюється догори від  $L_3$  (сині стрілки) [35]

дення аутокрові: в одному випадку – через бактеріємію (*Streptococcus agalactiae*), в іншому – через гостру лейкемію. У дослідях на щурах доведена безпечність ГЕК навіть при потраплянні до субаракноїдального простору [38].

### Нестандартне старовинне лікування – внутрішньовенна акватерапія

Отже, стандартне дефінітивне (остаточне) лікування після-пункційної цефалгії – пломбування аутокров'ю – народилося лише в 1960 році [22]. А що ж до того робили лікарі при тяж-

ких, стійких до консервативного лікування головних болях після спінальних пункцій, які тоді виконували голками, значно товщими за сучасні? Виявляється, ще в 1960 році [39] застосовувалось старовинне лікування внутрішньовенним введенням стерильної дистильованої води, яка й зараз є доступною під назвою “Aqua pro injectionibus” в ампулах по 2 мл і по 5 мл.

**Історія** “внутрішньовенної акватерапії” стерильною дистильованою водою для ін'єкцій при лікворній гіпотензії пов'язана з ім'ям славного французького хірурга Рене Леріша (рис. 6), який писав ще в 1925 році: “Досить внутрішньовенної ін'єкції 40 мл дистильованої води для підвищення тиску ліквору, щоб ці проблеми зникли. Я вважаю себе не самотнім у цій думці; поширення лікування ін'єкцією дистильованої води – найкращий тому доказ” [40]. Цей метод застосовувався у Франції й після Другої світової війни: “Лікування полягало у внутрішньовенних ін'єкціях 40–50 мл дистильованої води. Результати були дивовижні” [41].

**Механізм** цього ефекту пояснили експерименти на котах, виконані одразу ж після Першої світової війни військовими лікарями зі США [42]. Вимірюючи тиск ліквору крізь голку, введену між атлантом і потиличною кісткою, вони виявили, що незабаром після внутрішньовенного введення 30 % NaCl цей тиск знижується, інколи навіть нижче атмосферного (рис. 7), а після внутрішньовенного введення стерильної дистильованої води цей тиск швидко й надовго підвищується (рис. 8). Безпосередню причину таких змін виявили ті самі автори [43], спостерігаючи за головним мозком котів крізь трепанаційні отвори: за кілька хвилин після введення гіпертонічного розчину мозок зморщувався, а при внутрішньовенному введенні дистильованої води, вже після перших її мілілітрів, мозок набрякав.

На Заході метод внутрішньовенної акватерапії за Рене Лерішем застосовувався ще півстоліття тому [39], перед винайденням епідурального пломбування аутокров'ю, але зараз забутий. В Україні відродження внутрішньовенної акватерапії Леріша пов'язане з ім'ям київського акушерського анестезіолога Руслана Опанасовича Ткаченка: його методика включає повільне внутрішньовенне введення 0,2–0,25 мл/кг (у середньому 20 мл) стерильної дистильованої

води для ін'єкцій з подальшою інфузією 1,6–2,0 л 0,9 % NaCl [44]. У Харкові методика Р. О. Ткаченка успішно застосовується з 2004 року: зазвичай для усунення головного болю вистачає від одного до трьох сеансів (щодня). Ми [45] навіть намагалися застосувати її з профілактичною метою, уводячи 20 мл дистильованої води з подальшою інфузією 0,9 % NaCl у першу й другу добу після операції; була ви-



Рис. 6. Славетний французький хірург Рене Леріш – фотографія 1915 р.

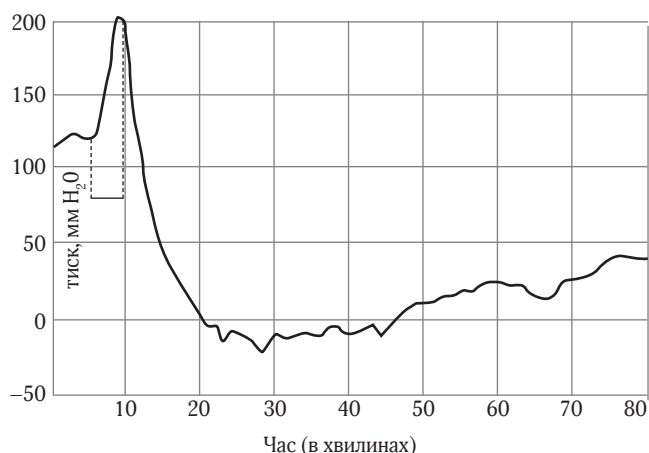


Рис. 7. Тиск ліквору (мм вод. ст.) під час і після внутрішньовенного введення 12 мл 30 % натрію хлориду (горизонтальний відрізок) [42]

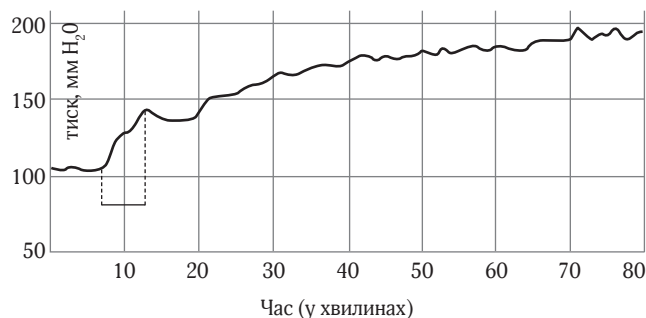


Рис. 8. Тиск ліквору (мм вод. ст.) під час і після внутрішньовенного введення 20 мл дистильованої води (горизонтальний відрізок) [42]

явлена тенденція до клінічно суттєвого, але статистично незначного зниження частоти помірного й тяжкого головного болю (табл. 2). Останнім часом для лікування цефалгії ми використовуємо також старий метод Леріша: 40 мл стерильної дистильованої води без подальшої інфузії.

**Побічні ефекти** при швидкому введенні: тахікардія, скарги на печіння за ходом вени та загальний дискомфорт; при повільному введенні дистильованої води для ін'єкцій (Aqua pro injectionibus) жодних проявів ми не спостерігали.

**Протипоказання** (теоретичне): порушення ліквородинаміки – оскільки ми спричиняємо набухання головного мозку.

**Недоліки** внутрішньовенної акватерапії: (1) набухання головного мозку як механізм ефекту (протилежно до зморщування головного мозку при лікуванні сечовиною внутрішньочерепної гіпертензії); (2) симптоматична дія (причина – отвір в оболонках – лишається); (3) інколи – необхідність повторних щоденних сеансів (до трьох-чотирьох).

**Перевага** внутрішньовенної акватерапії – значно менша інвазивність, порівняно з більш надійним plombуванням аутокров'ю: важко переконати жінку полікувати тяжкий головний біль після надтонкої спінальної голки значно товщою епідуральною голкою.

## Малоінвазивне лікування – крило-піднебінна блокада

Але є ще більш древній і менш інвазивний спосіб – блокада крило-піднебінного вузла, яку застосовують з 1908 року [46] для регіонального знеболювання [47] і для лікування низки хронічних больових синдромів [48]. Крило-піднебінний вузол (ганглії Меккеля), ganglion pterygopalatinum за сучасною термінологією [47], ganglion sphenopalatinum за старою базельською номенклатурою [46], може блокуватися уколком крізь шкіру, носову чи ротову порожнину [47], а також “квачиком”, уведеним до носа (рис. 9), бо цей вузол лежить під слизовою оболонкою носа на глибині лише 1–2 мм [49]. Завдяки можливості швидкої дифузії, описані способи його блокади інстиляцією до носа аерозолу з розчином місцевого анестетику [49].

Нещодавно запатентований спеціальний пристрій (рис. 10) для введення до носа водного розчину бупівакаїну або ропівакаїну, інколи – з додаванням дексаметазону [50].

Таблиця 2. Кількість випадків головного болю [45]

Головний біль	Контрольна група (n = 250)	Дослідна група (n = 296)	Хі-квадрат	p
Слабкий	3 (1,2 %)	6 (2,0 %)	0,18	0,6753
Помірний	3 (1,2 %)	2 (0,7 %)	0,04	0,8494
Тяжкий	3 (1,2 %)	0	1,71	0,1906
РАЗОМ	9 (3,6 %)	8 (2,7 %)	0,13	0,7232
Виражений (помірний + тяжкий)	6 (2,4 %)	2 (0,7 %)	1,72	0,1891

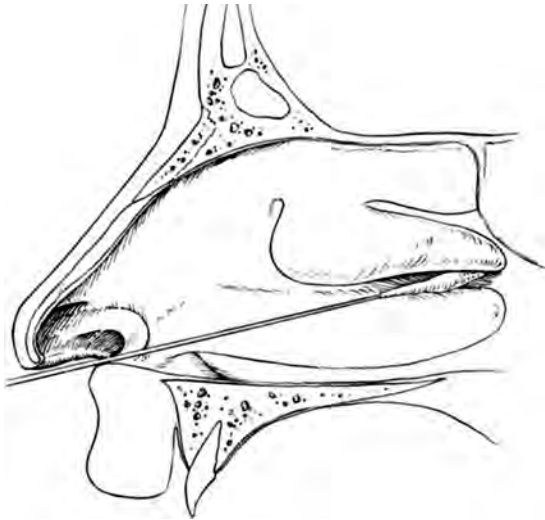


Рис. 9. Малоінвазивна блокада крило-піднебінного вузла “квачиком” із місцевим анестетиком [47]

Лікування післяпункційної цефалгії блокадою крило-піднебінного вузла за допомогою носового аплікатора з маззю лідокаїну або кремом EMLA на “квачику” (див. рис. 9) проводили у США [51–53]. Ефективність, за даними різних публікацій, – приблизно 70 %. Випадки неефективності пояснюють анатомічними особливостями – дальшим від слизової носа розміщенням крило-піднебінного вузла, який зрідка може лежати на глибині 7–9 мм [49].

У найсвіжійшій публікації [54] анестезіологи зі штату Арканзас повідомляють про застосування цієї блокади (рис. 11) у приймальному відділенні для лікування цефалгії у трьох жінок (18–33 років), яким раніше виконувалась діагностична спінальна пункція. В одній біль майже зник на 12 годин, потім трохи відновився, а за дві доби скарг не було. Двом іншим блокада принесла полегшення, але за 11–14 годин біль відновився, обом знадобилося епідуральне пломбування аутокров'ю.

На сьогодні ми [55] маємо досвід лише двох блокад крило-піднебінного вузла. В одній жінки, із сильним головним болем за два дні після спінальної анестезії для тотальної гістеректомії, внутрішньовенна акатерапія за Лерішем – Ткаченком (40 мл води для ін'єкцій повільно болюсно, потім інфузія 1200 мл 0,9 % NaCl) була неефективною. До кожної ніздрі виконано по два впорскування аерозольної форми 10 % лідокаїну (рис. 12). Через 5 хвилин, підвівшись з ліжка, пацієнтка відмітила значне полегшення. Після очисної клізми пацієнтка ходила, головний біль був незначним. Наступного ранку головного болю не було, жодного додаткового лікування не знадобилося.

В іншій жінки астеничної статури, з головним болем за два дні після спінальної анестезії для кесаревого розтину, аналогічна блокада лише незначно знизила інтенсивність болю. Після цього біль було усунуто внутрішньовенною акатерапією за Лерішем – Ткаченком. Різну ефективність блокади крило-піднебінного вузла можна пояснити різною глибиною залягання цього вузла під слизовою оболонкою носа. На нашу думку, блокада крило-піднебінного вузла

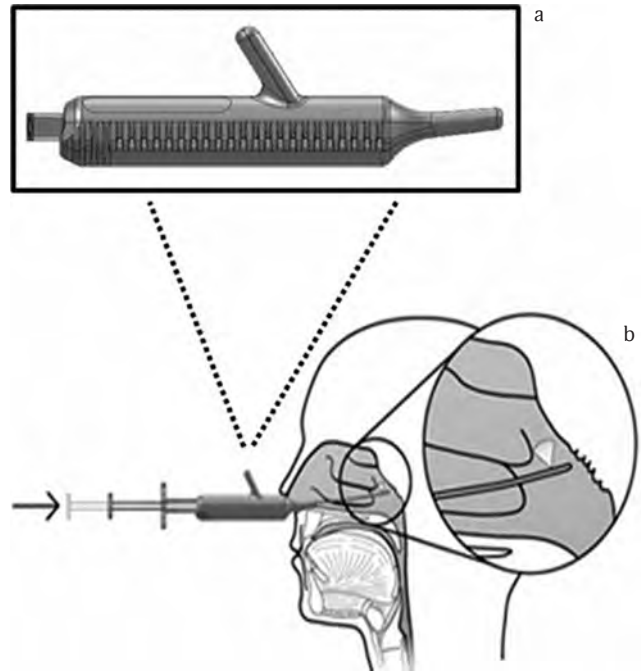


Рис. 10. Пристрій Tx360 для трансназальної блокади крило-піднебінного вузла [50]

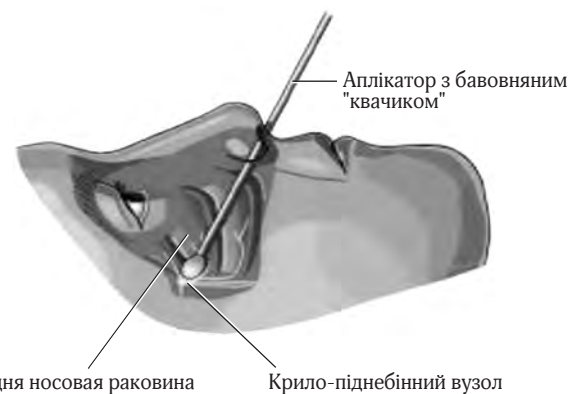


Рис. 11. Трансназальна блокада крило-піднебінного вузла ватним “квачиком”, проведеним до заднього краю середньої носової раковини; вата містила 4 % лідокаїн [54]

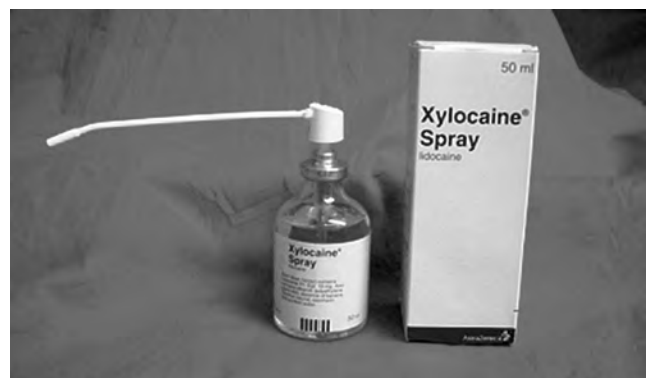

Рис. 12. Спрей 10 % лідокаїну, придатний для трансназальної блокади крило-піднебінного вузла



шляхом впорскування до носа аерозолі, завдяки легкості її виконання, може стати мінімально інвазивним способом лікування першого вибору при післяпункційній цефалгії. При невдачі можна перейти до більш надійних способів: внутрішньовенної акватерапії та епідурального пломбування аутокров'ю.

## Висновки

1. Післяпункційний головний біль потребує серйозного ставлення і раннього лікування, краще – лікарем, чия діяльність призвела до цього болю.
2. Згідно зі стандартними протоколами в різних країнах уже при початку післяпункційної цефалгії є рекомендованим безпечно, але малоефективне консервативне лікування.
3. Після двох-трьох днів сильного болю показане епідуральне пломбування аутокров'ю – ефективно, але ризиковане. При ваганнях щодо його застосування можна спробувати менш інвазивні способи: спершу найменш інвазивну блокаду крило-піднебінного вузла (“квачиком” або спреєм), потім внутрішньовенну акватерапію.

## Література

1. Шифман Е. М. Сто лет головной боли. Клиническая физиология постпункционной головной боли / Шифман Е. М. – Петрозаводск : Изд-во ПетрГУ, 1999. – 72 с.
2. Шифман Е. М. Сто лет головной боли. Клиническая физиология постпункционной головной боли : пособие для врачей / Шифман Е. М. – 2-е изд., испр. – М. : МежЭкспертПресс ; Петрозаводск : ИнтелТек, 2004. – 64 с.
3. Tourtellotte W. W. Post-Lumbar Puncture Headaches / Tourtellotte W. W., Haerer A. F., Heller G. L., Somers J. E. – Springfield (Ill.) : Charles C. Thomas Publisher Ltd, 1964.
4. Turnbull D. K. Post-dural puncture headache: pathogenesis, prevention and treatment / Turnbull D. K., Shepherd D. B. // *Br. J. Anaesth.* – 2003. – Vol. 91, N 5. – P. 718–729.
5. Lin W. Myth: fluids, bed rest, and caffeine are effective in preventing and treating patients with post-lumbar puncture headache / Lin W., Geiderman J. // *West. J. Med.* – 2002. – Vol. 176., N 1. – P. 69–70.
6. Сулов В. В. Спинальная анестезия и аналгезия : руководство для врачей / Сулов В. В., Фесенко У. А., Фесенко В. С. – Харьков : СИМ, 2013. – 544 с.
7. Sechzer P. H. Post-spinal anesthesia headache treated with caffeine: evaluation with demand method – part I / Sechzer P. H., Abel L. // *Curr. Ther. Res.* – 1978. – Vol. 24. – P. 307–312.
8. Camann W. R. Effects of oral caffeine on postdural puncture headache. A double-blind, placebo-controlled trial / Camann W. R., Murray R. S., Mushlin P. S., Lambert D. H. // *Anest. Analg.* – 1990. – Vol. 70, N 2. – P. 181–184.
9. Запорожан В. Н., Спинальная анестезия при оперативном родоразрешении / Запорожан В. Н., Тарабрин О. А., Басенко И. Л. и др. – К. : Старт, 2013. – 320 с.
10. Berger C. W. North American survey of the management of dural puncture occurring during labor epidural analgesia / Berger C. W., Crosby E. T., Grodecki W. // *Can. J. Anaesth.* – 1998. – Vol. 45, N 2. – P. 110–114.
11. Basurto Ona X. Drug therapy for treating post-dural puncture headache / Basurto Ona X., Martínez García L., Solà I., Bonfill Cosp X. // *Cochrane Database Syst. Rev.* – 2011. – Vol. 10, N 8. – CD007887.
12. Wu C. A multicenter clinical study on treating post-dural puncture headache with an intravenous injection of aminophylline / Wu C., Lian Y., Guan D. et al. // *Pain Physician.* – 2016. – Vol. 19, N 5. – P. E761–E765.
13. Ergün U. Intravenous theophylline rapidly decreases post-lumbar puncture headaches / Ergün U., Ünal-Artık H. A., İnan L. E., Yoldaş T. // *Acta Neurol. Belg.* – 2016. – Vol. 116, N 3. – P. 337–339.
14. Ashraf M. A. Hydrocortisone in post-dural puncture headache / Ashraf M. A., Sadeghi A., Azarbakht Z., Salehi S., Hamediseresht E. // *Middle East J. Anesth.* – 2007. – Vol. 19, N 2. – P. 415–422.
15. Alam M. R. Role of very short-term intravenous hydrocortisone in reducing postdural puncture headache / Alam M. R., Rahman M. A., Ershad R. // *J. Anaesthesiol. Clin. Pharmacol.* – 2012. – Vol. 28, N 2. – P. 190–193.
16. Wagner Y. Gabapentin in the treatment of post-dural puncture headache: a case series / Wagner Y., Storr F., Cope S. // *Anaesth. Intensive Care.* – 2012. – Vol. 40, N 4. – P. 714–718.
17. Nguyen D. T. Standardizing management of post-dural puncture headache in obstetric patients: a literature review / Nguyen D. T., Walters R. R. // *Open J. Anesthesiology.* – 2014. – Vol. 4. – P. 244–253.
18. Brownridge P. The management of headache following accidental dural puncture in obstetric patients / Brownridge P. // *Anaesth. Intensive Care.* – 1983. – Vol. 11, N 1. – P. 4–15.
19. Pouskoulas C. D. Successful treatment of post-dural-puncture headache with surgical dura repair two years after spinal anesthesia / Pouskoulas C. D., Taub E., Ruppen W. // *Cephalalgia.* – 2013 Nov. – N 33 (5). – P. 1269–1271.
20. DiGiovanni A. J. Epidural injections of autologous blood for postlumbar-puncture headache / DiGiovanni A. J., Dunbar B. S. // *Anesth. Analg.* – 1970. – Vol. 49, N 2. – P. 268–271.
21. Quincke H. I. Die Lumbalpunktion des Hydrocephalus / Quincke H. I. // *Berl. Klin. Wochenschr.* – 1891. – Bd. 28. – S. 929–933.
22. Gormley J. B. Treatment of post-spinal headache / Gormley J. B. // *Anesthesiology.* – 1960. – Vol. 21. – P. 565–566.
23. Ozdil T. Post lumbar puncture headache: an effective method of prevention / Ozdil T., Powell W. F. // *Anesth. Analg.* – 1965. – Vol. 44, N 5. – P. 542–545.
24. DiGiovanni A. J. Epidural injection of autologous blood for postlumbar-puncture headache / DiGiovanni A. J., Galbert M. W., Wahle W. M. // *Anesth. Analg.* – 1972. – Vol. 51, N 2. – P. 226–232.
25. Crawford J. S. Experiences with epidural blood patch / Crawford J. S. // *Anaesthesia.* – 1980. – Vol. 35, N 5. – P. 513–515.
26. Paech M. J. The volume of blood for epidural blood patch in obstetrics: a randomized, blinded clinical trial / Paech M. J., Doherty D. A., Christmas T., Wong C. A. // *Anesth. Analg.* – 2011. – Vol. 113, N 1. – P. 126–133.
27. Beards S. C. Magnetic resonance imaging of extradural blood patches: appearances from 30 min to 18 h / Beards S. C., Jackson A., Griffiths A. G., Horsman E. L. // *Br. J. Anaesth.* – 1993. – Vol. 71, N 2. – P. 182–188.
28. Tobias M. D. Lidocaine inhibits blood coagulation: implications for epidural blood patch / Tobias M. D., Pilla M. A., Rogers C., Jobs D. R. // *Anesth. Analg.* – 1996. – Vol. 82, N 4. – P. 766–769.
29. Taivainen T. Efficacy of epidural blood patch for post-dural headache / Taivainen T., Pitkanen M., Tuominen M., Rosenberg P. H. // *Acta Anaesthesiol. Scand.* – 1993. – Vol. 37, N 7. – P. 702–705.
30. Banks S. An audit of epidural blood patch after accidental dural puncture with a Tuohy needle in obstetric patients / Banks S., Paech M., Gurrin L. // *Int. J. Obstet. Anesth.* – 2001. – Vol. 10, N 3. – P. 172–176.
31. Boonmak P. Epidural blood patching for preventing and treating post-dural puncture headache / Boonmak P., Boonmak S. // *Cochrane Database Syst. Rev.* – 2010. – N 1. – CD001791.
32. Abouleish E. Long-term follow-up of epidural blood patch / Abouleish E., de la Vega S., Blendinger I., Tio T. // *Anesth Analg.* – 1975. – Vol. 54, N 4. – P. 459–463.
33. Beilin Y. Presumed group B streptococcal meningitis after epidural blood patch / Beilin Y., Spitzer Y. // *A. A. Case Rep.* – 2015. – Vol. 4, N 12. – P. 163–165.
34. Devroe S. Spinal subdural haematoma after an epidural blood patch / Devroe S., Van de Velde M., Demaerel P., Van Calsteren K. // *Int. J. Obstet. Anesth.* – 2015. – Vol. 24, N 3. – P. 288–289.

35. Collier C. B. Blood patches may cause scarring in the epidural space: two case reports / Collier C. B. // *Internat. J. Obstet. Anesth.* – 2011. – Vol. 20, N 4. – P. 347–351.
36. Uyar Türkyilmaz E. Bilateral greater occipital nerve block for treatment of post-dural puncture headache after caesarean operations / Uyar Türkyilmaz E., Camgöz Eryilmaz N., Aydın Güzey N., Moraloğlu Ö. // *Braz. J. Anesthesiol.* – 2016. – Vol. 66, N 5. – P. 445–450.
37. Vassal O. Epidural injection of hydroxyethyl starch for the management of obstetric postdural puncture headache / Vassal O., Baud M. C., Bolandard F. et al. // *Int. J. Obstet. Anesth.* – 2013. – Vol. 22, N 2. – P. 153–155.
38. Vassal O. Neurotoxicity of intrathecal 6 % hydroxyethyl starch 130/0.4 injection in a rat model / Vassal O., Del Carmine P., Beuriat P. A. et al. // *Anaesthesia.* – 2015. – Vol. 70, N 9. – P. 1045–1051.
39. Bell W. E. Low spinal fluid pressure syndromes / Bell W. E., Joynt R. J., Sahs A. L. // *Neurology.* – 1960. – Vol. 10. – P. 512–521.
40. Leriche R. Spinal anaesthesia / Leriche R. // *Ann. Surg.* – 1925. – Vol. 81, N 1. – P. 38–44.
41. Puech P., Discussion on intracranial hypotension / Puech P., Leriche R., et al. // *Proc. R. Soc. Med.* – 1948. – Vol. 41, N 11. – P. 771–776.
42. Weed L. H. Pressure changes in the cerebro-spinal fluid following intravenous injection of solutions of various concentrations / Weed L. H., McKibben P. S. // *Am. J. Physiol.* – 1919. – Vol. 48, N 4. – P. 512–530.
43. Weed L. H. Experimental alteration of brain bulk / Weed L. H., McKibben P. S. // *Am. J. Physiol.* – 1919. – Vol. 48, N 4. – P. 531–558.
44. Ткаченко Р. А. Лечение постпункционных головных болей после регионарных методов обезболивания / Ткаченко Р. А. // *Біль, знеболювання і інтенсивна терапія.* – 2003. – № 2д. – С. 219–221.
45. Фесенко В. С. Застосування методу Ткаченка для профілактики головного болю після спінальної анестезії / Фесенко В. С., Настенко О. М. // *Біль, знеболювання, інтенсивна терапія.* – 2008. – № 2д. – С. 317–318.
46. Sluder G. The anatomical and clinical relations of the sphenopalatine ganglion to the nose / Sluder G. // *N. Y. State J. Med.* – 1909. – Vol 90. – P. 293–298.
47. Blatt I. M. Regional anesthesia in otorhinolaryngology / Blatt I. M. // *Intern. Anesthesiol. Clin.* – 1963. – Vol. 1, N 3. – P. 681–695.
48. Piagkou M. The pterygopalatine ganglion and its role in various pain syndromes: from anatomy to clinical practice / Piagkou M., Demesticha T., Troupis T. et al. // *Pain Pract.* – 2012. – Vol. 12, N 5. – P. 399–412.
49. Kanai A., Intranasal lidocaine 8 % spray for second-division trigeminal neuralgia / Kanai A., Suzuki A., Kobayashi M., Hoka S. // *Br. J. Anaesth.* – 2006. – Vol. 97, N 4. – P. 559–563.
50. Cady R. A double-blind, placebo-controlled study of repetitive transnasal sphenopalatine ganglion blockade with Tx360 as acute treatment for chronic migraine / Cady R., Saper J., Dexter K., Manley H. R. // *Headache.* – 2015. – Vol. 55, N 1. – P. 101–116.
51. Cohen S. A new interest in an old remedy for headache and backache for our obstetric patients: a sphenopalatine ganglion block / Cohen S., Trnovski S., Zada Y. // *Anaesthesia.* – 2001. – Vol. 56, N 6. – P. 606–607.
52. Cohen S., Sphenopalatine ganglion block for postdural puncture headache / Cohen S., Sakr A., Katyal S., Chopra D. // *Anaesthesia.* – 2009. – Vol. 64, N 5. – P. 574–575.
53. Cohen S. Sphenopalatine ganglion block: a safer alternative to epidural blood patch for postdural puncture headache / Cohen S., Ramos D., Grubb W. et al. // *Reg. Anesth. Pain Med.* – 2014. – Vol. 39, N 6. – P. 563.
54. Kent S. Transnasal sphenopalatine ganglion block for the treatment of postdural puncture headache in the ED / Kent S., Mehaffey G. // *Am. J. Emerg. Med.* – 2015. – Vol. 33, N 11. – P. 1714.e1–2.
55. Настенко О. М. Застосування блокади крило-піднебінного вузла для лікування післяпункційного головного болю / Настенко О. М., Назаренко Л. Г., Фесенко В. С. // *Біль, знеболювання і інтенсивна терапія.* – 2015. – № 3. – С. 41–43.

### Лечение постпункционной головной боли

Фесенко В. С., Фесенко У. А.

*Львовский национальный медицинский университет имени Данила Галицкого, Львов, Украина*

**Резюме.** Постпункционная головная боль может осложниться нарушениями слуха или зрения, внутричерепной субдуральной или интрацеребральной гематомой, ущемлением головного мозга и смертью. Поэтому каждый случай постпункционной головной боли требует серьезного отношения. Современные неинвазивные способы лечения постпункционной головной боли: постельный режим, жидкости, кофеин, суматриптан, – малоэффективны. Хирургическое закрытие разрыва твердой оболочки является методом последней надежды. Эпидуральная пломбировка кровью остается инвазивным методом выбора, с примерно 70 % длительного успеха после первой инъекции. Старинная внутривенная акатерепия менее инвазивна и довольно популярна среди украинских акушерских анестезиологов. Блокада крыло-нёбного узла является наименее инвазивным методом, требующим исследования.

**Ключевые слова:** спинальная анестезия, постпункционная головная боль, лечение.

### Treatment of postdural puncture headache

Fesenko V. S., Fesenko U. A.

*Danylo Halytsky Lviv National Medical University, Lviv, Ukraine*

**Abstract.** Postdural puncture headache may be complicated with hearing or visual disturbances, intracranial subdural or intracerebral hematoma, cerebral herniation, and death. Thus, any case of postdural puncture headache should be taken into account seriously. Current noninvasive treatment of postdural puncture headache, including bed rest, fluids, analgesics, caffeine, and sumatriptan, is scarcely effective. Surgical closure of the dural tear remains an option of last resort. Epidural blood patch remains the invasive treatment of choice, with approximately 70 % prolonged success after initial injection. Old-fashioned intravenous aquatherapy is less invasive and rather popular among Ukrainian obstetric anesthesiologists. The pterygopalatine ganglion blockade is the least invasive treatment deserving further investigation.

**Keywords:** spinal anesthesia, postdural puncture headache, treatment.