

# ИННОВАЦИОННАЯ КАРДИОЛОГИЯ

## Сочетанное эндоваскулярное лечение острого коронарного синдрома биорезорбируемыми скаффолдами и ангиопластика у пациента с критической ишемией нижней конечности – гибридное лечение в условиях многопрофильного стационара

Алексей Иванович Загорулько<sup>1\*</sup>, Роман Владимирович Колосов<sup>2</sup>,  
Александр Валентинович Сидельников<sup>1</sup>, Юлия Владимировна Коржева<sup>2</sup>,  
Антон Геннадьевич Колединский<sup>1</sup>

<sup>1</sup> Российский университет дружбы народов  
Россия, 117198, Москва, ул. Миклухо-Маклая, 6

<sup>2</sup> Первый Московский государственный медицинский университет имени И.М. Сеченова  
(Сеченовский Университет). Россия, 119991, Москва, ул. Трубецкая, 8 стр. 2

У пациентов с острым коронарным синдромом залог успешного лечения заключается в максимально ранней реваскуляризации венечных артерий. Лечение мультифокального атеросклероза с поражением коронарных и периферических артерий требует слаженной работы мультидисциплинарной бригады врачей. Критическая ишемия нижних конечностей требует urgentной реваскуляризации с целью предотвращения ампутации конечности. Однако далеко не всегда удается выполнить реваскуляризацию, используя специалистов одного профиля – эндоваскулярного или хирургического. Применение гибридных методов лечения (хирургических и эндоваскулярных) позволяет существенно улучшить прогноз в спасении конечности. В статье приводится клиническое наблюдение успешного многоступенчатого лечения пациентки с острым коронарным синдромом в сочетании с критической ишемией нижней конечности. Первым этапом выполнено множественное стентирование коронарных артерий биоабсорбируемыми скаффолдами; вторым этапом – гибридное лечение: бедренно-берцовое шунтирование с одномоментной реканализацией и ангиопластикой артерий голени с хорошим послеоперационным и отдаленным результатом.

**Ключевые слова:** острый коронарный синдром, биоабсорбируемые скаффолды, критическая ишемия, бедренно-берцовое шунтирование, ангиопластика берцовых артерий.

**Для цитирования:** Загорулько А.И., Колосов Р.В., Сидельников А.В., Коржева Ю.В., Колединский А.Г. Сочетанное эндоваскулярное лечение острого коронарного синдрома биорезорбируемыми скаффолдами и ангиопластика у пациента с критической ишемией нижней конечности – гибридное лечение в условиях многопрофильного стационара. *Рациональная Фармакотерапия в Кардиологии* 2018;14(6):901-907. DOI:10.20996/1819-6446-2018-14-6-901-907

### Combined Endovascular Treatment of Acute Coronary Syndrome with Bioresorbable Scaffolds and Angioplasty in Patient with Critical Lower Limb Ischemia – Hybrid Treatment in Multidisciplinary Hospital

Alexey I. Zagorulko<sup>1\*</sup>, Roman V. Kolosov<sup>1</sup>, Alexander V. Sidelnikov<sup>1</sup>, Yulia V. Korzheva<sup>2</sup>, Anton G. Koledinsky<sup>1</sup>

<sup>1</sup> People's Friendship University of Russia (RUDN University). Miklukho-Maklaya ul., 6, Moscow, 117198 Russia

<sup>2</sup> I.M. Sechenov First Moscow State Medical University (Sechenov University). Trubetskaya ul. 8, Moscow, 119991 Russia

The key to successful treatment in patients with acute coronary syndrome is maximally early revascularization of the coronary arteries. Treatment of multifocal atherosclerosis with lesions of the coronary and peripheral arteries requires coordinated work of the multidisciplinary team of doctors. Critical ischemia of the lower limbs requires urgent revascularization in order to prevent limb amputation. However, it is not always possible to perform revascularization using specialists of the same profile – endovascular or surgical. The use of hybrid methods of treatment (surgical and endovascular) allows to significantly improve the prognosis in saving the limb. The article presents a clinical observation of successful multistep treatment of a patient with acute coronary syndrome in combination with critical ischemia of the lower limb. The first stage was performed by multiple stenting of the coronary arteries with bioabsorbable scaffolds; the second stage was the hybrid treatment – femoral-tibial bypass with simultaneous recanalization and angioplasty of the lower leg arteries with good postoperative and long-term outcome.

**Keywords:** acute coronary syndrome, bioresorbable scaffolds, critical ischemia, femoral-tibial bypass, angioplasty.

**For citation:** Zagorulko A.I., Kolosov R.V., Sidelnikov A.V., Korzheva Yu.V., Koledinsky A.G. Combined Endovascular Treatment of Acute Coronary Syndrome with Bioresorbable Scaffolds and Angioplasty in Patient with Critical Lower Limb Ischemia – Hybrid Treatment in Multidisciplinary Hospital. *Rational Pharmacotherapy in Cardiology* 2018;14(6):901-907. (In Russ). DOI:10.20996/1819-6446-2018-14-6-901-907

\*Corresponding Author (Автор, ответственный за переписку): alexrus80@yandex.ru

Received / Поступила: 17.08.2018

Accepted / Принята в печать: 18.10.2018

## Введение

Широкое внедрение эндоваскулярной реваскуляризации миокарда позволило существенно улучшить результаты лечения пациентов с острым коронарным синдромом (ОКС). Более 50% таких пациентов поступают с поражением более одного сосуда, и, как правило, это наиболее тяжелый контингент с высокой частотой развития осложнений инфаркта миокарда (ИМ), инвалидизации, смертности [1]. Актуальные Европейские и Американские рекомендации по лечению этих пациентов ведущую роль отводят сокращению времени реперфузии. В то же время нет единого мнения относительно объема реваскуляризации, четко не определена очередность и объем выполнения процедур, остаются открытыми вопросы этапности лечения данных пациентов [1]. Использование биоабсорбируемых скаффолдов (BVS, bioresorbable scaffolds) у пациентов с ОКС при соблюдении правил имплантации сопровождается хорошими непосредственными и средне-отдаленными результатами [2,3].

Проблема критической ишемии нижних конечностей по-прежнему остается важной, как с экономической, так и с социальной точки зрения. По данным европейских регистров общее число случаев критической ишемии конечностей составляет 50-100 человек на 100 тыс населения [4]. Число первичных и вторичных ампутаций даже при лечении в стационаре на 100 тыс населения в России составляет 15-20% [4]. В течение первого года после диагностики критической ишемии ампутация конечности выполняется у 20-35% больных, а около 50% пациентов имеют шанс спасения конечности. Послеоперационная летальность после ампутации составляет 14-25% [5,6]. Летальность через год после операции – до 40%, через два года составляет 30% [7]. Летальность после реваскуляризации больных с критической ишемией – до 8% [7,8,9]. Реконструктивные хирургические и эндоваскулярные методы лечения позволяют сохранить нижнюю конечность при критической ишемии у 45-55% пациентов в течение 5 лет после операции [10-12]. В то же время сочетание ОКС и критической ишемии нижних конечностей у одного пациента представляет трудности в выборе тактики лечения, очередности реваскуляризации и предупреждения возможных осложнений.

## Клиническое наблюдение

Больная К., 78 лет поступила в приемное отделение ГКБ им С.С. Юдина 26.07.2016 г. с диагнозом:

*Ишемическая болезнь сердца, острый инфаркт миокарда с подъемом ST, передней локализации (16 ч). Постинфарктный кардиосклероз (ИМ в 2009 г.). Хроническая сердечная недостаточность 1 стадии.*

*Фоновые заболевания: Гипертоническая болезнь III стадии, 3 степени. Сердечно-сосудистый риск очень высокий.*

*Сопутствующие заболевания: Сахарный диабет II типа. Мультифокальный атеросклероз. Окклюзия бедренно-подколенного сегмента с обеих сторон. Хроническая ишемия левой нижней конечности 4 степени.*

*Осложнение: Сухая гангрена I пальца левой стопы.*

Жалобы при поступлении на дискомфорт за грудной, тяжесть, боли в левой стопе. В 2009 г. больная перенесла ИМ, коронарография не выполнялась. В последующем сохранялись приступы стенокардии. Около года отмечает усиление загрудинных болей при незначительной физической нагрузке, купирующихся нитратами. Более 10 лет страдает гипертонической болезнью. Сахарный диабет 2 типа с 2009 г. с коррекцией манилином и метформином. С осени 2015 г. появились боли в ногах при ходьбе, дистанция ходьбы снизилась до 50 м. Ухудшение отмечает с мая 2016 г., когда после травмы I пальца левой стопы появилась длительно незаживающая язва I пальца. Длительный анамнез курения, последние 7 лет не курит. На момент госпитализации постоянно принимала эналаприл 10 мг/сут, аспирин 100 мг/сут.

*Объективно:* состояние тяжелое. Кожные покровы физиологической окраски. Частота дыхания – 23 в мин, температура тела – 36,6°C, частота сердечных сокращений – 91 в мин, сатурация кислородом крови – 94%. При аускультации над легкими дыхание жесткое, хрипов нет. Артериальное давление (АД) – 160/90 мм рт.ст. Тоны сердца приглушены, шумы не выслушиваются.

*Status localis:* Кожные покровы I-го пальца левой стопы темного цвета, фаланга – сухая гангрена, отделяемого нет. Остальные 4-е пальца левой стопы багрового цвета, при пальпации безболезненны (рис. 1А). Пульсация на бедренных артериях сохранена, на подколенных артериях и стопах не определяется. Выслушивается систолический шум на обеих общих бедренных артериях. Лодыжечно-плечевой индекс не определяется.

*Лабораторные исследования (26.07.2016 г.).* Общий анализ крови: гемоглобин – 101,0 г/л, эритроциты –  $3,43 \times 10^{12}$ /л, тромбоциты –  $219 \times 10^9$ /л, лейкоциты –  $9,7 \times 10^9$ /л, СОЭ – 58 мм/час, гематокрит – 31,9%. Общий анализ мочи: цвет соломенный, прозрачность полная, плотность – 1,010, рН мочи – 5,0, белок и глюкоза в моче отсутствуют. Биохимический анализ крови: тропонин I – 0,9 мкг/л, глюкоза крови – 6,19 ммоль/л, холестерин – 4,89 ммоль/л, триглицериды – 1,18 ммоль/л, белок общий – 65 г/л, мочевины – 4,0 ммоль/л, креатинин – 66 ммоль/л, билирубин общий – 6,5 ммоль/л, билирубин прямой – 1,6 ммоль/л.

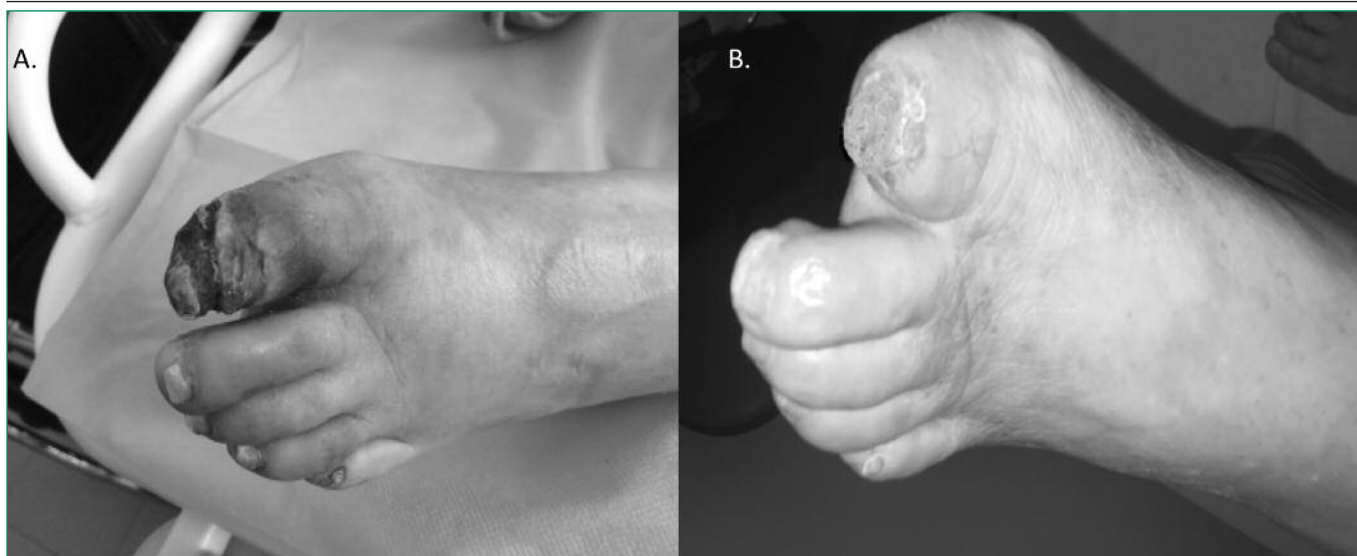


Figure 1. Local status at admission (A) and in 11 months after surgery (B)

Рисунок 1. Клиническая картина на момент поступления (A) и через 11 мес после операции (B)

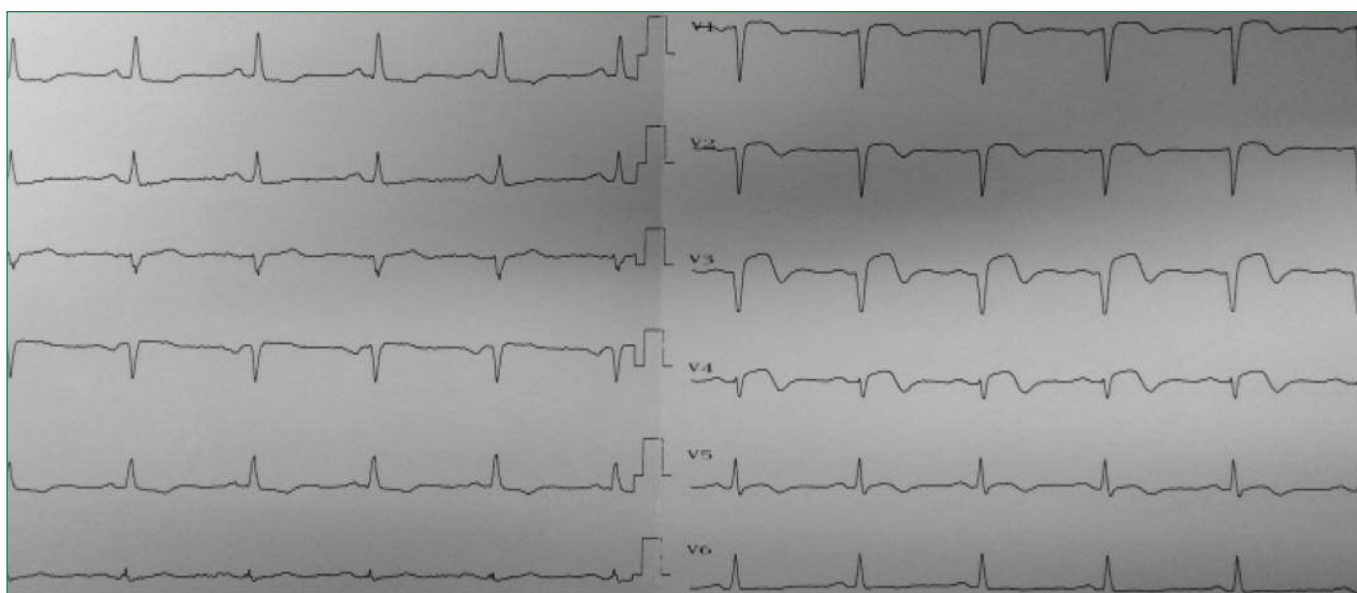

Figure 2. ECG at admission (description in the article)

Рисунок 2. ЭКГ при поступлении (описание в тексте)

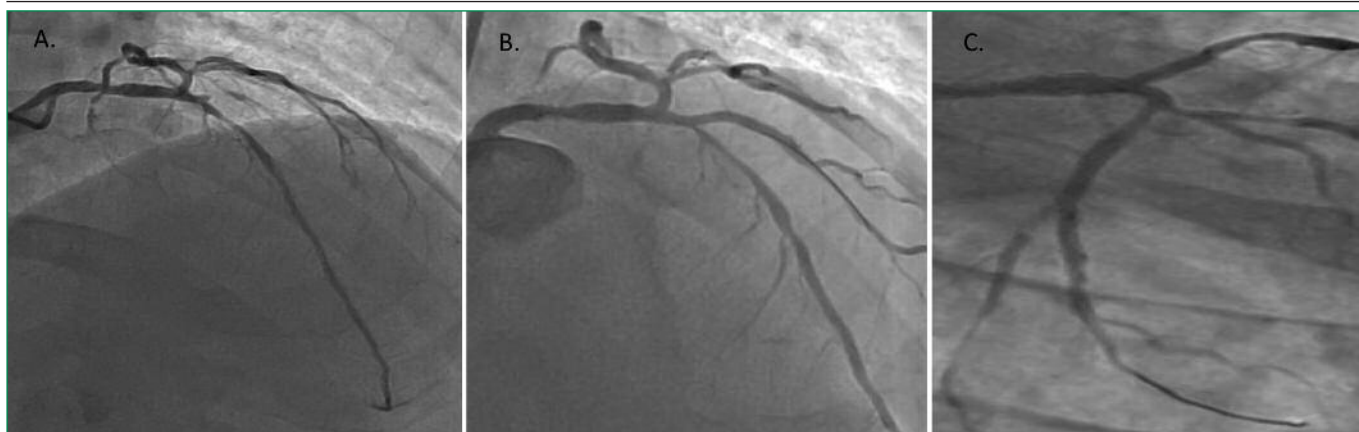
*Инструментальные методы обследования* (26.07.2016 г.). ЭКГ при поступлении (рис. 2): ритм синусовый, ЧСС 84 в мин, депрессия сегмента ST в I отведении, элевация сегмента ST в V1-V4.

*Рентгенография органов грудной клетки:* легочной рисунок диффузно деформирован, признаки пневмосклероза в базальных отделах.

Рентгенэндоваскулярная диагностика, согласно рекомендациям при ОКС, выполнялась в экстренном порядке. *Коронароангиография:* Тип коронарного кровоснабжения – правый. Левая коронарная артерия: ствол обычно развит, не изменен. Передняя межжелудочковая ветвь (ПМЖВ) критически стенозирована в средней трети на 95%. Диагональная ветвь окклю-

зирована. Огибающая ветвь критически стенозирована в средней трети на 95% (рис. 3А). Правая коронарная артерия с неровностями контуров, без гемодинамических поражений. В экстренном порядке выполнена механическая реканализация проводником проксимальной трети диагональной ветви, ангиопластика баллонным катетером (2,0×15 мм, давление 4 атм, 20 с). Затем выполнено стентирование в проксимальной трети диагональной ветви биоабсорбируемым скаффолдом Absorb (2,5×28 мм, давление 14 атм, 120 с), с последующей постдилатацией NC баллоном (3,0×20 мм, давление 16 атм, 20 с). Далее коронарный проводник переставлен в ПМЖВ, выполнена преддилатация баллонным катетером (2,5×20 мм, давле-



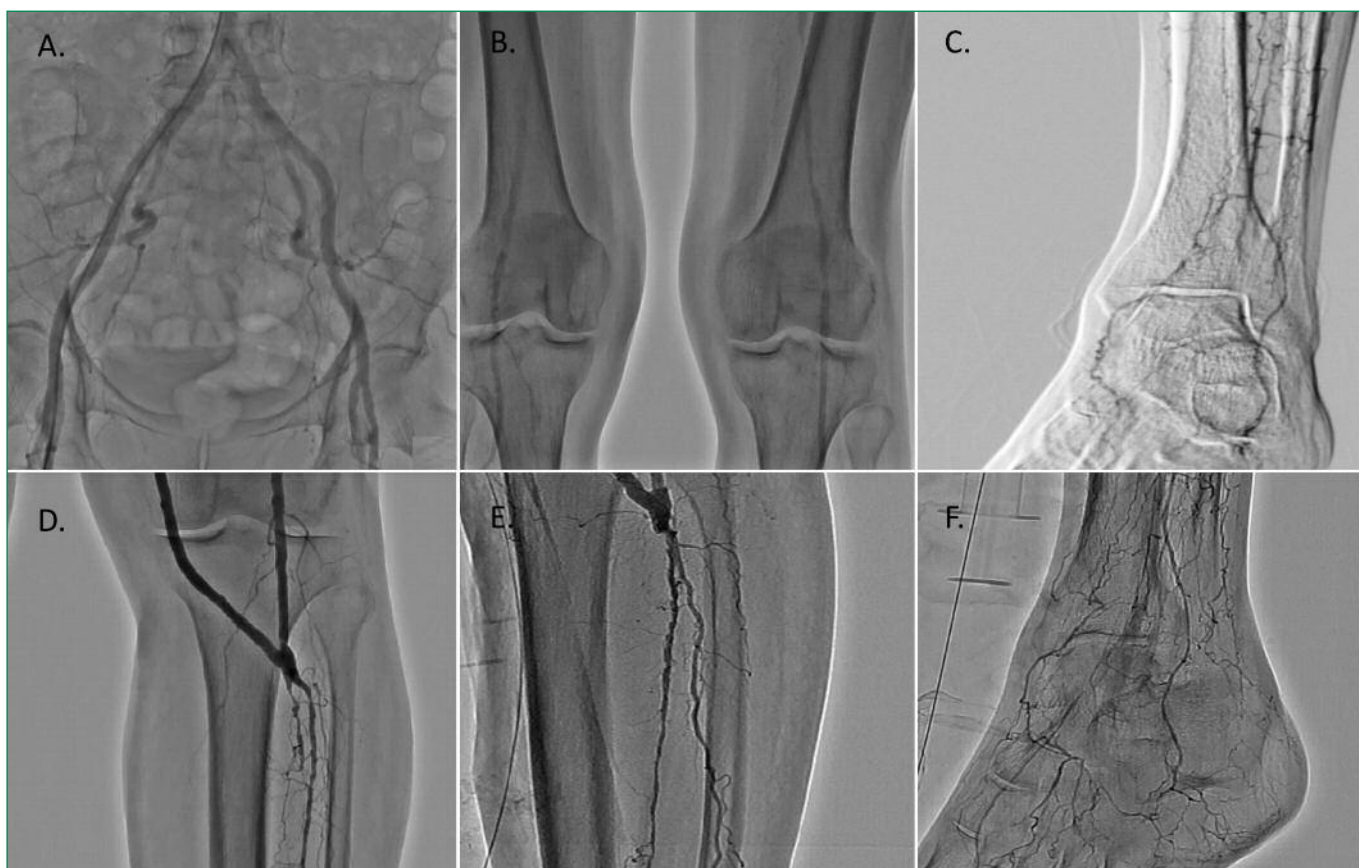

**Figure 3. Patient's coronary angiography**

**A.** Critical stenosis (95%) of the left anterior descending artery (middle third). Diagonal artery occlusion. Critical stenosis (95%) of the circumflex artery. **B.** Mechanical recanalization, angioplasty and stenting of the diagonal branch. Angioplasty and stenting of the left anterior descending artery. Angioplasty and stenting of the circumflex artery. **C.** The result of the Absorb scaffolds implantation

**Рисунок 3. Коронарография пациентки**

**A.** Стеноз передней межжелудочковой артерии в средней трети 95%. Окклюзия диагональной артерии. Стеноз огибающей артерии 95%. **B.** Механическая реканализация, ангиопластика и стентирование диагональной ветви. Ангиопластика и стентирование передней межжелудочковой артерии. Ангиопластика и стентирование огибающей ветви. **C.** Конечный результат имплантации скаффолдов Absorb



**Figure 4. Angiography of the patient's lower limbs**

**A, B.** Contrast angiography of the femoral-popliteal segment before surgery. **C.** Angiography of the foot before surgery. **D.** Contrast angiography of the left lower extremity after femoral-tibia bypass. **E.** Recanalization and angioplasty of the anterior tibial artery. **F.** Shunt, anterior tibial artery in the proximal and middle thirds. Well-developed collateral arterial network in the lower third of the leg and foot

**Рисунок 4. Ангиография нижних конечностей пациентки**

**A, B.** Контрастная ангиография бедренно-подколенного сегмента до операции. **C.** Ангиография стопы до операции. **D.** Контрастная ангиография левой нижней конечности после бедренно-берцового шунтирования. **E.** Реканализация и ангиопластика ПБА. **F.** Шунт, ПБА в проксимальной и средней трети проходим. Хорошо развитая коллатеральная артериальная сеть в нижней трети голени и стопе

ние 4 атм, 20 с). Затем выполнено позиционирование в среднюю треть ПМЖВ и постановка стента BVS Absorb (3,0×28 мм, давление 16 атм, 120 с), с последующей постдилатацией NC баллоном (3,5×20 мм, давление 18 атм, 20 с). Далее коронарный проводник заведен в огибающую ветвь, выполнена преддилатация баллонным катетером (2,5×20 мм, давление 4 атм, 20 с) и постановка в среднюю треть огибающей ветви стента BVS Absorb (3,0×28 мм, давление 16 атм, 120 с), с последующей постдилатацией NC баллоном (3,5×20 мм, давление 18 атм, 20 с; рис. 3В). Все процедуры по стентированию биоабсорбируемым скаффолдом выполнялись согласно рекомендациям производителя Abbott. На контрольной ангиограмме хороший результат стентирования – стенты расправлены полностью, антеградный кровоток по TIMI 3, окклюзии боковых ветвей не наблюдалось (рис. 3С).

Пациентка в стабильном состоянии и адекватными гемодинамическими показателями переведена в отделение кардиореанимации для дальнейшего наблюдения. Длительность оперативного лечения составила 1 ч 10 мин.

На третий день пребывания в стационаре выполнена ангиография артерий нижних конечностей в связи с продолжением выраженного болевого синдрома левой стопы.

*Аортография* (28.07.2016 г.): супраренальный отдел аорты не изменен; инфраренальный отдел атеросклеротически изменен до бифуркации, с вовлечением устья правой почечной артерии (стеноз до 30%). Ангиография нижних конечностей: правая общая подвздошная артерия стенозирована в проксимальной трети на 55-60%. Наружная, внутренняя, общая бедренная, глубокая бедренная артерии с обеих сторон без значимых стенозирования. Правая поверхностная бедренная артерия стенозирована в проксимальной трети на 65%. Подколенная артерия проходима. Левая поверхностная бедренная артерия окклюзирована в проксимальной трети, подколенная артерия проходима со стенозами до 70%. Слева тибіоперонеальный ствол стенозирован на 95%. Передняя большеберцовая артерия (ПББА) в проксимальной трети проходима, в средней трети окклюзирована; задняя большеберцовая артерия (ЗББА) окклюзирована (рис. 4А, В, С).

*Эхокардиография* (28.07.2016 г.): фракция выброса левого желудочка (ФВ ЛЖ) по Симпсону 47%, конечный диастолический размер 44 мм, конечный систолический размер 34 мм.

*Дуплексное сканирование вен нижних конечностей* (28.07.2016 г.): проходимость глубоких и подкожных вен нижних конечностей сохранена. Признаков клапанной недостаточности не выявлено.

Учитывая сохранение критической ишемии левой нижней конечности, с целью сохранения конечности

решено выполнить гибридную операцию с помощью аутовенозного шунтирования и рентгенэндоваскулярную реканализацию артерий голени.

29.07.2016 г. выполнено оперативное лечение: бедренно-переднебольшеберцовое шунтирование реверсированной аутовеной левой нижней конечности. Предварительно перед наложением дистального анастомоза между реверсированной аутовеной и устьем ПББА выполнена эндартерэктомия из устья ПББА. В связи с недостатком аутовены для наложения проксимального анастомоза с общей бедренной артерией (рассыпной тип строения большой подкожной вены ниже коленного сустава) проведена надставка аутовены аллопротезом из политетрафторэтилена (ПТФЭ) 6 мм×10 см (проксимальный анастомоз с общей бедренной артерией). Длительность операции составила 4 ч 35 мин. Вторым этапом выполнена пункция правой бедренной артерии. Аутовенозный шунт хорошо контрастировался, дистальный анастомоз был состоятелен. С применением коронарного проводника и микрокатетеров выполнена реканализация, а затем, с помощью коронарных баллонных катетеров, баллонная ангиопластика проксимальной и средней трети ПББА. Однако дистальнее отмечался выраженный кальциноз артерии, попытки проведения реканализации оказались невозможны. При контрольной ангиографии левой голени хорошее контрастирование шунта, проксимальной и средней трети ПББА, признаков диссекции не отмечено, хорошее заполнение коллатералей ПББА в нижней трети голени и на стопе. С учетом выраженного кальциноза ПББА в средней и нижней трети голени от дальнейших попыток реканализации и ангиопластики ПББА решено воздержаться. Длительность операции 1 ч 55 мин (рис. 4D, E, F).

Послеоперационный период протекал без осложнений. Отмечался регресс болевого синдрома. Левая стопа и голень теплые, движения сохранены, формирование демаркационной зоны сухого некроза дистальной фаланги 1-го пальца левой стопы. Раны зажили первичным натяжением. Лодыжечно-плечевой индекс на левой стопе 0,7 (по ПББА). Пациентка выписана на 18-е сутки. Рекомендована дезагрегантная, антикоагулянтная терапия (аспирин, клопидогрел, варфарин), статины, коррекция уровня гликемии.

При контрольном осмотре через 11 мес после оперативного лечения состояние пациентки удовлетворительное, тяжести и болей в грудной клетке не отмечает, передвигается самостоятельно, хорошо переносит физические нагрузки. Дистанция безболевого ходьбы около 500 м. Пульсация на бедренной артерии левой нижней конечности и шунте сохранена. Лодыжечно-плечевой индекс по ПББА слева 0,7. Поверхность дистальной фаланги 1-го пальца левой стопы эпителизирована (рис. 1В).

Эхокардиография (31.05.2017 г.): ФВ ЛЖ (по Симпсону) 52%, конечный диастолический размер 46 мм, конечный систолический размер 34 мм.

Дуплексное сканирование артерий нижних конечностей (31.05.2017 г.): общая бедренная артерия, глубокая бедренная артерия проходимы, без значимых стенозов; бедренно-берцовый шунт проходим, с магистральным кровотоком (линейная скорость кровотока 64,1 см/с), дистальный анастомоз проходим без признаков рестеноза (линейная скорость кровотока 71 см/с), ПББА проходима в проксимальной и средней трети голени с диффузными изменениями на всем протяжении (линейная скорость кровотока 93 см/с), дистальнее окклюзирована.

## Обсуждение

У пациентов с перемежающейся хромотой прогноз в значительной мере связан с повышенным риском кардио- и цереброваскулярных ишемических событий в связи с одновременным поражением сонных и коронарных артерий. Причем, развиваются они гораздо чаще, чем критическая ишемия нижних конечностей [13]. В исследовании RIACH (Reduction of Atherothrombosis for Continued Health) среди больных с диагностированными заболеваниями артерий нижних конечностей 4,4% имели сопутствующую ишемическую болезнь сердца, 1,2% – поражение брахиоцефальных артерий и 1,6% – оба сопутствующих заболевания. Таким образом, 65% больных имели клинические признаки поражения другого сосудистого бассейна [13]. Прогноз критической ишемии наиболее драматичен, в документе TASC его сравнивают с исходами тяжелых злокачественных новообразований. Лишь половине пациентов с установленным диагнозом «критическая ишемия» проводится реваскуляризация конечности, 1/4 пациентов получает консервативное лечение, остальным выполняется первичная ампутация конечности. В то же время сочетание двух серьезных осложнений течения атеросклероза, таких как ИМ и критическая ишемия нижних конечностей, несут большую угрозу жизни пациента. Нет единства мнений относительно тактики, объема и очередности реваскуляризации. В представленном клиническом примере, учитывая наличие ИМ с подъемом сегмента ST

и критической ишемии нижней конечности, нами была предпринята тактика максимально ранней и полной реваскуляризации миокарда с целью сохранения контрактильной функции левого желудочка и уменьшения операционно-анестезиологического риска при спасении конечности. Имплантация биорезорбируемых скаффолдов Absorb у пациента с ОКС не привела к каким-либо ангиографическим и клиническим осложнениям на госпитальном этапе и в средне-отдаленном периоде.

Применение гибридных технологий, активно развивающихся в настоящее время, позволяет купировать критическую ишемию и снизить показатели для ампутации конечностей у данной категории пациентов. При поражении артерий голени и плохом состоянии дистального русла зачастую по-прежнему выполняются не прямые реваскуляризирующие операции (симпатэктомия, остеоперфорация), которые носят, как правило, только вспомогательный характер. При хорошем состоянии путей оттока выполняются бедренно-подколенные или бедренно-берцовые артериальные реконструкции. Однако при плохом состоянии путей оттока проходимость шунтов резко снижается в ближайшем послеоперационном периоде, а также не всегда достигается эффект купирования ишемии конечности. Хорошей перспективой является дополнение открытой реваскуляризирующей операции рентгенэндоваскулярной ангиопластикой (стентированием, реканализацией) артерий.

## Заключение

Таким образом, развитие и активное применение сложных, этапных, сочетанных и гибридных методов лечения у пациентов с острым коронарным синдромом в сочетании с критической ишемией в условиях многопрофильного медицинского учреждения возможно только благодаря слаженной работе «команды сердца».

**Конфликт интересов.** Все авторы заявляют об отсутствии потенциального конфликта интересов, требующего раскрытия в данной статье.

**Disclosures.** All authors have not disclosed potential conflicts of interest regarding the content of this paper.

## References / Литература

1. Topchyan I., Sidelnikov A., Zagorulko A. et al. Multivessel lesson in patients with acute coronary syndrome: choice of revascularization tactics. Bulletin of Postgraduate Medical Education. 2017;4:104-5 (In Russ.) [Топчян И., Сидельников А., Загорулько А. и др. Многососудистое поражение у больных с острым коронарным синдромом: выбор тактики реваскуляризации. Вестник Последипломного Медицинского Образования. 2017;4:104-5].
2. Ishibashi Y., Onuma Y., Muramatsu T. et al. Lessons Learned from acute and late scaffold failures in the Absorb Extend trial. EuroIntervention. 2014;10(4):449-57. doi:10.4244/EIJV10I4A78.
3. Woudstra P., Grundeken M.J., Kraak R.P. et al. Amsterdam Investigator-initiated D Absorb strategy all-comers trial (AIDA trial). A clinical evaluation comparing the efficacy and performance of Absorb everolimus-eluting bioresorbable vascular scaffold strategy vs the Xience family (Xience Prime or Xience Xpedition) everolimus-eluting coronary stent strategy in the treatment of coronary lesions in consecutive all-comers: Rationale and study design. Am Heart J. 2014;167(2):133-40. doi:10.1016/j.ahj.2013.09.017.
4. European Working Group on Chronic Critical Leg Ischemia. Second European Consensus Document on Chronic Critical Leg Ischemia. Europ J Vasc Surg. 1992;6 suppl A:1-32.
5. Pokrovsky A.V., Dan V.N., Zotikov A.E. Complex treatment of patients with obliterating diseases of lower limb arteries without critical ischemia. Vrach. 2011;14:57-60. (In Russ.) [Покровский А.В., Дан В.Н., Зотиков А.Е. и др. Комплексное лечение больных с облитерирующими заболеваниями артерий нижних конечностей без критической ишемии. Врач. 2011;14:57-60].
6. Dedov I.I. Diabetes mellitus in the Russian Federation: problems and solutions. Diabetes. 1998;16:7-21 (In Russ.) [Дедов И.И. Сахарный диабет в Российской Федерации: проблемы и пути решения. Сахарный Диабет. 1998;16:7-21].
7. Holdsworth R.J. District Hospital Management and Outcome of Critical Lower Limb Ischemia: Comparison with National Figures. Europ J Vasc Endovasc Surg. 1997;2:159-63.
8. Pell J., Stonebridge P. Association Between Age and Survival Following Major Amputation. Europ J Vasc Endovasc Surg. 1999;17(2):166-9.
9. Long-term mortality and its predictors in patients with critical leg ischaemia. The I.C.A.I. Group (Gruppo di Studio dell'Ischemia Cronica Critica degli Arti Inferiori). The Study Group of Critical Chronic Ischemia of the Lower Extremities. Europ J Vasc Endovasc Surg. 1997;14(2):91-5.
10. Adam D.J., Beard J.D., Cleveland T. et al. Bypass versus angioplasty in severe ischaemia of the leg (BASIL): multicentre, randomised controlled trial. Lancet. 2005;366:1925-34. doi:10.1016/S0140-6736(05)67704-5.
11. Stoyioglou A., Jaff M.R. Medical treatment of peripheral arterial disease: a comprehensive review. J Vasc Interv Radiol. 2004;15:1197-207. doi:10.1097/01.RVI.0000137978.15352.C6.
12. Norgren L., Hiatt W.R., Dormandy J.A. et al. Inter-Society Consensus for the Management of Peripheral Arterial Disease (TASC II). J Vasc Surg. 2007;45:5-67. doi:10.1016/j.jvs.2006.12.037.
13. National guidelines for management of patients with vascular pathology. Russian Conciliation Document (2012). Moscow: NTSSSH n.a. A.N. Bakulev RAMS; 2012. (In Russ.) [Национальные рекомендации по ведению пациентов с сосудистой патологией. Российский Согласительный документ (2012). М.: НЦССХ им. А. Н. Бакулева РАМН; 2012].

### About the Authors:

**Alexey I. Zagorulko** – MD, Assistant, Chair of cardiology, endovascular and hybrid methods of diagnosis and treatment, RUDN University

**Roman V. Kolosov** – MD, PhD, cardiovascular surgeon, RUDN University

**Alexander V. Sidelnikov** – MD, PhD, doctor in endovascular diagnosis and treatment, RUDN University

**Yulia V. Korzheva** – 7th year student, Sechenov University

**Anton G. Koledinsky** – MD, PhD, Head of Chair of cardiology, endovascular and hybrid methods of diagnosis and treatment, RUDN University

### Сведения об авторах:

**Загорулько Алексей Иванович** – ассистент, кафедра кардиологии, рентгенэндоваскулярных и гибридных методов диагностики и лечения, РУДН

**Колосов Роман Владимирович** – к.м.н., сердечно-сосудистый хирург, РУДН

**Сидельников Александр Валентинович** – к.м.н., врач по рентгенэндоваскулярной диагностике и лечению, РУДН

**Коржева Юлия Владимировна** – студентка 7-го курса, Сеченовский Университет

**Колединский Антон Геннадьевич** – д.м.н., зав. кафедрой кардиологии, рентгенэндоваскулярных и гибридных методов диагностики и лечения, РУДН