

Алгоритм первого этапа лечения поздней глубокой перипротезной инфекции тазобедренного сустава

В.Ю. Мурылев^{1,2}, Г.А. Куковенко^{1,2}, П.М. Елизаров^{1,2}, Л.Р. Иваненко¹,
Г.Л. Сорокина², Я.А. Рукин¹, С.С. Алексеев¹, В.Г. Германов¹

¹ ФГАОУ ВО «Первый Московский государственный медицинский университет им. И.М. Сеченова»
Минздрава России, Москва, Россия

² ГБУЗ «Городская клиническая больница им. С.П. Боткина» Департамента здравоохранения г. Москвы,
Москва, Россия

Реферат

Введение. Глубокая поздняя перипротезная инфекция после артропластики тазобедренного сустава остается серьезным осложнением. Двухэтапная методика является «золотым стандартом» ее лечения. Однако многие авторы описывают механические осложнения, связанные с имплантацией спейсера на первом этапе, которые могут повлиять на функциональный результат лечения. **Цель исследования** — оценить эффективность выполнения первого этапа лечения глубокой перипротезной инфекции тазобедренного сустава при двухэтапном методе лечения и разработать алгоритм выбора спейсера с целью достижения оптимального функционального результата. **Материал и методы.** Проанализированы результаты лечения 38 пациентов с глубокой перипротезной инфекцией тазобедренного сустава, пролеченных с 2015 по 2017 г. Средний возраст больных составил 60,5 лет (интерквартильный размах от 52 до 69), из них 20 женщин (52,6%) и 18 мужчин (47,4%). После комплексной диагностики перипротезной инфекции всем пациентам было выполнено удаление компонентов эндопротеза, санация и установка артикулирующего спейсера. Выполнена оценка функционального результата после первого этапа лечения перипротезной инфекции. **Результаты.** Эффективность лечения перипротезной инфекции составила 92,1%. У 3 (7,9%) больных произошел рецидив инфекции, из них у 2 (5,26%) были найдены микробные ассоциации. Механические осложнения, связанные со спейсером, наблюдались у 8 (21%) пациентов, что привело к плохому функциональному результату. Вывих спейсера отмечен у 4 (10,4%) пациентов; поломка спейсера произошла в 2 (5,2%) случаях; миграция спейсера в полость таза — у 2 пациентов (5,2%). Авторами предложен алгоритм применения различных видов спейсеров в зависимости от дефицита ацетабулярной области согласно классификации W. Pappas. **Заключение.** При двухэтапном ревизионном эндопротезировании тазобедренного сустава необходимо тщательно планировать первый этап. Предложенный нами алгоритм выбора артикулирующего спейсера позволяет добиться хороших функциональных результатов и качества жизни на первом этапе лечения, технически упрощает выполнение второго этапа.

Ключевые слова: ревизионное эндопротезирование, тазобедренный сустав, перипротезная инфекция, спейсер, двухэтапная ревизия-


DOI: 10.21823/2311-2905-2018-24-4-95-104

The First-Stage Treatment Algorithm for Deep Infected Total Hip Arthroplasty


V.Yu. Murylev^{1,2}, G.A. Kukovenko^{1,2}, P.M. Elizarov^{1,2}, L.R. Ivanenko¹, G.L. Sorokina²,
Ya.A. Rukin¹, S.S. Alekseev¹, V.G. Germanov¹

¹ Sechenov First Moscow State Medical University, Moscow, Russian Federation

² Botkin Moscow City Hospital, Moscow, Russian Federation

 Мурылев В.Ю., Куковенко Г.А., Елизаров П.М., Иваненко Л.Р., Сорокина Г.Л., Рукин Я.А., Алексеев С.С., Германов В.Г. Алгоритм первого этапа лечения поздней глубокой перипротезной инфекции тазобедренного сустава. *Травматология и ортопедия России*. 2018;24(4):95-104. DOI: 10.21823/2311-2905-2018-24-4-95-104.

Cite as: Murylev V.Yu., Kukovenko G.A., Elizarov P.M., Ivanenko L.R., Sorokina G.L., Rukin Ya.A., Alekseev S.S., Germanov V.G. [The First-Stage Treatment Algorithm for Deep Infected Total Hip Arthroplasty]. *Travmatologiya i ortopediya Rossii* [Traumatology and Orthopedics of Russia]. 2018;24(4):95-104. (In Russ.). DOI: 10.21823/2311-2905-2018-24-4-95-104.

 Валерий Юрьевич Мурылев / Valery Yu. Murylev; e-mail: nmuril@yandex.ru

Рукопись поступила/Received: 24.09.2018. Принята в печать/Accepted for publication: 19.11.2018.

Abstract

Background. Periprosthetic infection after total hip arthroplasty is a relatively common and severe complication. A two-stage revision with the temporary use of a spacer is the gold standard treatment for the deep infected total hip arthroplasty. Some authors report mechanical complications associated with spacers, which can lead to a poor functional outcome. Therefore, the aim of the study was to analyze the effectiveness of the first-stage of treatment of hip PJI with a two-stage method and to develop an spacer application algorithm in order to achieve the optimal functional result. **Material and Methods.** Between 2015 and 2017, 38 patients with deep periprosthetic infection received an articulation spacer as part of a two-stage protocol in Botkin Moscow City Hospital. The mean age was 60.5 (interquartile range from 52 to 69) years. Five different types of spacers were used in the study, selected individually according to the W. Paprosky acetabular defects classification. The overall frequency of complications was evaluated. **Results.** The overall periprosthetic infection treatment effectiveness was 92.1%. There was the recurrent infection in 3 patients (7.9%), in 2 (5.26%) cases microbial associations were founded. Mechanical complications occurred in 8 (21%) patients. Spacer dislocation occurred in 4 (10.4%) cases, spacer fracture in another 2 (5.2%). There were also 2 cases of protrusion into the pelvis (5.2%). **Conclusions.** The first stage a two-stage revision hip arthroplasty should be carefully planned. To choose the appropriate spacer we proposed an algorithm based on our data to achieve a better functional result.

Keywords: hip revision hip arthroplasty, prosthetic joint infection, spacer, a two-stage revision.

Competing interests: the authors declare that they have no competing interests.

Funding: the authors have no support or funding to report.

Publishing ethics: the patients provided voluntary consent for publication of case data.

Введение

В связи с увеличением количества выполняемого первичного эндопротезирования тазобедренного сустава повышается количество осложнений и последующих ревизионных вмешательств. На сегодняшний день самым серьезным осложнением является перипротезная инфекция, так как она требует применения специальных методов диагностики, а ее лечение сопряжено с выполнением технически сложных ревизионных оперативных пособий. При развитии болевого синдрома после артропластики тазобедренного сустава изначально необходимо исключить возможный инфекционный процесс в зоне операции [7, 16, 21].

Зачастую многие хирурги как поликлинического, так и амбулаторного звеньев не диагностируют или выбирают неправильную тактику лечения перипротезной инфекции, что приводит к катастрофическим последствиям не только в области сустава, но и для организма пациента в целом. Согласно данным литературы, в течение года после выполнения первичной артропластики тазобедренного сустава частота развития глубокой перипротезной инфекции составляет 0,25–1% [11]. Именно перипротезная инфекция является третьей по частоте причиной ревизионного эндопротезирования, что составляет от 1 до 3% [12]. При ревизионных вмешательствах риск возникновения инфекции колеблется от 4% до 10%, а при ревизионных вмешательствах по поводу перипротезной инфекции частота осложнений достигает 27–32,3% [14, 18]. Также необходимо отметить и высокие затраты на лечение. Например, в Великобритании стоимость лечения одного пациента составляет около 40 тыс. долларов, а в США затраты увеличились с 320 млн

долларов в 2001 г. до 566 млн. в 2009 г. Согласно прогнозам, к 2020 г. они могут превысить более 1,5 млрд долларов [9].

На сегодняшний день «золотым стандартом» лечения поздней глубокой перипротезной инфекции по классификации M.B. Coventry и D.T. Tsukayama признана методика двухэтапного ревизионного эндопротезирования [3].

Цель исследования — оценить эффективность выполнения первого этапа лечения глубокой перипротезной инфекции тазобедренного сустава при двухэтапном методе лечения и разработать алгоритм выбора спейсера с целью достижения оптимального функционального результата.

Материал и методы

В Московском городском центре эндопротезирования костей и суставов на базе ГКБ им. С.П. Боткина в период с 2015 по 2017 г. 38 больным проводилось двухэтапное ревизионное эндопротезирование тазобедренного сустава по поводу глубокой перипротезной инфекции, из них 20 женщин (52,6%) и 18 мужчин (47,4%). Средний возраст пациентов составил 60,5 лет (интерквартильный размах от 52 до 69).

Среднее время манифестации, т.е. время от первичной операции до диагностики септической нестабильности компонентов, составило 9 мес. Средний срок выполнения первого этапа ревизионного эндопротезирования, т.е. время от момента диагностирования перипротезной инфекции до выполнения первого этапа, составил 3,5 мес.

Изначально всем больным было выполнено тотальное эндопротезирование: по поводу посттравматического коксартроза — 10 (26,5%) паци-

ентам, дегенеративного коксартроза — 17 (44,7%), диспластического коксартроза — 5 (13,1%), перелома шейки бедра — 6 (15,7%). Из 38 пациентов у 11 (28,94%) было выполнено ревизионное вмешательство по поводу асептической нестабильности компонентов.

Проводился детальный осмотр пациентов с анализом клинической картины и анамнеза, рентгенограмм таза, тазобедренного сустава в двух проекциях, поясничного отдела позвоночника, КТ таза. У всех пациентов оценивалась выраженность болевого синдрома, функция сустава и качество жизни с использованием оценочных шкал Harris Hip Score, WOMAC и ВАШ. Оценка производилась непосредственно перед первым этапом, перед вторым этапом и через 6 мес. после второго этапа.

При подозрении на наличие перипротезной инфекции всем больным трижды с интервалом в один месяц производилось комплексное обследование, включающее:

- 1) исследование крови на СОЭ и С-реактивный белок;
- 2) артроскопия тазобедренного сустава под УЗ-наведением;
- 3) экспресс-тест на лейкоцитарную эстеразу;
- 4) цитологическое и бактериологическое исследование пунктата с определением чувствительности к антибактериальным препаратам.

Основным критерием диагноза являлось выделение микрофлоры при бактериологическом исследовании. Самые проблемные пациенты — так называемые «culture negative», т.е. те, у которых не получалось высеять культуру с помощью пункции сустава. В таких случаях мы ориентировались на физические, рентгенологические и лабораторные признаки инфекционного процесса в области сустава.

Всем пациентам с диагностированной септической нестабильностью компонентов эндопротеза выполнялось двухэтапная ревизионная артропластика.

На первом этапе мы выполняли:

- 1) полное удаление всех компонентов эндопротеза вне зависимости от их стабильности, а также полное удаление костного цемента при его наличии;
- 2) взятие не менее четырех биоптатов из-под удаленных компонентов для микробиологического исследования;
- 3) обработку удаленных компонентов эндопротеза в УЗ-камере с последующим взятием еще одного посева;
- 4) интраоперационно начинали внутривенную комбинированную антибактериальную терапию согласно полученным при обследовании данным о чувствительности микрофлоры, а при «culture negative» — эмпирическую антибиотикотерапию с антибиопленочной активностью;

5) тщательную санацию с использованием системы пульсалаж;

6) установку спейсера с обязательной дополнительной фиксацией в проксимальном отделе бедра костным цементом;

7) ушивание раны с постановкой губки collatamp.

Всем больным после удаления компонентов эндопротеза мы устанавливали артикулирующие спейсеры:

- официальные (Tecres medical) — 11 (28,9%);
- спейсеры из стандартных компонентов эндопротеза 15 (39,5%);
- спейсеры, изготовленные в операционной в заранее приготовленных типовых формах — 4 (10,4%);
- сложные спейсеры при отсутствии опороспособности ацетабулярного кольца — 6 (15,9%) (патент РФ на изобретение № 2675551);
- индивидуальные спейсеры, изготовленные по 3D-технологиям — 2 (5,2%) (рис. 1).

Официальные преформированные спейсеры изготавливаются в заводских условиях из костного цемента с добавлением в него гентамицина. Их преимуществами являются стандартные размеры, сокращение времени предоперационного планирования и оперативного пособия, повышенная механическая прочность, более длительный эффект локального высвобождения антибиотика. Недостатки: узкая размерная линейка, избыточное образование рубцовой ткани в вертлужной впадине, высокий риск вывиха или протрузии при больших дефектах вертлужной впадины.

Спейсеры из стандартных компонентов эндопротеза достаточно часто используются в нашей работе. Главными их достоинствами являются дешевизна, простота и скорость изготовления, возможность использования при дефектах вертлужной впадины по классификации W.G. Paprosky вплоть до типа IIС. Однако они имеют достаточно низкую механическую прочность, при выполнении второго этапа есть риск увеличения дефекта вертлужной впадины во время удаления цементной мантисы.

При выборе спейсеров, изготовленных в операционной с применением заранее приготовленных типовых форм, появляется возможность заполнить бедро и вертлужную впадину большим количеством цемента, что позволяет достичь достаточно высокой концентрации антибиотика в зоне операции. Кроме того, это достаточно дешевый и доступный метод. Данный вид спейсера можно применять только при дефектах вертлужной впадины до типа IIВ по классификации W.G. Paprosky. Недостаток данного вида спейсера — его хрупкость, несмотря на армирование его железным изогнутым штифтом, и ограничение в использовании при массивных костных дефектах вертлужной впадины и бедра.

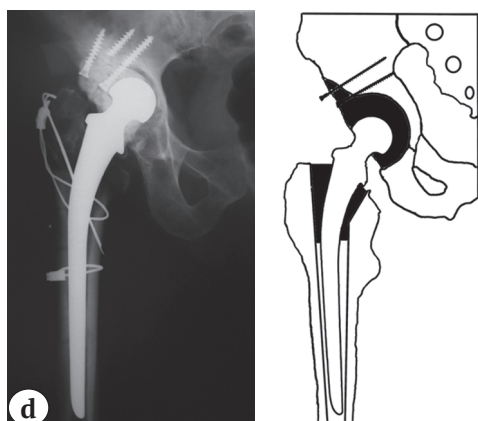
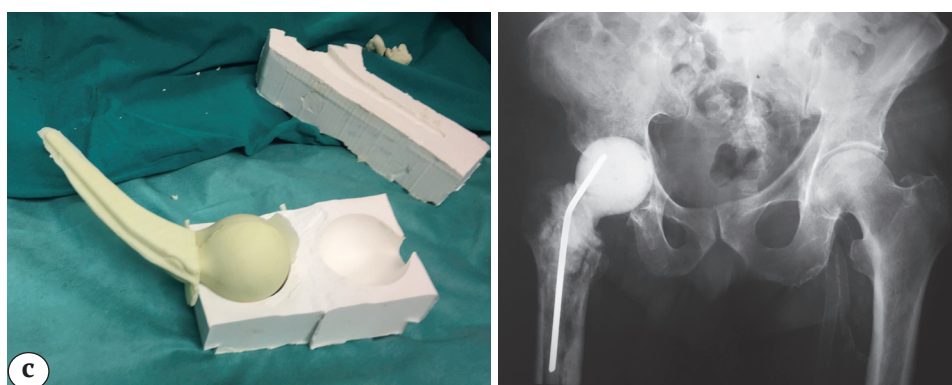
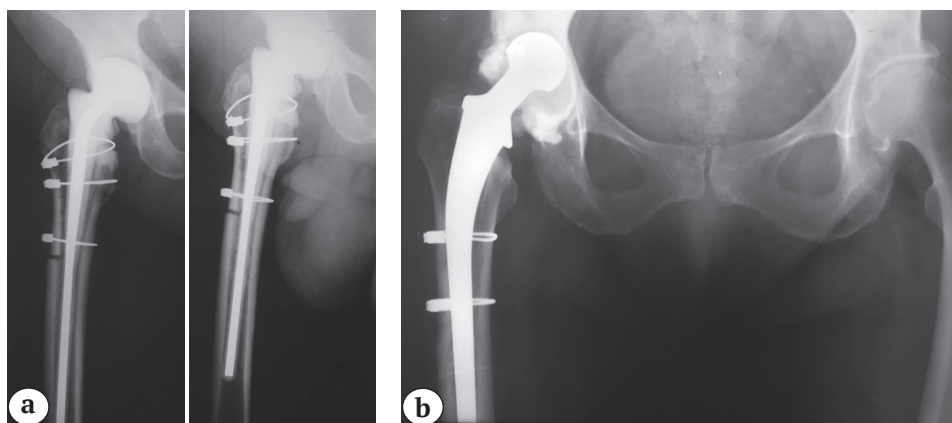
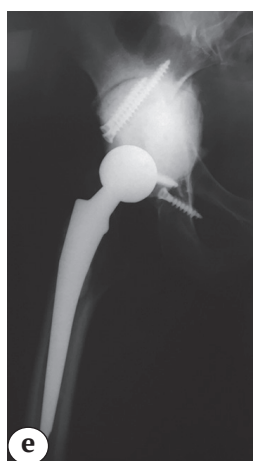


Рис. 1. Артикулирующие спейсеры, установленные пациентам:
 а – официальный преформированный спейсер фирмы Tecres;
 б – спейсер из стандартного компонента эндопротеза;
 с – спейсер, изготовленный в операционной с использованием заранее подготовленной типовой формы;
 д – спейсер при отсутствии опороспособности ацетабулярного кольца (патент РФ на изобретение № 2675551);
 е – индивидуальный спейсер, изготовленный методом 3D-печати

Fig. 1. Types of articulation spacers application in patients:
 a – official preformed spacer from Tecres;
 b – spacer from standard endoprosthesis component;
 c – spacer made in the operating room using a prepared sample form;
 d – spacer in the absence of support of the acetabular ring (patent RU No. 2675551);
 e – individual 3D spacer



Спейсер при отсутствии опороспособности ацетабулярного кольца можно использовать при массивных дефектах вертлужной впадины за счет прочно фиксированных в крыше вертлужной впадины винтов, которые армируют цементную массу и не позволяют ей мигрировать. Главным его достоинством является простота изготовления и дешевизна, а недостатком — хрупкость.

Индивидуальные спейсеры, изготовленные с использованием 3D-печати — это современный вид спейсеров, которые можно использовать при любых костных дефектах тазобедренного сустава. Они удобны в установке и позволяют сразу добиться опороспособности конечности. Недостаток данного спейсера — это дороговизна, а также длительный период подготовки и изготовления.

Мы использовали костный цемент на основе полиметилметакрилата, в который мы добавляли антибиотик согласно полученным результатам посевов, обладающий определёнными свойствами, а именно термостабильностью и водорастворимостью [2, 5].

Послеоперационное лечение сопровождалось внутривенным и внутримышечным введением антибиотиков в период нахождения больного в стационаре — в среднем 12 дней с момента операции (в том числе антибиотики с антибиопленочной активностью). У группы больных «culture negative» мы начинали эмпирическую антибактериальную терапию до получения результатов микробиологического исследования биоптатов, взятых интраоперационно. После выписки из стационара, в амбулаторных условиях, пациенты продолжали прием пероральных форм антибиотиков до 6–8 нед. с момента операции. Через 2–3 нед. после прекращения курса антибактериальной терапии проводилось повторное комплексное обследо-

вание с выполнением пункции оперированного сустава. При отрицательных результатах обследования пациенты направлялись на второй этап ревизионного эндопротезирования.

Мы разделили всех пациентов на три группы. Первая группа представлена 27 (71%) пациентами с успешно пролеченной перипротезной инфекции и отсутствием каких-либо механических осложнений. Вторая группа — 8 (21,1%) пациентов, в которой также удалось успешно купировать инфекцию, но у этих больных присутствовали механические осложнения, связанные со спейсером. Третья группа состояла из 3 (7,9%) больных, которым купировать инфекцию не удалось (табл. 1). Исследование СОЭ и С-реактивного белка производилось непосредственно перед первым этапом и через 8 нед. после операции (табл. 2).

Среднее время манифестации, т.е. время от первичной операции до диагностики септической нестабильности компонентов, составило 9 мес. без значимых различий между группами. Среднее время ожидания первого этапа, т.е. время от диагностированной перипротезной инфекции до выполнения первого этапа ревизионного эндопротезирования, составило 3,5 мес., также без значимых различий между группами.

Показатель СОЭ во всех группах до лечения составил в среднем 44,5 мм/ч без статистически значимой разницы между группами. В первой группе С-реактивный белок до выполнения первого этапа был равен 11,6 г/л, что статистически значимо ниже, чем во второй и третьей группах (42,8 г/л и 31 г/л соответственно).

В первой и второй группах отмечалось клинически значимое снижение показателей СОЭ и С-реактивного белка после установки спейсера, а в третьей группе данные показатели значимо не изменились.

Таблица 1

Характеристика пациентов трех групп исследования

Показатель	Первая группа n = 27	Вторая группа n = 8	Третья группа n = 3	Всего n = 38	p
Средний возраст, лет	63 (58–68)	59 (50–74)	50 (42–58)	60,5 (52–69)	0,38
Время манифестации инфекции, мес.	9 (6–30)	10,5 (5–36)	7 (1–12)	9 (5–27)	0,88
Период до первого этапа, мес.	4 (3–4)	3 (2,5–3,5)	3 (2–8)	3,5 (3–4)	0,12

Данные представлены в формате медиана (интерквартильный размах).

Таблица 2

Показатели СОЭ и С-реактивного белка перед первым этапом и через 8 недель после операции

Показатель	Первая группа n = 27		Вторая группа n = 8		Третья группа n = 3		Всего n = 38		p	
	до	после	до	после	до	после	до	после	до	после
СОЭ, мм/ч	42 (35–47)	21 (16–30)	54 (40–62)	40 (23–44)	37 (37–37)	38 (35–41)	44,5 (37–57)	25,2 (11,9–42,8)	0,21	0,21
СРБ, г/л	11,6 (8,9–12,4)	5,8 (3,7–8,4)	42,8 (25,2–82,8)	5,5 (2,1–11,2)	31 (31–31)	37,2 (18,7–37,2)	26 (16–42)	6,8 (3,7–16)	0,03	0,06

Данные представлены в формате медиана (интерквартильный размах).

Статистический анализ

Статистическую обработку полученных данных выполняли в программе STATISTICA 10 for Windows. Использовались методы описательной статистики, сравнительные непараметрические методы: Манна – Уитни, Краскела – Уоллиса, Вилкоксона. Статистически значимыми считались различия с критерием $p < 0,05$.

Результаты

Все больные обратились в нашу клинику минимум через 3 мес. после выполнения эндопротезирования. По классификации М.В. Coventry и D.T. Tsukayama (1996) II тип инфекции выявлен у 19 пациентов (50%), так же как и III тип — 19 пациентов (50%).

При микробиологическом исследовании пункта получена бактериальная флора только у 29 (76,4%) пациентов: *Staphylococcus aureus* — 4, из них 2 MRSA; *Staphylococcus epidermidis* — 9, из которых 4 MRSE; *Staphylococcus xylosus* — 1; *Staphylococcus hominis* — 2; *Staphylococcus capitis* — 1; *Staphylococcus haemolyticus* — 1; *Escherichia coli* — 2; *Enterobacter cloacae* — 1; *Enterococcus faecalis* — 3; *Proteus mirabilis* — 1. В 4-х случаях получены микробные ассоциации: *Staphylococcus aureus* (MRSA) + *Proteus Mirabilis*, *Staphylococcus ligdunensis* + *Staphylococcus haemolyticus*, *Staphylococcus epidermidis* + *Enterococcus faecalis* — у 2 пациентов.

У 9 (23,6%) пациентов, так называемых «culture negative», во время проведения диагностических пункций отсутствовал рост флоры. Однако,

учитывая клиническую картину и оценку всех остальных критериев присутствия перипротезной инфекции, эти пациенты все равно были направлены на двухэтапное ревизионное эндопротезирование. Интраоперационно брались образцы тканей для микробиологического исследования, где была подтверждена перипротезная инфекция: *Staphylococcus aureus* — 5 (MRSA 3) и *Staphylococcus epidermidis* — 4 наблюдения (MRSE 2).

Несмотря на проведенное лечение, через два месяца после установки спейсера у 3 (7,9%) больных был выявлен рецидив инфекции, который проявился в виде свищевой формы. Стоит отметить, что у 2 (5,26%) пациентов были микробные ассоциации. Эти больные были направлены на повторную санацию и установку нового спейсера.

Общий средний балл по шкале Harris до выполнения первого этапа составил 31,5, что соответствует неудовлетворительной функции; до выполнения второго этапа — 54 балла, что отражает статистически значимое улучшение функции тазобедренного сустава. По шкале ВАШ выраженность болевого синдрома перед выполнением первого этапа составила в среднем 8 баллов, перед выполнением второго этапа — 3 балла. По шкале WOMAC перед выполнением первого этапа показатель в среднем составил 74 балла, после его выполнения — в среднем 38 баллов (табл. 3).

В послеоперационном периоде наблюдались такие осложнения, как вывих спейсера — у 4 (10,4%) пациентов; поломка винтов, армированных в вертлужную впадину и их миграция

Таблица 3

Оценка результатов первого этапа лечения, баллы

Шкала	До спейсера	После спейсера	p
ВАШ	8 (6–9)	3 (2–5)	<0,001
Harris	31,5 (26–36)	54 (42–64)	<0,001
WOMAC	74 (50–78)	38 (25–61)	0,001

Данные представлены в формате медиана (интерквартильный размах).

вместе со спейсером — у 1 (2,6%); поломка спейсера, изготовленного в операционной в типовых формах — у 1 (2,6%); миграция спейсера в полость таза у 2 пациентов (5,2%) (рис. 2).

При использовании преформированных спейсеров вывихи произошли при дефектах вертлужной впадины типов ПС (1 случай), ПВ (1 случай), ПША (2 случая). Миграция преформированных спейсеров в полость таза была отмечена у двух больных с дефектом типа ПС. Поломка спейсера изготовленного в операционной в типовых формах произошла у одного пациента при дефекте ПВ. Поломка винтов, армированных в вертлужную впадину и их миграция вместе со спейсером была отмечена у одного пациента при дефекте ПШВ в результате травмы (падения на бок).

Данные 8 (21%) пациентов с неадекватной функцией спейсера перед выполнением второго этапа мы проанализировали отдельно по функциональным шкалам. Оценка по ВАШ в среднем составила 6,12; по шкале Harris — 41,6; оценка по WOMAC — 65,8 баллов, что было расценено как неудовлетворительный результат. Вышеуказанные механические осложнения создали дополнительные трудности во время реализации второго этапа.

Обсуждение

На сегодняшний день существует множество руководств и методик по лечению глубокой перипротезной инфекции тазобедренного сустава, которые учитывают различные факторы. Однако пока предпочтение отдается двухэтапной методике, которая считается «золотым стандартом» [7, 10, 16, 19].

По данным различных авторов, процент успеха при этом методе лечения составляет от 60 до 95% [1, 19, 15]. D. Toms с соавторами сообщают о 38% рецидивов инфекции [13], K. Uchiyama с соавторами — о 32,3% рецидивов [14, 21]. M. Gomez с со-

авторами достигли успеха в 80% случаев [6], S. Lim с соавторами продемонстрировали 78% успеха [10]. В нашем исследовании эффективность двухэтапного метода лечения перипротезной инфекции составила 92,1%. При этом эффективность метода эрадикации инфекции не зависит от выбранного типа спейсера.

Интересную позицию заняли M. Gomez с соавторами, которые обратили внимание на высокую гетерогенность данных об эффективности двухэтапного метода. Они проанализировали 178 пациентов с перипротезной инфекцией тазобедренного сустава и обнаружили, что после первого этапа только 77% пациентов был выполнен второй этап, в остальных случаях в связи с различными осложнениями реимплантация не выполнялась, и применялись альтернативные методы [6].

Использование нами алгоритма диагностики и лечения позволило выявить инфекцию в 76,4% наблюдений. У оставшихся 23,6% пациентов («culture negative») микрофлора была получена интраоперационно, что позволило сразу назначить прицельную антибактериальную терапию.

Следует понимать, что назначение спейсера заключается не только в качестве субстрата для лечения инфекции, но и в замещении функции сустава. Всем нашим пациентам были установлены артикулирующие спейсеры, поскольку они не накладывают функциональных ограничений и не снижают качество жизни [1, 19].

Особенностью нашей работы было исследование и оценка неинфекционных осложнений, таких как вывихи спейсера, переломы металлоконструкций с последующей миграцией, переломы спейсеров и их протрузия в вертлужную впадину, так как небольшое количество исследований освещают эту проблему. Общее количество механических осложнений составило 21%, из них вывих спейсера — 10,4%; поломка винтов, армированных в верт-

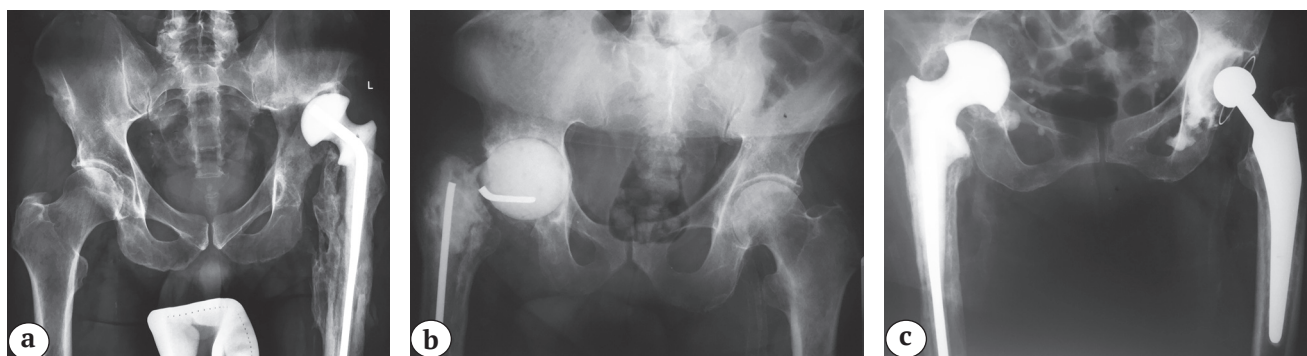

Рис. 2. Механические осложнения в послеоперационном периоде:
а — вывих спейсера; б — поломка спейсера, изготовленного в операционной;
с — миграция спейсера в полость таза

Рис. 2. Mechanical complications:
а — spacer dislocation; б — spacer protrusion to the pelvic cavity

лужную впадину и их миграция вместе со спейсером — 2,6%; поломка спейсера, изготовленного в операционной в типовых формах — 2,6%; прободение вертлужной впадины и миграция спейсера в полость таза — 5,2%.

J. Jung с соавторами описали частоту механических осложнений в 40,8% случаев (17% вывихов, 10,2% поломок спейсера, 13,6% переломов бедра) [8]. M. Faschingbauer с соавторами проанализировали 138 пациентов, которым устанавливались спейсеры, и выявили 19,6% механических осложнений, в том числе 8,7% поломок спейсеров, 8,7% вывихов, 0,7% переломов бедра, 0,7% протрузий в таз, 0,7% поломок и вывихов спейсера [4].

Во избежание неинфекционных осложнений необходимо тщательно планировать первый этап ревизионного вмешательства. С этой целью мы предлагаем алгоритм выбора спейсера при различных дефектах вертлужной впадины по классификации W.G. Paprosky (табл. 4).

Проанализированный отдельно функциональный результат у 8 (21%) пациентов с механическими осложнениями спейсера перед выполнением второго этапа по выбранным шкалам выявил неудовлетворительный результат. Кроме того, механические осложнения создали дополнительные трудности во время выполнения второго этапа.

Оценка качества жизни и функционального результата после второго этапа в зависимости от

использования различных спейсеров на первом этапе ревизионного эндопротезирования может являться предметом дальнейших исследований.

Заключение

При двухэтапном ревизионном эндопротезировании тазобедренного сустава необходимо тщательно планировать первый этап и выбирать подходящий вид артикулирующего спейсера. Правильно выбранный спейсер является основой хорошего функционального результата и технически упрощает выполнение второго этапа.

В проведенном нами исследовании удалось добиться успеха в лечении перипротезной инфекции в 92,1% случаях с применением только артикулирующих спейсеров. Среди случаев повторной манифестации инфекции стоит отметить, что большее количество рецидивов отмечено у 2 пациентов (5,62%) с микробными ассоциациями.

В 8 (21,05%) случаях произошли механические осложнения, связанные со спейсером, значительно ухудшающие качество жизни пациентов и затрудняющие техническое выполнение второго этапа, но не влияющие на эрадикацию инфекции.

Операция двухэтапного реэндопротезирования также должна быть направлена на улучшение качества жизни больного. С целью минимизации вышеуказанных осложнений и улучшения функцио-

Таблица 4

Алгоритм выбора спейсера при дефектах вертлужной впадины по классификации W.G. Paprosky, P.G. Perona, J.M. Lawrence

Тип дефекта	А	В	С
I	1. Преформированные официальные спейсеры 2. Спейсеры из стандартных компонентов эндопротеза	—	—
II	1. Преформированные официальные спейсеры 2. Спейсеры из стандартных компонентов эндопротеза 3. Спейсеры, изготовленные в операционной в заранее подготовленных типовых формах	1. Спейсеры, изготовленные в операционной в заранее подготовленных типовых формах 2. Спейсеры из стандартных компонентов эндопротеза 3. Преформированные официальные спейсеры (в избыточной внутренней ротации)	1. Сложные спейсеры при отсутствии опороспособности ацетабулярного кольца 2. Индивидуальные спейсеры, изготовленные по 3D-технологиям
III	1. Индивидуальные спейсеры, изготовленные по 3D-технологиям 2. Сложные спейсеры при отсутствии опороспособности ацетабулярного кольца	1. Индивидуальные спейсеры, изготовленные по 3D-технологиям 2. Сложные спейсеры при отсутствии опороспособности ацетабулярного кольца	—

нального результата уже на первом этапе лечения предложен алгоритм выбора, артикулирующего спейсера в зависимости от дефекта вертлужной впадины согласно классификации W.G. Paprosky. Таким образом, правильное выполнение первого этапа закономерно улучшает эффективность лечения глубокой перипротезной инфекции тазобедренного сустава в целом.

Этика публикации: пациенты дали добровольное информированное согласие на публикацию клинического наблюдения.

Конфликт интересов: не заявлен.

Источник финансирования: исследование проведено без спонсорской поддержки.

Литература [References]

1. Bejon P., Berendt A., Atkins B., Green N., Parry H., Masters S. et al. Two-stage revision for prosthetic joint infection: predictors of outcome and the role of reimplantation microbiology. *J Antimicrob Chemother.* 2010;65(3):569-575. DOI:10.1093/jac/dkp469.
2. Bouzakis K., Michailidis N., Mesomeris G. et al. Investigation of mechanical properties of antibiotic-loaded acrylic bone cement. Proceedings of the 3rd International Conference on Manufacturing Engineering (ICMEN), 1–3 October 2008, Chalkidiki, Greece. Available from: <https://www.researchgate.net/publication/237669337>.
3. Choi H., Beecher B., Bedair H. Mortality after septic versus aseptic revision total hip arthroplasty: a matched-cohort study. *J Arthroplasty.* 2013;28(8 Suppl.):56-58. DOI: 10.1016/j.arth.2013.02.041.
4. Faschingbauer M., Reichel H., Bieger R., Kappe T. Mechanical complications with one hundred and thirty eight (antibiotic-laden) cement spacers in the treatment of periprosthetic infection after total hip arthroplasty. *Int Orthop.* 2015;39(5):989-994. DOI: 10.1007/s00264-014-2636-z.
5. Parvizi J., Gehrke T., Chen A.F. Proceedings of the International Consensus on Periprosthetic Joint Infection. *Bone Joint J.* 2013;95-B(11):1450-1452. DOI: 10.1302/0301-620X.95B11.33135.
6. Gomez M., Tan T., Manrique J., Deirmengian G., Parvizi J. The fate of spacers in the treatment of periprosthetic joint infection. *J Bone Joint Surg Am.* 2015;97(18):1495-1502. DOI: 10.2106/JBJS.N.00958.
7. Greidanus N.V., Masri B.A., Garbuz D.S., Wilson S.D., McAlinden M.G., Xu M., Duncan C.P. Use of erythrocyte sedimentation rate and C-reactive protein level to diagnose infection before revision total knee arthroplasty. A prospective evaluation. *J Bone Joint Surg Am.* 2007;89:1409-1416. DOI: 10.2106/JBJS.D.02602.
8. Jung J., Schmid N., Kelm J., Schmitt E., Anagnostakos K. Complications after spacer implantation in the treatment of hip joint infections. *Int J Med Sci.* 2009;6(5):265-273. DOI: 10.7150/ijms.6.265.
9. Kurtz S.M., Lau E., Watson H., Schmier J.K., Parvizi J. Economic burden of periprosthetic joint infection in the United States. *J Arthroplasty.* 2012;27(8 Suppl):61-65.e1. DOI: 10.1016/j.arth.2012.02.022.
10. Lim S., Park J., Moon Y., Park Y. Treatment of periprosthetic hip infection caused by resistant microorganisms using 2-stage reimplantation protocol. *J Arthroplasty.* 2009;24(8):1264-1269. DOI: 10.1016/j.arth.2009.05.012.
11. Meehan J., Jamali A.A., Nguyen H. Prophylactic antibiotics in hip and knee arthroplasty. *J Bone Joint Surg Am.* 2009;91(10):2480-2490. DOI: 10.2106/JBJS.H.01219.
12. Parvizi J., Adeli B., Zmistowski B., Restrepo C., Greenwald A.S. Management of Periprosthetic Joint Infection: The Current Knowledge. *J Bone Joint Surg Am.* 2012;94(14):e104. DOI: 10.2106/JBJS.K.01417.
13. Toms A., Davidson D., Masri B., Duncan C. The management of peri-prosthetic infection in total joint arthroplasty. *J Bone Joint Surg Br.* 2006;88(2):149-155. DOI: 10.1302/0301-620X.88B2.17058.
14. Uchiyama K., Takahira N., Fukushima K., Moriya M., Yamamoto T., Minegishi Y. et al. Two-stage revision total hip arthroplasty for periprosthetic infections using antibiotic-impregnated cement spacers of various types and materials. *ScientificWorldJournal.* 2013 Dec 7; 2013:147248. DOI: 10.1155/2013/147248.
15. Van Thiel G.S., Berend K.R., Klein G.R., Gordon A.C., Lombardi A.V., Della Valle C.J. Intraoperative molds to create an articulating spacer for the infected knee arthroplasty. *Clin Orthop Relat Res.* 2011;469(4):994-1001. DOI: 10.1007/s11999-010-1644-6.
16. Божкова С.А., Тихилов Р.М., Краснова М.В., Рукина А.Н., Тишина В.В., Полякова Е.М., Торопов С.С. Профиль резистентности возбудителей как основа выбора эффективного антибиотика при стафилококковых инфекциях протезированных суставов. *Клиническая микробиология и антимикробная химиотерапия.* 2013;15(2):115-123.
17. Bozhkova S.A., Tikhilov R.M., Krasnova M.V., Rukina A.N., Tishina V.V., Polyakova E.M., Toropov S.S. Local antimicrobial resistance profile as a basis for the choice of antimicrobial therapy of staphylococcal prosthetic joint infections. *Klinicheskaya mikrobiologiya i antimikrobnaya khimioterapiya* [Clinical Microbiology and Antimicrobial Chemotherapy]. 2013;15(2):115-123.
17. Винклер Т., Трампуш А., Ренц Н., Перка К., Божкова С.А. Классификация и алгоритм диагностики и лечения перипротезной инфекции тазобедренного сустава. *Травматология и ортопедия России.* 2016;(1):33-45. DOI: 10.21823/2311-2905-2016-0-1-33-45.
18. Winkler T., Trampuz A., Renc N., Perka C., Bozhkova S.A. [Classification and algorithm for diagnosis and treatment of hip prosthetic joint infection]. *Travmatologiya i ortopediya Rossii* [Traumatology and Orthopedics of Russia]. 2016;(1):33-45. (In Russ.). DOI: 10.21823/2311-2905-2016-0-1-33-45.
18. Кавалерский Г.М., Мурылев В.Ю., Рукин Я.А., Елизаров П.М., Музыченко А.В. Ревизионная хирургия тазобедренного сустава: роль индивидуальных артикулирующих спейсеров. *Кафедра травматологии и ортопедии.* 2014;(4):4-8.
19. Kavalersky G.M., Murylev V.Y., Rukin Y.A., Elizarov P.M., Muzichenkov A.V. [Revision surgery of the hip joint: the role of individual articulating spacerse]. *Kafedra travmatologii i ortopedii* [Department of Traumatology and Orthopedics]. 2014;(4):4-8. (In Russ.).
19. Лю Б., Тихилов Р.М., Шубняков И.И., Разоренов В.Л., Денисов А.О., Божкова С.А., Артюх В.А., Клиценко О.А., Тотоев З.А. Эффективность первого этапа двухэтапной ревизии при параэндопротезной инфекции тазобедренного сустава. *Травматология и ортопедия России.* 2014;(3):5-14. DOI:10.21823/2311-2905-2014-0-3-5-14.

- Lyu B., Tikhilov R.M., Shubnyakov I.I., Razorenov V.L., Denisov A.O., Bozhkova S.A., Artyukh V.A., Klitsenko O.A., Totoev Z.A. [Efficiency of the first stage of two-staged revision surgery in patients with periprosthetic hip infection]. *Travmatologiya i ortopediya Rossii* [Traumatology and Orthopedics of Russia]. 2014;(3):5-14. (In Russ.). DOI:10.21823/2311-2905-2014-0-3-5-14.
20. Материалы Международной согласительной конференции по перипротезной инфекции [Proceeding of the International Consensus Conference on periprosthetic infection]. Пер. с англ. СПб.: РНИИТО им. П.П. Вредена, 2014. 355 с.
21. Мурылев В.Ю., Куковенко Г.А., Елизаров П.М., Рукин Я.А., Цыгин Н.А. Перипротезная инфекция при эндопротезировании тазобедренного сустава. *Врач*. 2018;29(3):17-22. DOI: 10.29296/25877305-2018-03-04. Murylev V. Yu., Kukovenko G.A., Elizarov P.M., Rukin Ya.A., Tsigln N.A. [Periprosthetic infection during hip arthroplasty]. *Vrach* [The Doctor]. 2018;29(3):17-22. (In Russ.) DOI: 10.29296/25877305-2018-03-04.

СВЕДЕНИЯ ОБ АВТОРАХ:

Валерий Юрьевич Мурылев — д-р мед. наук, профессор кафедры травматологии, ортопедии и хирургии катастроф, ФГАОУ ВО «Первый Московский государственный медицинский университет им. И.М. Сеченова» Минздрава России; заведующий Московским городским центром эндопротезирования на базе ГБУЗ «Городская клиническая больница им. С.П. Боткина» Департамента здравоохранения г. Москвы, Москва, Россия

Григорий Андреевич Куковенко — аспирант кафедры травматологии, ортопедии и хирургии катастроф, ФГАОУ ВО «Первый Московский государственный медицинский университет им. И.М. Сеченова» Минздрава России; врач, ГБУЗ «Городская клиническая больница им. С.П. Боткина» Департамента здравоохранения г. Москвы, Москва, Россия

Павел Михайлович Елизаров — канд. мед. наук, доцент кафедры травматологии, ортопедии и хирургии катастроф, ФГАОУ ВО «Первый Московский государственный медицинский университет им. И.М. Сеченова» Минздрава России; врач, ГБУЗ «Городская клиническая больница им. С.П. Боткина» Департамента здравоохранения г. Москвы, Москва, Россия

Леонид Родиславович Иваненко — аспирант кафедры травматологии, ортопедии и хирургии катастроф, ФГАОУ ВО «Первый Московский государственный медицинский университет им. И.М. Сеченова» Минздрава России, Москва, Россия

Галина Леонидовна Сорокина — врач травматолог-ортопед, ГБУЗ «Городская клиническая больница им. С.П. Боткина» Департамента здравоохранения г. Москвы, Москва, Россия

Ярослав Алексеевич Рукин — канд. мед. наук, доцент кафедры травматологии, ортопедии и хирургии катастроф, ФГАОУ ВО «Первый Московский государственный медицинский университет им. И.М. Сеченова» Минздрава России, Москва, Россия

Семен Сергеевич Алексеев — аспирант кафедры травматологии, ортопедии и хирургии катастроф, ФГАОУ ВО «Первый Московский государственный медицинский университет им. И.М. Сеченова» Минздрава России, Москва, Россия

Валерий Григорьевич Германов — канд. мед. наук, доцент кафедры травматологии, ортопедии и хирургии катастроф, ФГАОУ ВО «Первый Московский государственный медицинский университет им. И.М. Сеченова» Минздрава России, Москва, Россия

INFORMATION ABOUT AUTHORS:

Valery Yu. Murylev — Dr. Sci (Med), professor of Department of Traumatology, Orthopaedics and Disaster Surgery, Sechenov First Moscow State Medical University; head of Moscow City arthroplasty Centre, Botkin Moscow City Hospital, Moscow, Russian Federation

Grigori A. Kukovenko — PhD student, Sechenov First Moscow State Medical University; orthopaedic surgeon, Botkin Moscow City Hospital, Moscow, Russian Federation

Pavel M. Elizarov — Cand. Sci. (Med), assistant professor, Department of Traumatology, Orthopaedics and Disaster Surgery, Sechenov First Moscow State Medical University; orthopaedic surgeon, Botkin Moscow City Hospital, Moscow, Russian Federation

Leonid R. Ivanenko — PhD student, Sechenov First Moscow State Medical University, Moscow, Russian Federation

Galina L. Sorokina — orthopaedic surgeon, Botkin Moscow City Hospital, Moscow, Russian Federation

Yaroslav A. Rukin — Cand. Sci. (Med), assistant professor, Department of Traumatology, Orthopaedics and Disaster Surgery, Sechenov First Moscow State Medical University, Moscow, Russian Federation

Semen S. Alekseev — PhD student, Sechenov First Moscow State Medical University, Moscow, Russian Federation

Valery G. Germanov — Cand. Sci. (Med), assistant professor, Department of Traumatology, Orthopaedics and Disaster Surgery, Sechenov First Moscow State Medical University, Moscow, Russian Federation