

Hospital do Prenda. Luanda. Angola. Servicio de Imagenología

## Pseudoaneurisma de la arteria pancreaticoduodenal. Presentación de caso

### Pduodenal pancreatic artery pseudoaneurysm. Case report

Desi Pozo Alonso<sup>I</sup>, Leonardo Rodrigues<sup>II</sup>, Julio César Pérez Suárez<sup>III</sup>, Aliet Arrúe Guerrero<sup>IV</sup>, Geovedy Martínez García<sup>V</sup>, Gladys Melvis Risco Almanares<sup>VI</sup>

<sup>I</sup>Especialista Primer Grado en Medicina General Integral e Imagenología. Asistente. Hospital General Docente «Dr. Enrique Cabrera». La Habana. [depoal75@gmail.com](mailto:depoal75@gmail.com)

<sup>II</sup>Especialista Primer Grado en Cirugía General. Profesor de Cirugía. Director General del Hospital de Prenda, Luanda. República de Angola. [rodriguesleonardo65@gmail.com](mailto:rodriguesleonardo65@gmail.com)

<sup>III</sup>Especialista Segundo Grado en Anatomía Patológica. Profesor Auxiliar. Hospital Clínico Quirúrgico «Hermanos Ameijeiras». La Habana. [figarodoc@gmail.com](mailto:figarodoc@gmail.com)

<sup>IV</sup> Especialista Primer Grado en Medicina General Integral e Imagenología. Hospital «Dr. Luis Díaz Soto». La Habana. [aliet.arrue@gmail.com](mailto:aliet.arrue@gmail.com)

<sup>V</sup>Especialista Primer Grado en Cardiología. Profesor Asistente. Investigador agregado. Hospital Militar Central «Dr. Carlos J. Finlay». La Habana. [geocardio@gmail.com](mailto:geocardio@gmail.com)

<sup>VI</sup> Especialista Primer Grado en Laboratorio Clínico. Instructora. Hospital «Roberto Rodríguez Fernández». Morón. Ciego de Ávila.

---

## RESUMEN

**Introducción:** el pseudoaneurisma es una lesión que puede afectar la pared de una arteria o del corazón .Se produce como resultado de inflamación, trauma o iatrogenia. Su diagnóstico es cada vez más frecuente con la introducción de técnicas imagenológicas como la Ecografía Doppler, la Angio tomografía, la imagen por Resonancia magnética (IRM) y la Angiografía por sustracción digital.

**Objetivos:** enfatizar en el diagnóstico del pseudoaneurisma arterial basado en los hallazgos clínicos de una masa abdominal palpable asociada a dolor abdominal difuso y resaltar los estudios imagenológicos que contribuyeron al diagnóstico y tratamiento.

**Presentación del caso:** en este reporte se presenta un caso de una paciente de

72 años quien acude a la Sala de Emergencias con dolor abdominal difuso y se constata una masa abdominal palpable.

**Conclusiones:** la combinación de varios estudios imagenológicos fue muy útil para definir el diagnóstico.

**Palabras clave:** pseudoaneurisma arterial, dolor abdominal, masa abdominal, ecografía doppler.

---

## ABSTRACT

**Introduction:** pseudoaneurysms arise from a disruption in arterial or heart wall continuity resulting from inflammation, trauma, or iatrogenic causes such as surgical procedures. The advent of new radiologic techniques, such as Doppler echography, angio tomography, magnetic resonance imaging (MRI) and subtraction digital angiography, with a greater sensitivity for asymptomatic disease has allowed more frequent diagnosis of pseudo aneurysms.

**Objectives:** to emphasize in the diagnosis of arterial pseudo aneurysms based on the clinical findings of an abdominal mass associated with generalized abdominal pain and to enhance the imagenologic studies that contributed to the diagnosis and treatment.

**Case report:** this report presents a case of a 72 year old patient who came to the emergency room with generalized abdominal pain. It was identified a palpable hemiabdominal mass.

**Conclusions:** the combination of imaging studies was helpful in establishing the diagnosis.

**Key words:** arterial pseudoaneurysm, abdominal pain, abdominal mass, doppler echography.

---

## INTRODUCCIÓN

El pseudoaneurisma (PSA) o «falso aneurisma» es una lesión poco frecuente que puede afectar la pared de una arteria o la pared cardíaca y se produce como consecuencia del efecto de algún estímulo lesivo contra esta estructura que lleva la fuga de sangre hacia un compartimiento fibroso externo que contendrá el hematoma. Los síntomas clínicos pueden depender del tamaño y localización del pseudoaneurisma y su relación con órganos vecinos.<sup>1</sup>

## OBJETIVO

Enfatizar en el diagnóstico del pseudoaneurisma arterial, basado en los hallazgos clínicos de una masa abdominal palpable asociada a dolor abdominal difuso y resaltar los estudios imagenológicos que contribuyeron al diagnóstico y tratamiento.

## PRESENTACIÓN DEL CASO

Paciente femenina de 72 años, quien acude al Cuerpo de Guardia refiriendo dolor abdominal difuso. Al realizarse el examen físico, se constata una masa que ocupaba parte del hemiabdomen derecho y que cruzaba la línea media. Por esta razón, se

---

decide internar para su mejor estudio. En el interrogatorio no se recogen antecedentes de trauma, intervención quirúrgica o proceso inflamatorio del páncreas. Se le realizaron exámenes de laboratorio, así como imagenológicos que incluyó Rx de abdomen, Ecografía y Tomografía Axial Computarizada Simple y con contraste endovenoso. Además se realizó Angiografía por sustracción digital.

### **Exámenes de laboratorio**

Glicemia: 78 mg/dl Hemoglobina: 6,8 g/dl

Urea: 19 mg/dl Hematocrito: 22,1 %

Creatinina: 0,9 mg/dl Leucocitos:  $5,5 \times 10^9/L$

Amilasa: 65 U/L Plaquetas:  $347 \times 10^9/L$

## **DISCUSIÓN**

Los PSA se forman a partir de la ruptura en la continuidad de la pared arterial como resultado de inflamación, trauma o causas iatrogénicas, tales como procedimientos quirúrgicos, biopsia percutánea o drenaje (estas causas son debidas a traumas por procedimientos endoscópicos o quirúrgicos).

Bajo la influencia de la presión arterial sostenida, la sangre diseca por dentro de los tejidos que rodean la arteria dañada y forma un saco perfundido que comunica con la luz arterial.<sup>1-3</sup> El saco perfundido está contenido por la media o la adventicia o simplemente por estructuras que rodean la arteria afectada.

Cualquier vaso afectado es susceptible a desarrollar un PSA. El trauma abdominal cerrado y penetrante puede ser causa también de PSA. Las arterias más afectadas son las carótidas, de las extremidades, esplénica y hepáticas.<sup>3</sup>

Los procesos inflamatorios como las pancreatitis o infecciones pueden provocar formación de PSA.<sup>1,4,5</sup>

Los PSA pueden desarrollar trombosis mural espontánea o pueden progresar al desarrollo de complicaciones como infecciones, compresiones de estructuras neurovasculares o ruptura. En este caso al desarrollar una gran trombosis no produjo ninguna de estas últimas.<sup>6</sup>

Pueden ser asintomáticos y ser detectados durante investigaciones radiológicas, como en este caso.

Los pseudoaneurismas sintomáticos se manifiestan con síntomas y signos locales y /o sistémicos. Los efectos locales son secundarios al efecto de masa sobre estructuras adyacentes y causan compromiso funcional. Este se puede manifestar por thrill palpable, soplo audible o masa pulsátil. La isquemia de los tejidos que lo rodean puede llevar a la necrosis de la piel y el tejido celular subcutáneo. Se pueden desarrollar síntomas neurológicos secundarios a la compresión o isquemia de los nervios.

La compresión de las venas puede provocar edema y trombosis venosa profunda.

Además los pseudoaneurismas pueden romperse, y llevar la hemorragia con una secuela potencial de shock hipovolémico.<sup>3,7</sup>

El diagnóstico se ha hecho más frecuente con la introducción de técnicas imagenológicas modernas lo que permite un diagnóstico precoz y el tratamiento.<sup>4</sup>

Aunque la Angiografía continúa siendo la técnica de referencia, otras modalidades como la Ecografía Doppler Duplex, la IRM o la Angio TAC son utilizadas en la detección no invasiva y el tratamiento de los PSA.

La Ecografía en escala de grises muestra una estructura quística hipoecoica adyacente a la arteria donante. (Figura 1). Este método diagnóstico permite evaluar el tamaño del saco, la conexión del saco con la arteria, el número de compartimientos y la longitud y el ancho del cuello.

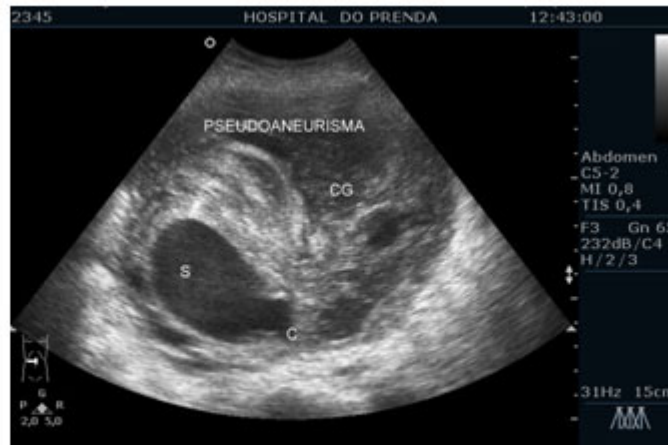

Figura 1. Ecografía. Corte transversal en escala de grises en el que se aprecia imagen redondeada, anecoica, rodeada de un área compleja que representan capas concéntricas de un coágulo de sangre. CG, coágulo; S, saco vascular; C, cuello

El cuello es la comunicación entre la luz y el saco, que puede ser difícil de evaluar por US en los pseudoaneurismas viscerales.

La onda clásica (Figura 2) es bidireccional, evidenciada por movimientos de flujo en direcciones opuestas a través del saco. Esto se conoce como signo del Ying Yang. El Doppler color puede ser útil para diagnosticar el pseudoaneurisma en base a esto.<sup>3</sup>

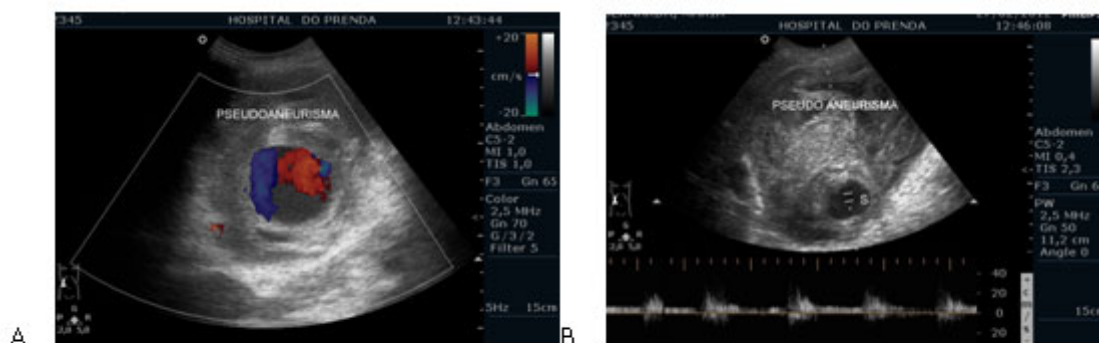


Figura 2. En el estudio con Doppler color (A) y espectral (B) se comprueba flujo vascular bidireccional dentro del saco anecoico, (Signo del ying-yang).

La localización y el tamaño de los pseudoaneurismas son importantes parámetros pronósticos y terapéuticos.<sup>5,8</sup>

La imagen de Angio TAC puede ser efectuada para identificar el cuello. (Figura 3).

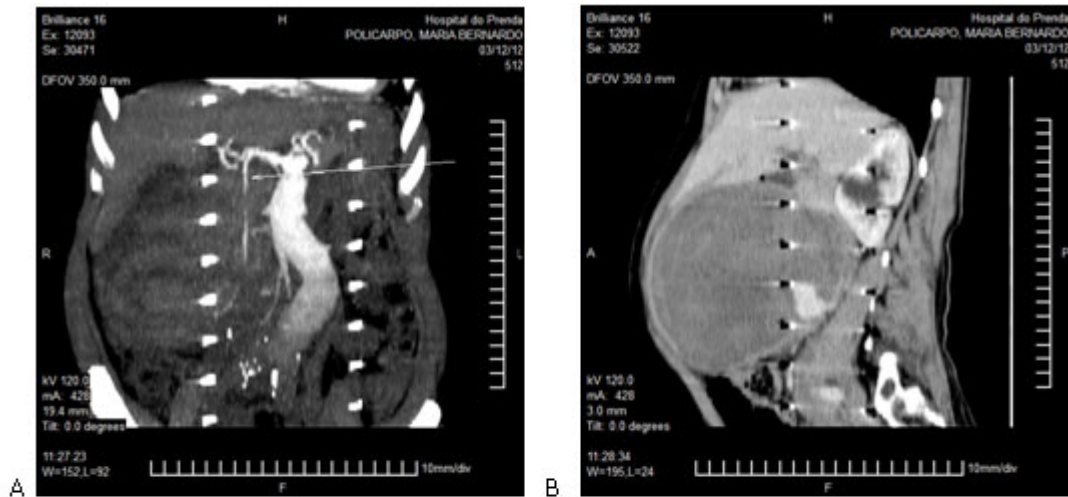


Figura 3. Reconstrucción coronal (A) y sagital (B) de Tomografía Computarizada Contrastada en la que se aprecia la presencia de un pseudoaneurisma que depende de una rama de la arteria hepática (pancreático duodenal).

La TAC no contrastada puede demostrar una estructura redonda hipodensa que se forma a partir de una arteria. Un área hiperdensa adyacente (hemorragia) indica la existencia de ruptura. La pared del pseudoaneurisma generalmente es lisa y bien delimitada.

La TAC contrastada demuestra un saco lleno con material de contraste y otra área sin contraste lo que representa trombosis parcial. La arteria donante se puede observar próxima al pseudoaneurisma y en ocasiones se identifica la comunicación.<sup>3,7,9</sup>

La Angiografía, el Ultrasonido guiado y las técnicas quirúrgicas pueden emplearse en el manejo de los pseudoaneurismas.

La terapia endovascular se prefiere a la cirugía debido a su menor invasividad y menor frecuencia de complicaciones.<sup>3,10</sup>

En este caso se realizó extirpación quirúrgica de la masa y se comprobó por los estudios anatomopatológicos la presencia de un pseudoaneurisma intrabdominal a partir de la arteria pancreaticoduodenal.

## CONCLUSIONES

A pesar de no poder detectarse la causa del pseudoaneurisma se demostró la importancia de los medios imagenológicos como la Ecografía y la Tomografía Axial Computarizada simple y con contraste, con las cuales se definió en qué consistía la masa abdominal y permitió la extirpación quirúrgica con éxito.

## REFERENCIAS BIBLIOGRÁFICAS

1. Mirza S, Panesar SS. Pancreatic pseudo aneurysm: An unusual cause of gastrointestinal bleeding and it's radiologically guided management. A case report and review of the literature. SMJ. 2008; 53:60.
2. McErlean A, Looby S, Lee MJ. Percutaneous ultrasound guided thrombin injection as first line treatment of pancreatic pseudoaneurysm. Cardiovasc Interventl Radiol. 2007; 30:526-528.
3. Saad NA, Saad WE, Davies MG, Waldman DL, Fultz PJ, Rubens DJ. Pseudoaneurysms and the role of minimally invasive techniques in their management. Radiographics. 2005; 25:S173 S189.
4. Domínguez AT, Rodríguez JL, Pérez D. A propósito de un caso. Pseudoaneurisma de la arteria esplénica. Acta Médica del Centro. 2010;4. Disponible en: [http://www.actamedica.sld.cu/r1\\_10/pseudoaneurisma.htm](http://www.actamedica.sld.cu/r1_10/pseudoaneurisma.htm)
5. Michael JL, Sanjay S, Geller SC, Warshaw AL, Mueller PR. Pancreatitis with pseudoaneurysm formation: A pitfall for the interventional radiologist. AJR.1991; 156:97-98.
6. Carrocio A, Jacobs TS, Faries P, Ellozy Sh, Teodorescu VJ, Ting W. Endovascular treatment of visceral artery aneurysms. Vasc Endovasc Surg. 2007; 41:373-378.
7. Morgan R, Belli A. Current treatment methods for postcatheterization pseudoaneurysms. J Vasc Intervent Radiol. 2003;14(6):697-710.
8. Roach H, Roberts SR, Salter R, Williams IM, Wood AM. Endoscopic ultrasound guided thrombin injection for the treatment of pancreatic pseudoaneurysm. Endoscopy. 2005;37:876-878.
9. Agraval G, Johnson PT, Fishman E. Splenic artery aneurysm and pseudoaneurysm: Clinical distinctions and CT appearances. AJR. 2007;188(4): 992-999.
10. Khan A, Pal KM, Khan HI. Hepatic artery pseudoaneurysm; a rare complication of amoebic liver abscess. J Pak Med Assoc. 2011 Aug;61(8):839-40.

Recibido: 1 de diciembre de 2012.

Aprobado: 28 de marzo de 2013.