

Prevalenza di aneurisma del setto interatriale nella popolazione generale e in pazienti con recente stroke criptogenetico: studio ecocardiografico transtoracico con seconda armonica tessutale in 5.631 pazienti

Prevalence of aneurysm of the interatrial septum in the general population and in patients with a recent episode of cryptogenetic ischemic stroke: a tissue harmonic imaging transthoracic echocardiography study in 5.631 patients

O. Serafini, G. Misuraca, A. Siniscalchi¹, M.T. Manes, G. Meringolo, C. Tomaselli, M. Chiato², A. Buffon

ABSTRACT: *Prevalence of aneurysm of the interatrial septum in the general population and in patients with a recent episode of cryptogenetic ischemic stroke: a tissue harmonic imaging transthoracic echocardiography study in 5.631 patients. O. Serafini, G. Misuraca, A. Siniscalchi, M.T. Manes, G. Meringolo, C. Tomaselli, M. Chiato, A. Buffon.*

Cerebral ischemia is among the principal causes of mortality and morbidity in industrialized countries being responsible of 10-12% of all deaths and of an elevated number of permanent disability. The cardioembolic forms may be responsible of the 30-35% of cerebrovascular acute syndrome, nevertheless in a significant percentage of cases, especially among young people, cerebral ischemic episodes are not induced by these cardiembolic forms: these cases are defined as cryptogenetic stroke/TIA. In these patients cardiac abnormalities represented by an aneurysm of the interatrial septum (ASA) and by a patent foramen ovale (PFO) have been frequently observed. The purpose of our prospective study was to evaluate, through transthoracic echocardiography and tissue harmonic imaging (ETT-THI), the preva-

lence of ASA in the general population (group A) and the prevalence of ASA-FOP in a subgroup of patients with recent episode of cryptogenetic ischemic stroke/TIA (group B). We studied in a prospective manner from January 1 2003 to October 31 2004 n. 5.631 patients. The presence of ASA was found in 3,2% of patients of group A, while in patients of group B we identified an ASA in 32% and a POF in 42% of the cases. Using a ETT-THI, our study shows in a wide range of a non selected population a prevalence of ASA greater than in previous studies. Such high prevalence in the general population of patients submitted to echocardiography and the higher frequency in subjects with recent cryptogenetic stroke, suggests to search carefully these abnormalities at the level of the interatrial septum using the harmonic imaging method.

Keywords: *aneurysm of the interatrial septum, transthoracic echocardiography, patent foramen ovale, cerebral ischemia.*

Monaldi Arch Chest Dis 2006; 66: 264-269.

U.O. Cardiologia, Ospedale "Annunziata", Cosenza.

¹ U.O. Neurologia, Ospedale "Annunziata", Cosenza.

² U.O. Cardiologia, Ospedale "G. Chidichimo", Trebisacce (CS).

Introduzione

L'ischemia cerebrale è tra le principali cause di mortalità e morbilità nei paesi industrializzati, essendo responsabile del 10-12% di tutti i decessi e di un elevato numero di invalidità permanenti [1]. Le forme cardioemboliche, secondarie a fibrillazione atriale (FA), cardiopatia ischemica, valvulopatia reumatica, protesi valvolari, cardiopatie congenite ed endocarditi sarebbero responsabili di circa il 30-35% delle sindromi cerebrovascolari acute [2]. Tuttavia in una significativa percentuale dei casi, soprattutto nei giovani, gli episodi ischemici cerebrali non sono riconducibili a nessuna di tali alterazioni: si parla in questi casi di Stroke / TIA criptogenici [3]. In tali pazienti sono state frequentemente segna-

late anomalie cardiache rappresentate dall'aneurisma del setto interatriale (ASA) e dal forame ovale pervio (FOP) [4].

L'ASA è un'alterazione costituita da un'abnorme estroflessione del setto interatriale che coinvolge prevalentemente la regione della fossa ovale, ma che può interessare anche tutto il setto, con diversa morfologia in relazione al variare delle pressioni esistenti nelle cavità atriali, potendosi mostrare come una sacculazione sinistra o destra concava fissa o più frequentemente fascicamente mobile [5-6].

L'ASA è un'entità ad oggi ancora non ben definita: non univoci ne sono i criteri diagnostici, incerta ne è la prevalenza in popolazioni non selezionate, non definitivamente chiarito è il suo ruolo nelle sindromi ischemiche cerebrali/sistemiche, nella sua

forma isolata o associata a FOP; incerto è il meccanismo responsabile della patologia ischemica, così come incerto è l'atteggiamento terapeutico da adottare in presenza di tali anomalie (antiaggreganti/anticoagulanti [7-8], chiusura chirurgica [9-10] o percutanea del FOP [11-12]).

L'ecocardiografia transesofagea (ETE) è stata considerata metodica affidabile e superiore alla modalità transtoracica (ETT) per individuare l'ASA, per valutarne la morfologia e, in associazione con l'ecocontrastografia, per la ricerca del FOP. Va osservato però che i dati di prevalenza di ASA, attraverso studio ETT, si riferiscono a casistiche ottenute in periodi antecedenti l'utilizzo sistematico dell'imaging armonico, quando i falsi negativi nei pazienti esaminati con l'ETT erano stimati al 62.5% [13-14]; mentre l'avanzamento tecnologico e l'implementazione dell'harmonic tissue imaging (HTI) negli ecocardiografi di ultima generazione ha permesso di aumentare notevolmente il potere diagnostico dell'ETT nei riguardi di tali anomalie [15].

Scopo del nostro studio è stato valutare prospettivamente, mediante ecocardiografia transtoracica in modalità di armonica tessutale (ETT-HTI), la prevalenza di ASA nei pazienti affetti consecutivamente al nostro laboratorio di ecocardiografia nel corso di 22 mesi (gruppo A), e la prevalenza di ASA-FOP in un sottogruppo di pazienti con recente episodio di Stroke ischemico / TIA criptogenetico (gruppo B).

Materiale e metodi

Sono stati studiati prospettivamente 5.631 pazienti (58% ricoverati), giunti consecutivamente alla nostra osservazione dal 1° gennaio 2003 al 31 ottobre 2004.

In accordo con i dati della letteratura sono stati considerati affetti da Stroke / TIA criptogenetico i pazienti con rilievo clinico/strumentale di ischemia cerebrale di età < 55 anni, non affetti da fibrillazione atriale al momento dell'osservazione e nell'anamnesi prossima, esenti da patologia valvolare (stenosi mitralica, stenosi aortica, portatori di protesi valvolari), disfunzione ventricolare sinistra, alterata cinetica parietale ventricolare sinistra di origine ischemica, ipertensione arteriosa o diabete mellito. I soggetti reclutati nel gruppo B dovevano inoltre essere esenti da significativa patologia atero-

sclerotica dei tronchi sovraortici (valutata attraverso eco-Doppler) e da anomalie congenite dell'assetto emocoagulativo. Su di un totale di 440 pazienti, ricoverati nello stesso periodo presso l'unità operativa di neurologia del nostro ospedale con quadro clinico strumentale di ischemia cerebrale, sono stati identificati 59 pazienti (13%) di età < 55 anni con recente evento ischemico cerebrale (42 stroke e 17 TIA). In 31 di loro (52%, gruppo B) non era possibile identificare la causa dell'evento ischemico e in tali pazienti (14 uomini e 17 donne) è stata posta diagnosi evento ischemico criptogenetico: Stroke in 23 casi e TIA in 8.

Gli esami sono stati eseguiti da quattro ecocardiografisti utilizzando un ecocardiografo commerciale (Philips Sonos 5.500 - Andover, MA - USA) dotato di sonda multifrequenza e HTI.

La diagnosi di ASA veniva posta in presenza di un'escursione del setto interatriale > 10 mm rispetto al piano settale teorico verso l'atrio sinistro o destro ovvero, in presenza di setto mobile, un'escursione cumulativa > 10 mm con una base > 15 mm [13] (figura 1). L'ASA veniva poi considerato fisso (sinistro o destro concavo), o mobile in presenza di escursioni fasiche con il ciclo cardio-respiratorio. Al fine di valutare l'influenza delle pressioni destre nel determinare la morfologia dell'ASA è stata registrata la pressione arteriosa polmonare sistolica come somma del gradiente ventricolo-atriale destro più la pressione atriale destra calcolata dall'analisi integrata del diametro della vena cava inferiore (VCI) e della sua variazione percentuale ($\Delta\%$) durante il respiro (VCI espirazione - VCI inspirazione / VCI espirazione), assegnando 5, 10 o 20 mmHg in pre-

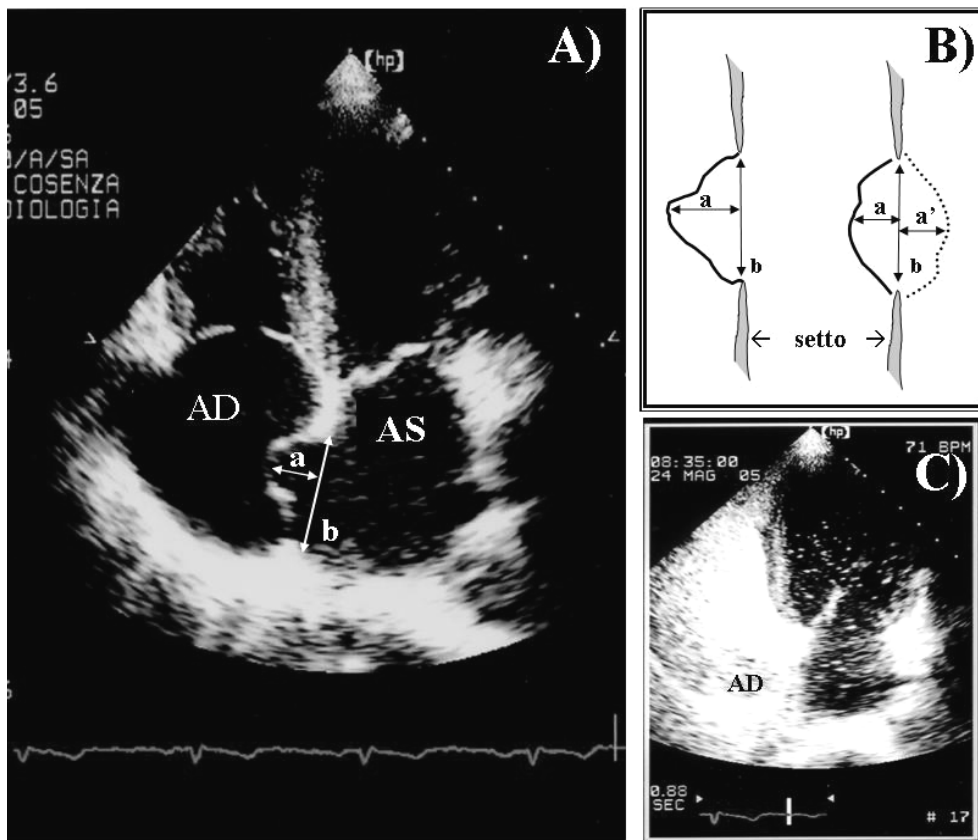


Figura 1. - A) - B): Criteri diagnostici di aneurisma del setto interatriale: estroflessione del setto interatriale verso l'atrio destro (a) o il sinistro (a') > 10 mm o escursione cumulativa di un setto mobile > 10 mm (a + a'); base dell'aneurisma (b) sul piano settale teorico > 15 mm. C): Presenza di shunt > 20 microbolle a livello dell'ASA.

senza rispettivamente di: $VCI < 2$ cm e $\Delta\% > 50$, $VCI < 2$ cm e $\Delta\% < 50$, $VCI > 2$ cm e $\Delta\% < 50$ [16].

Nei 31 pazienti del gruppo B è stato inoltre eseguito l'esame ecocontrastografico per la ricerca di FOP. Dopo posizionamento di un agocannula di adeguate dimensioni in vena antecubitale del braccio destro, veniva preparata una miscela costituita da 1 cc di emagel, 1 cc di aria e 10 ml di soluzione fisiologica attraverso il rapido passaggio tra due siringhe collegate, mediante rubinetto a tre vie, all'accesso venoso. L'ecocontrasto veniva somministrato in 3-4 secondi in condizioni di normale respirazione e successivamente ripetuto, dopo adeguato periodo di wash-out, durante manovra di Valsalva. La comparsa di > 3 microbolle in atrio sx nei successivi tre cicli dopo completa opacizzazione dell'atrio destro veniva considerata diagnostica per la presenza di un FOP. In base al numero di microbolle identificabili in atrio sinistro lo shunt veniva considerato piccolo (< 20 microbolle) o grande (> 20 microbolle) [17].

I risultati dello studio vengono di seguito riportati in forma descrittiva. La significatività di alcune associazioni è stata valutata attraverso il test del χ^2 .

Risultati

La presenza di ASA veniva riscontrata in 181 dei 5.631 soggetti (3.434 uomini, 2.197 donne) sottoposti consecutivamente ad esame ecocardiografico con una prevalenza del 3.2% (gruppo A). L'età media dei portatori di ASA era di 58 anni (range 7-91), 56% donne.

Nel 67% (121/181 pz.) dei casi l'ASA si presentava fascicamente mobile con gli atti del respiro e nel 63% (115/181 pz.) interessava isolatamente la regione della fossa ovale. Nel restante 33% di pazienti con ASA fisso (60/181) l'estroflessione si presentava prevalentemente sinistro-concava (77% dei casi). Tutti i pazienti con estroflessione destro-concava dell'ASA mostravano ipertensione polmonare (48 ± 4 mmHg) e ingrandimento atriale destro (18 ± 2 cmq/m), considerando come valore di normalità un'area < 10 cmq/m [18].

Nei 31 pazienti del gruppo B (23 Stroke e 8 TIA) era possibile identificare un ASA in 10 pazienti (32%) mentre un FOP era presente in 13 (42%): isolato in 7 pazienti (22%) e associato ad ASA in 6 (19%). Quindi in oltre la metà dei casi l'ASA era associato a FOP.

In tutti i pazienti del gruppo B l'ASA era fascicamente mobile e in nessun caso si registrava ipertensione polmonare. Nei 13 pazienti con FOP, lo shunt era di piccole dimensioni (< 20 microbolle) in 5 casi, mentre uno shunt di maggiori dimensioni (> 20 microbolle) era presente in tutti i pazienti con associato ASA. Nella maggioranza dei casi (78%) lo shunt era già evidente in condizioni basali con accentuazione durante Valsalva. In cinque dei pazienti con ASA associato a FOP si era registrato un episodio di Stroke. Infine, in accordo con dati osservati in altri studi, era possibile registrare una differenza significativa per la prevalenza di ASA nei soggetti con recente evento ischemico cerebrale criptogenico rispetto alla popolazione generale sottoposta ad esame ecocardiografico (32% vs 3,2%, $p < 0.001$).

Discussione

I nostri dati evidenziano una significativa prevalenza di ASA (3.2%) nella popolazione generale dei pazienti sottoposti ad esame ecocardiografico, con una maggiore frequenza (32%) nei soggetti con recente stroke criptogenico. Questo suggerisce la necessità di ricercare con attenzione le alterazioni presenti a livello del setto interatriale in corso di esame ecocardiografico.

È noto come la prevalenza di ASA sia variabile in relazione a: 1) tecnica di rilevamento utilizzata (1% in casistica autoptica [5]; 0.22% in pazienti sottoposti ad ETT [6] e 7.9 utilizzando l'ETE [19]); 2) popolazione oggetto di studio (pazienti non selezionati, pazienti con precedente stroke, pazienti giovani [4]); 3) criteri diagnostici utilizzati [6-20-21]. Nel citato studio autoptico, ad esempio, fu definito aneurismatico un setto con estroflessione sinistra o destra > 10 mm, criterio adottato anche in studi ecocardiografici [13-21]. In alcuni studi la diagnosi di ASA era posta in presenza di estroflessioni, localizzate solo a livello della fossa ovale, di dimensioni > 10 mm [22] o > 8 mm [23] mentre in altri era sufficiente il rilievo di una estroflessione del setto valutata in modo semiquantitativo [24].

In un nostro precedente lavoro [25], la prevalenza di ASA in una popolazione di 16.836 pazienti sottoposti ad ETT nel periodo 1994-2002 era risultata dello 0.7%. Tra le ragioni che possono spiegare la diversa prevalenza di ASA con l'attuale studio va considerato il fatto che il primo era uno studio retrospettivo e gli esami non erano stati condotti con l'obiettivo di rilevare le anomalie del setto, trascurabili quando gli esami sono eseguiti in particolari condizioni cliniche (unità coronarica, pronto soccorso, rianimazione) con l'attenzione dell'operatore frequentemente focalizzata ad un quesito posto in urgenza - emergenza. Inoltre una significativa parte degli esami erano stati eseguiti con un ecocardiografo sprovvisto di imaging armonico.

L'incremento di prevalenza negli studi che hanno impiegato tecnologie più moderne è rilevabile in numerose casistiche. In uno studio eseguito con ETT condotto su 36.200 pazienti valutati dal 1978 al 1984 Hanley segnalava una incidenza cumulativa di ASA dello 0.2%, con un lieve incremento (0.29%) nell'ultimo anno dello studio [6]. Tale prevalenza era più bassa di quella riscontrabile al tavolo autoptico (1%) a causa probabilmente della insufficiente capacità di risoluzione degli apparecchi ecocardiografici impiegati in quegli anni. Più di un decennio dopo, in un lavoro del 1997, Olivares-Reyes [20] segnalava una prevalenza di ASA, in casistica non selezionata, dell'1.9%.

Come segnalato da molti autori l'ETE possiede una sensibilità superiore a quella dell'ETT nell'individuazione dell'ASA. Valutando cumulativamente otto studi su popolazioni non selezionate [13, 19, 25-30], eseguiti con ETE dal 1991 al 2000, si osserva una prevalenza media di ASA del 5.7% (tabella 1); la prevalenza sale al 19% se si considerano solo gli esami ETE eseguiti per ricercare fonti cardioemboliche (tabella 2) [13, 19, 25, 31, 32].

Se in base a questi dati l'ETE sembra essere la metodica da preferire per l'identificazione di ASA e

Tabella 1. - Prevalenza cumulativa di ASA in 7 studi eseguiti con ecocardiografia transesofagea in popolazione non selezionata

Autore	n. pazienti	n. ASA (%)
Pearson AC et al. ¹³	410	32 (8)
Agmon Y et al. ¹⁹	718	36 (5)
Serafini O et al. ²⁵	1356	64 (4.7%)
Roijer A et al. ²⁶	68	9 (13)
Fisher C et al. ²⁷	1000	69 (6.9)
Burger AJ et al. ²⁸	846	42 (4.9)
Burger AJ et al. ²⁹	1605	78 (4.8)
Rusznak M ³⁰	451	40 (8.9)
Totale 6454	Totale 370 (5.7)	

Tabella 2. - Prevalenza cumulativa di ASA in 5 studi eseguiti con ecocardiografia transesofagea in paziente con recente episodio ischemico cerebrale (Stroke / TIA)

Autore	n. pazienti	n. ASA (%)
Pearson AC et al. ¹³	133	20 (15)
Agmon Y et al. ¹⁹	355	28 (7.9)
Serafini O et al. ²⁵	430	119 (28)
Mattioli AV et al. ³¹	245	68 (27.7)
Cerrato P et al. ³²	175	21 (12)
Totale 1338	Totale 256 (19.1)	

FOP, recenti osservazioni rilanciano il ruolo dell'ecocardiografia transtoracica con imaging armonico e utilizzo di apparecchiature di ultima generazione.

In un recente studio su 256 pazienti un FOP, era identificabile in 53 pazienti con tecnica ETE e in 55 pz. con ETT e imaging armonico [33]. Inoltre, in particolari situazioni quali sedazione del paziente e conseguente difficoltà ad eseguire la manovra di Valsalva, la sensibilità dell'ETE nell'identificazione del FOP potrebbe essere inferiore all'ETT "armonico" [34]. Per alcuni autori il riscontro mediante eco-contrastografia con ETT ed imaging armonico in giovani pazienti con stroke/TIA criptogenico di shunt renderebbe superfluo il ricorso all'ETE [35].

Il nostro studio mostra, in un'ampia popolazione non selezionata di soggetti sottoposti ad ETT-HTI, una prevalenza di ASA (3.2%) significativamente maggiore rispetto ai precedenti lavori e tale differenza è in primo luogo da ascrivere al sistematico ricorso all'imaging armonico oltre che al criterio adottato per definire aneurismatico il setto interatriale. Nei pazienti del gruppo B è stata identificata una maggiore prevalenza di ASA rispetto alla popolazione generale (32% vs 3.2%, $p < 0.001$) nonché un'elevata percentuale di FOP (42%). In particolare la maggiore entità dello shunt, sia in condizioni basali che durante Valsalva, era rilevabile in presenza di associazione con ASA e in tali pazienti l'evento ischemico cerebrale più frequente è risultato lo stroke.

Questo dato appare in linea con osservazioni di altri autori che indicano una maggiore prevalenza di ASA e/o FOP nei pazienti con stroke; in particolare

va citata una recente metanalisi [36] che ha evidenziato un aumento del rischio di stroke quando le due anomalie sono associate. Se però è consolidata l'associazione tra ASA e stroke, non chiaro è il meccanismo eziopatogenetico attraverso il quale tali alterazioni possano determinare il danno ischemico. Questo potrebbe essere attribuito, in varia misura ed associazione, ad attivazione locale della cascata emocoagulativa [37], effetto "aritmogeno" da stiramento con innesco di FA parossistica [4], embolia paradossa [38].

Conclusioni

Nel nostro studio si registra un'elevata prevalenza di ASA nella popolazione generale e una prevalenza significativamente maggiore in soggetti inviati all'esame nel contesto di un evento ischemico criptogenico. I dati relativi alla popolazione generale mostrano altresì una prevalenza superiore a quella osservata in studi analoghi condotti in precedenza. Questo potrebbe essere dovuto all'uso sistematico di apparecchiature ecocardiografiche di ultima generazione dotate di metodica di imaging armonico, oltre che all'adozione di criteri diagnostici non restrittivi. Il frequente riscontro di un ASA al di fuori di un quadro clinico di ischemia cerebrale e la maggiore prevalenza delle anomalie descritte in pazienti con stroke/TIA criptogenico pongono il problema del trattamento di tali pazienti in prevenzione primaria, soprattutto quando l'ASA si associ al FOP. Non esistono in letteratura dati riguardanti questo problema che dovrebbe essere affrontato in uno studio controllato multicentrico di adeguate proporzioni.

Riassunto

L'ischemia cerebrale è tra le principali cause di mortalità e morbilità nei paesi industrializzati, essendo responsabile del 10-12% di tutti i decessi e di un elevato numero di invalidità permanenti. Le forme cardioemboliche sarebbero responsabili del 30-35% delle sindromi cerebrovascolari acute, tuttavia in una significativa percentuale dei casi, soprattutto nei giovani, gli episodi ischemici cerebrali non sono riconducibili a nessuna di tali alterazioni: si parla in questi casi di Stroke / TIA criptogenici. In tali pazienti sono state frequentemente segnalate anomalie cardiache rappresentate dall'aneurisma del setto interatriale (ASA) e dal forame ovale pervio (FOP). Scopo del nostro studio è stato valutare prospetticamente, mediante ecocardiografia transtoracica in modalità di armonica tessutale (ETT-HTI), la prevalenza di ASA nella popolazione generale (gruppo A) e la prevalenza di ASA-FOP in un sottogruppo di pazienti con recente episodio di Stroke ischemico / TIA criptogenico (gruppo B). Sono stati studiati prospetticamente 5.631 pazienti, giunti consecutivamente alla nostra osservazione dal 1° gennaio 2003 al 31 ottobre 2004. La presenza di ASA veniva riscontrata nel 3.2% dei pz. del gruppo A, mentre nei pazienti del gruppo B era possibile identificare un ASA nel 32% e un FOP nel 42% dei casi. Il nostro studio mostra, in un'ampia popolazione non selezionata di soggetti sottoposti ad ETT-HTI, una prevalenza di ASA maggiore rispetto ai precedenti lavori

da ascrivere principalmente al sistematico ricorso all'imaging armonico. Tale elevata prevalenza nella popolazione generale dei pazienti sottoposti ad esame ecocardiografico e la maggiore frequenza nei soggetti con recente stroke criptogenetico, suggerisce di ricercare con attenzione le alterazioni presenti a livello del setto interatriale utilizzando la modalità di imaging armonico.

Bibliografia

- Cereda M, Trocino G. L'ecocardiografia nei pazienti con sindromi cerebrovascolari acute. Razionale all'utilizzo ed impatto clinico. *Ital Heart J Suppl* 2002; 3 (1): 26-35.
- Johnson CJ, Kittner SJ, McCarter RJ, Sloan MA, Stern BJ, Buchholz D, et al. Interrater reliability of an etiologic classification of ischemic stroke. *Stroke* 1995 Jan; 26 (1): 46-51.
- Sacco RL, Ellenberg JH, Mohr JP, Tatemichi TK, Hier DB, Price TR, et al. Infarcts of undetermined cause: the NINCDS Stroke Data Bank. *Ann Neurol* 1989; 25: 382-390.
- Berthet K, Lavergne T, Cohen A, Guize L, Bousser MG, Le Heuzey JY, et al. Significant association of atrial vulnerability with atrial septal abnormalities in young patients with ischemic stroke of unknown cause. *Stroke* 2000; 31: 398-403.
- Silver MD, Dorsey JS. Aneurysm of the septum primum in adults. *Arch Pathol Lab Med* 1978; 102: 62-65.
- Hanley PC, Tajik AJ, Hynes JK, Edwards WD, Reeder GS, Hagler DJ, et al. Diagnosis and classification of atrial septal aneurysm by two-dimensional echocardiography: report of 80 consecutive cases. *J Am Coll Cardiol* 1985; 6: 1370-1382.
- Mas JL, Zuber M, French Study Group on Patent Foramen Ovale and Atrial Septal Aneurysm. Recurrent cerebrovascular events in patients with patent foramen ovale, atrial septal aneurysm, or both and cryptogenic stroke or transient ischemic attack. *Am Heart J* 1995; 130: 1083-1088.
- Bogousslavsky J, Garazi S, Jeanrenaud X, Aebischer N, Van Melle G. Lausanne Stroke with Paradoxical Embolism Study Group. Stroke recurrence in patients with patent foramen ovale: the Lausanne Study. *Neurology* 1996; 46: 1301-1305.
- Homma S, Di Tullio MR, Sacco RL, Sciacca RR, Smith C, Mohr JP. Surgical closure of patent foramen ovale in cryptogenic stroke patients. *Stroke* 1997; 28: 2376-2381.
- Dearani JA, Ugurlu BS, Danielson GK, Daly RC, McGregor CG, Mullany CJ, et al. Surgical patent foramen ovale closure for prevention of paradoxical embolism-related cerebrovascular ischemic events. *Circulation* 1999; 100 [suppl II]: II-171-II-175.
- Windecker S, Wahl A, Chatterjee T, Garachemani A, Eberli FR, Seiler C, et al. Percutaneous closure of patent foramen ovale in patients with paradoxical embolism. Long-term risk of recurrent thromboembolic events. *Circulation* 2000; 101: 893-898.
- Butera G, Bini MR, Chessa M, Bedogni F, Onofri M, Carminati M. Transcatheter closure of patent foramen ovale in patients with cryptogenic stroke. *Ital Heart J* 2001; 2 (2): 115-118.
- Pearson AC, Nagelhout D, Castello R, Gomez CR, Labovitz AJ. Atrial septal aneurysm and stroke: a transeophageal echocardiographic study. *J Am Coll Cardiol* 1991 Nov 1; 18 (5): 1223-1229.
- Schneider B, Hanrath P, Vogel P, Meinertz T. Improved morphologic characterization of atrial septal aneurysm by transeophageal echocardiography: relation to cerebrovascular events. *J Am Coll Cardiol* 1990 Oct; 16 (4): 1000-9.
- Carerj S, Zito C, Oliva S, Tassone G, Luzzo F, Oreto G, et al. Atrial septal aneurysm: a true embolic source? *Ital Heart J Suppl* 2005 Mar; 6 (3): 135-44.
- Ghio S, Raineri C, Scelsi L, Recusani F, D'armini AM, Piovella F, et al. Usefulness and limits of transthoracic echocardiography in the evaluation of patients with primary and chronic thromboembolic pulmonary hypertension. *J Am Soc Echocardiogr* 2002 Nov; 15 (11): 1374-80.
- Stone DA, Godard J, Corretti MC, Kittner SJ, Sample C, Price TR, et al. Patent foramen ovale: association between the degree of shunt by contrast transeophageal echocardiography and the risk of future ischemic neurologic events. *Am Heart J* 1996 Jan; 131 (1): 158-61.
- Raymond RJ, Hinderliter AL, Willis PW, Ralph D, Caldwell EJ, Williams W, et al. Echocardiographic predictors of adverse outcomes in primary pulmonary hypertension. *J Am Coll Cardiol* 2002 Apr 3; 39 (7): 1214-9.
- Agmon Y, Khandheria BK, Meissner I, Gentile F, Whisnant JP, Sicks JD, et al. Frequency of atrial septal aneurysms in patients with cerebral ischemic events. *Circulation* 1999; 99: 1942-1944.
- Olivares-Reyes A, Chan S, Lazar EJ, Bandlamudi K, Narla V, Ong K. Atrial septal aneurysm: a new classification in two hundred five adults. *J Am Soc Echocardiogr* 1997; 10 (6): 644-656.
- Mugge A, Daniel WG, Angermann C, Spes C, Khandheria BK, Kronzon I, et al. Atrial septal aneurysm in adult patients. A multicenter study using transthoracic and transeophageal echocardiography. *Circulation* 1995; 91: 2785-2792.
- Gallet B, Malergue MC, Adams C, Saudemont JP, Collot AM, Druon MC, et al. Atrial septal aneurysm: a potential cause of systemic embolism. *Br Heart J* 1985; 53: 292-297.
- Katayama H, Mitamura H, Mitani K, Nakagawa S, Ui S, Kimura M. Incidence of atrial septal aneurysm: echocardiographic and pathologic analysis. *J Cardiol* 1990; 20: 411-21.
- Papa M, Fragasso G, Camesasca C, Di Turi RP, Spagnolo D, Valsecchi L, et al. Prevalence and prognosis of atrial septal aneurysm in high risk fetuses without structural heart defects. *Ital Heart J* 2002; 3 (5): 318-321.
- Serafini O, Misuraca G, Greco F, Bisignani G, Manes MT, Venneri N. Prevalence of structural abnormalities of the atrial septum and their association with recent ischemic stroke or transient ischemic attack: echocardiographic evaluation in 18631 patients. *Ital Heart J Suppl* 2003 Jan; 4 (1): 39-45.
- Roijs A, Lindgren A, Rudling O, Wallin L, Olsson SB, Johansson BB, et al. Potential cardioembolic sources in an elderly population without stroke. A transthoracic and transeophageal echocardiographic study in randomly selected volunteers. *Eur Heart J* 1996; 17 (7): 1103-11.
- Fisher C, Fisher EA, Budd JH, Rosen SE, Goldman ME. The incidence of patent foramen ovale in 1.000 consecutive patients. A contrast transeophageal echocardiography study. *Chest* 1995; 107 (6): 1504-1509.
- Burger AJ, Sherman HB, Charlamb MJ. Low incidence of embolic strokes with atrial septal aneurysms: a prospective, long-term study. *Am Heart J* 2000; 139 (1 Pt 1): 149-152.
- Burger AJ, Jadhav P, Kamalesh M. Low incidence of cerebrovascular events in patients with incidental atrial septal aneurysm. *Echocardiography* 1997 Nov; 14 (6 Pt 1): 589-596.
- Rusznak M, Hadhazy C, Szucs M, Fazekas L, Balogh G, Szilagi A, et al. Incidence of septal aneurysm and its clinical significance. *Orv Hetil* 1998; 22; 139 (12): 681-684.
- Mattioli AV, Aquilina M, Oldani A, Longhini C, Mattioli G. Atrial septal aneurysm as a cardioembolic source in adult patients with stroke and normal carotid arteries. A multicentre study. *Eur Heart J* 2001 Feb; 22 (3): 261-8.

32. Cerrato P, Imperiale D, Priano L. Transoesophageal Echocardiography in Patients without Arterial and Major Cardiac Sources of Embolism: Difference between Stroke Subtypes. *Cerebrovasc Dis* 2002; 13 (3): 174-83.
33. Daniels C, Weytjens C, Cosyns B, Schoors D, De Sutter J, Paelinck B, *et al.* Second harmonic transthoracic echocardiography: the new reference screening method for the detection of patent foramen ovale. *Eur J Echocardiogr* 2004 Dec; 5 (6): 449-52.
34. Souteyrand G, Motreff P, Luson JR, Rodriguez R, Geofroy E, Dauphin C, *et al.* Comparison of transthoracic echocardiography using second harmonic imaging, transcranial Doppler and transesophageal echocardiography for the detection of patent foramen ovale in stroke patients. *Eur J Echocardiogr* 2005 May 28; [Epub ahead of print].
35. Kuhl HP, Hoffmann R, Merx MW, Franke A, Klotzsch C, Lepper W, *et al.* Transthoracic echocardiography using second harmonic imaging: diagnostic alternative to transesophageal echocardiography for the detection of atrial right to left shunt in patients with cerebral embolic events. *J Am Coll Cardiol* 1999 Nov 15; 34 (6): 1823-30.
36. Overell JR, Bene I, Lees KR. Interatrial septal abnormalities and stroke: a meta-analysis of case-control studies. *Neurology* 2000 Oct 24; 55 (8): 1172-9.
37. Chaturvedi S. Coagulation abnormalities in adult with cryptogenic stroke and patent foramen ovale. *J Neurol Sci* 1998 Oct 8; 160 (2): 158-160.
38. De Castro S, Cartoni D, Fiorelli M, Rasura M, Anzini A, Zanette EM, *et al.* Morphological and functional characteristics of patent foramen ovale and their embolic implications. *Stroke* 2000; 31: 2407-2413.