

Случай гибридного хирургического лечения мешотчатой аневризмы дуги аорты у пациента с впервые выявленной коарктацией аорты

Чернявский М. А., Жердев Н. Н., Чернова Д. В., Чернов А. В., Кудаев Ю. А., Гусев А. А.

Российский кардиологический журнал. 2018;23(11):130–132
<http://dx.doi.org/10.15829/1560-4071-2018-11-130-132>

Ключевые слова: коарктация аорты, расслоение аорты, аневризма дуги аорты, сонно-сонно-подключичное шунтирование, эндоваскулярная изоляция аневризмы аорты.

Конфликт интересов: не заявлен.

ФГБУ НМИЦ им. В. А. Алмазова Минздрава России, Санкт-Петербург, Россия.

Чернявский М. А. — д.м.н., главный н.с. научно-исследовательского отдела сосудистой и интервенционной хирургии, ORCID: 0000-0003-1214-0150, Жердев Н. Н.* — м.н.с. НИЛ сосудистой и гибридной хирургии НИО сосудистой и интервенционной хирургии, ORCID: 0000-0003-2500-2320, Чернова Д. В. — врач сердечно-сосудистый хирург, м.н.с. НИЛ сосудистой и гибридной хирургии НИО сосудистой и интервенционной хирургии, ORCID: 0000-0001-9470-

2609, Чернов А. В. — врач сердечно-сосудистый хирург отделения сердечно-сосудистой хирургии, ORCID: 0000-0003-3092-7774, Кудаев Ю. А. — врач кардиолог отделения сердечно-сосудистой хирургии, ORCID: 0000-0002-2111-0765, Гусев А. А. — врач сердечно-сосудистый хирург отделения сердечно-сосудистой хирургии, ORCID: 0000-0002-2417-166X.

*Автор, ответственный за переписку (Corresponding author):
zherdeff.nikolai@icloud.com

АД — артериальное давление, БЦС — брахиоцефальный ствол, КоА — коарктация аорты, КТ — компьютерная томография, ОСА — общая сонная артерия, ПкА — подключичная артерия, ЭКГ — электрокардиография, PTFE — политетрафторэтилен.

Рукопись получена 07.09.2018

Рецензия получена 10.10.2018

Принята к публикации 17.10.2018

A clinical case of hybrid surgical treatment of aortic arch saccular aneurysm in a patient with newly diagnosed aortic coarctation

Chernyavsky M. A., Zherdev N. N., Chernova D. V., Chernov A. V., Kudaev Yu. A., Gusev A. A.

Russian Journal of Cardiology. 2018;23(11):130–132
<http://dx.doi.org/10.15829/1560-4071-2018-11-130-132>

Key words: aortic coarctation, aortic dissection, aortic arch aneurysm, endovascular isolation of aortic aneurysm.

Conflicts of interest: nothing to declare.

Almazov National Medical Research Center, Saint Petersburg, Russia.

Chernyavsky M. A. ORCID: 0000-0003-1214-0150, Zherdev N. N. ORCID: 0000-0003-2500-2320, Chernova D. V. ORCID: 0000-0001-9470-2609, Chernov A. V. ORCID: 0000-0003-3092-7774, Kudaev Yu. A. ORCID: 0000-0002-2111-0765, Gusev A. A. ORCID: 0000-0002-2417-166X.

Received: 07.09.2018 **Revision Received:** 10.10.2018 **Accepted:** 17.10.2018

Клинический случай

Пациент К., мужчина, 38 лет, поступил в клинику по экстренным показаниям с представлением об остром коронарном синдроме. Жалобы на одышку, боли за грудиной, иррадиирующие в межлопаточное пространство. Из анамнеза: длительное течение гипертонической болезни с максимальным подъемом артериального давления (АД) до 180/100 мм рт.ст. Указанные жалобы стал отмечать около 3 мес. назад, когда во время интенсивной физической нагрузки (подъем на гору) возникли боли за грудиной, одышка, слабость. Был доставлен в стационар по месту жительства бригадой скорой медицинской помощи. При обследовании исключен острый инфаркт миокарда (ОИМ). Получал консервативную терапию с представлением о гипертоническом кризе. Уровень тропонина в пределах референтных значений. По данным исследования электрокардиографии (ЭКГ) — без особенностей. По данным эхокардиогра-

фии — фракция выброса левого желудочка не снижена, зон гипо- и акинезии миокарда не выявлено. На основании жалоб пациента, данных результатов лабораторных и инструментальных исследований проведен дифференциальный диагноз с острым аортальным синдромом. По данным компьютерной томографии аорты с внутривенным контрастированием (КТ-аортографии) — изолированная коарктация аорты (КоА), мешотчатая аневризма дуги аорты, расслоение дуги аорты и левой подключичной артерии (рис. 1. А, Б). Открытое хирургическое лечение аневризмы сопряжено с крайне высоким риском периоперационных осложнений ввиду анатомического расположения аневризмы, технических сложностей открытого доступа, распространения расслоения на левую подключичную артерию. Коллегиально принято решение об использовании малотравматичных гибридных технологий. Перед имплантацией стент-графта для увеличения прокси-

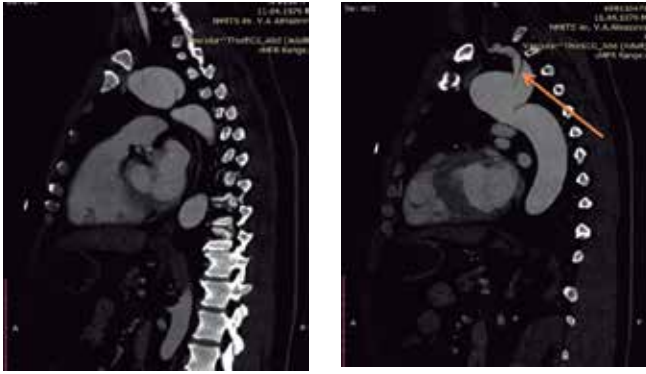


Рис. 1 (А, Б). А. Локализация проксимальной фенестрации на уровне дуги аорты. КТ-аортография, сагиттальный срез. Б. Распространение расслоения на левую ПКА (указано стрелкой).

мальной зоны фиксации стент-графта выполнено сонно-сонно-подключичное шунтирование. От пациента было получено информированное согласие на лечение.

В условиях гибридной операционной под комбинированным наркозом доступом по медиальному краю правой грудинно-ключично-сосцевидной мышцы в нижней трети шеи выделена правая общая сонная артерия (ОСА). По медиальному краю левой грудинно-ключично-сосцевидной мышцы в нижней трети шеи выделена левая ОСА. Надключичным доступом выделена левая подключичная артерия (ПкА) с ветвями в первом сегменте, перевязана. После системной гепаринизации, пережатия артерий, сформирован проксимальный анастомоз политетрафторэтиленового протеза РТФЕ 8 мм с правой ОСА по типу “конец-в-бок”. Левая ОСА перевязана у устья, по боковой стенке синтетического шунта сформировано окно, в которое по типу “конец в бок” вшит проксимальный конец левой ОСА. Протез проведен претрахеально. Далее правая ПкА пережата, перевязана у устья, на её передней стенке сформировано окно, в которое по типу “конец в бок” под острым углом вшит дистальный конец протеза. Время аноксии 28 мин. После запуска кровотока определяется отчётливая пульсация всех реконструированных артерий. Далее доступом в верхней трети правого бедра выделена общая бедренная артерия, взята на турникет, установлен интродьюсер. В устье брахиоцефального ствола (БЦС) через лучевой доступ заведён диагностический катетер PigTail для ангиографического контроля. По супержесткому проводнику заведен, позиционирован и имплантирован стент-графт дистальнее отхождения БЦС, размер 32/32/150 мм. При контрольной ангиографии: устье БЦС не скомпрометировано, эндодиков не выявлено (рис. 2). Интраоперационных осложнений не было.

Течение раннего послеоперационного периода гладкое. По лабораторным данным — без существенных отклонений от нормы. Пациент выписан в удов-

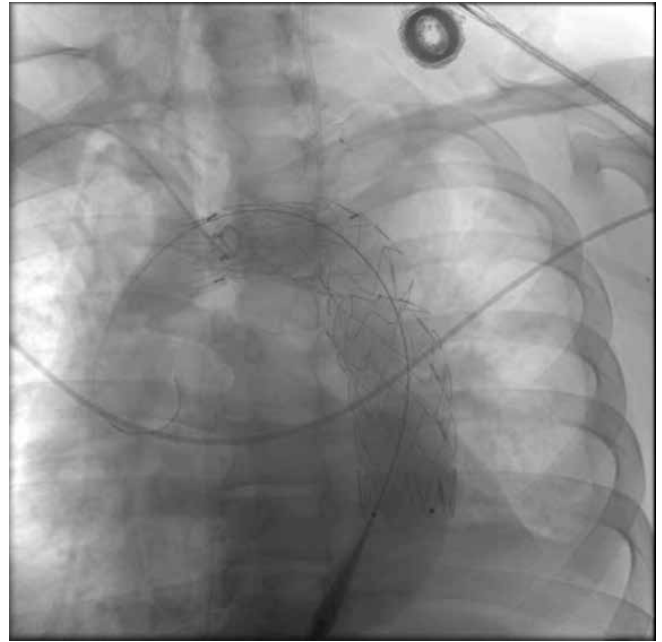


Рис. 2. Интраоперационная ангиография. Оптимальное позиционирование стент-графта.

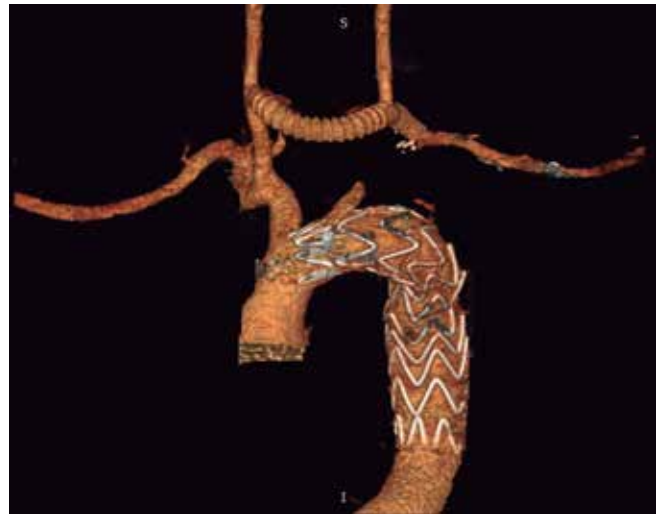


Рис. 3. 3D-реконструкция КТ-аортографии через 6 месяцев после операции.

летворительном состоянии на 6-е послеоперационные сутки.

При контрольном осмотре через 6 мес. после операции артериальная гипертензия медикаментозно стабилизирована. По данным КТ-аортографии: стент-графт позиционирован удовлетворительно, полость аневризмы изолирована от кровотока (рис. 3).

Обсуждение

КоА составляет от 5 до 8% случаев всех врожденных пороков сердца, и чаще всего лечится еще в детском возрасте [1]. Без коррекции 90% пациентов с КоА умирают в возрасте до 50 лет из-за системной

артериальной гипертензии, преждевременно развивающейся ишемической болезни сердца, инсульта, расслоения аорты и застойной сердечной недостаточности [2], в возрасте 30-40 лет — по данным других авторов [3].

КоА у взрослых пациентов почти всегда соответствует повторной КоА после предыдущего эндоваскулярного или открытого хирургического лечения. В более редких случаях у взрослых пациентов КоА может оказаться случайной находкой и, по данным некоторых авторов, составляет от 16 до 41% [4]. Хирургическое лечение КоА, описанное впервые Alfred Blalock and Edward Park в 1944г, оставалось основным вариантом лечения пациентов с КоА на протяжении десятилетий. Недавнее многоцентровое исследование, опубликованное Обществом торакальных хирургов, сообщает, что общая смертность после открытой операции составила 2,4%, а послеоперационные осложнения наблюдались у 36% всех пациентов [5]. Долгосрочное наблюдение показало, что уровень выживаемости у пациентов после хирургической коррекции КоА составил 93,3%, 86,4% и 73,5% через 10, 20 и 30 лет после операции, соответственно [6]. По данным Yin K, et al. (2017) после открытого хирургического лечения взрослых пациентов с КоА внутригоспитальная летальность составила 5%, дыхательная недостаточность 5%, параплегия 1,7%, кровотечение с реоперацией по экстренным показаниям 1,7% [7].

В последние годы эндоваскулярное лечение стало методом выбора в лечении врожденной КоА во всех возрастных группах, а также при повторных вмешательствах и при лечении осложнений [8]. В современ-

ных клинических рекомендациях отсутствуют какие-либо конкретные указания по лечению впервые выявленной КоА и её осложнений у взрослых пациентов, а данные об успешном эндоваскулярном лечении указанной группы пациентов сводятся к единичным публикациям.

Осложнения не леченой коарктации аорты — аневризма, расслоение нисходящей аорты с высоким риском разрыва — выявляются в 16% случаев [9]. Открытое хирургическое лечение КоА эквивалентно лечению аневризм нисходящей аорты, операционная летальность при котором составляет 2,8-15% [10]. В случае асимптомного течения заболевания у взрослых общепринятой считается выжидательная тактика с динамическим наблюдением (ультразвуковое дуплексное сканирование с определением пикового градиента давления, КТ-аортография). В данном случае асимптомное течение КоА у пациента осложнилось расслоением аорты с распространением на левую ПКА с высоким риском разрыва, что потребовало экстренного хирургического лечения. Гибридный подход включал в себя выполнение дебранчинга с целью увеличения проксимальной зоны для имплантации стент-графта. Выполнение дебранчинга, эндопротезирования дуги и нисходящей аорты было, на наш взгляд, оптимальным решением у данного пациента в связи с крайне высокими рисками неврологических осложнений и показателями летальности при открытом протезировании аорты синтетическим протезом с транспозицией ветвей дуги аорты.

Конфликт интересов: все авторы заявляют об отсутствии потенциального конфликта интересов, требующего раскрытия в данной статье.

Литература/References

1. Ang H, Lim T, Hia C, et al. Coarctation of the aorta: nonsurgical treatment using stent implantation. *Singapore Medical Journal*. 2014 Jun;55(6):302-4. doi:10.11622/smedj.2014080.
2. Fuster V, Cohen M. Coarctation of the aorta — long-term follow-up and prediction of outcome after surgical-correction — reply. *Circulation*. 1990 Apr;81(4):1441. doi:10.1161/circ.80.4.2791247.
3. Torok R, Campbell M, Fleming G, et al. Coarctation of the aorta: management from infancy to adulthood. *World Journal of Cardiology*. 2015 Nov;7(11):765-75. doi:10.4330/wjc.v7.i11.765.
4. Preventza O, Livesay J, Cooley D, et al. Coarctation-associated aneurysms: a localized disease or diffuse aortopathy. *Annals of Thoracic Surgery*. 2013 Jun;95(6):1961-7. doi:10.1016/j.athoracsur.2013.03.062.
5. Ungerleider R, Pasquali S, Welke K, et al. Contemporary patterns of surgery and outcomes for aortic coarctation: An analysis of the Society of Thoracic Surgeons Congenital Heart Surgery Database. *Journal of Thoracic and Cardiovascular Surgery*. 2013 Jan;145(1):150-8. doi:10.1016/j.jtcvs.2012.09.053.
6. Choudhary P, Canniffe C, Jackson DJ, et al. Late outcomes in adults with coarctation of the aorta. *Heart*. 2015 Aug;101(15):1190-5. doi:10.1136/heartjnl-2014-307035.7.
7. Yin K, Zhang Z, Lin Y, et al. Surgical management of aortic coarctation in adolescents and adults. *Interactive Cardiovascular and Thoracic Surgery*. 2017 Mar;24(3):430-5. doi:10.1093/icvts/ivw353.
8. Forbes T, Kim D, Du W, et al. Comparison of surgical, stent, and balloon angioplasty treatment of native coarctation of the aorta: an observational study by the CCISC (Congenital Cardiovascular Interventional Study Consortium). *Journal of the American College of Cardiology*. 2011 Dec;58(25):2664-74. doi:10.1016/j.jacc.2011.08.053.
9. Oliver J, Gallego P, Gonzalez A, et al. Risk factors for aortic complications in adults with coarctation of the aorta. *Journal of the American College of Cardiology*. 2004 Oct;44(8):1641-7. doi:10.1016/j.jacc.2004.07.037.
10. Chiesa R, Tshomba Y, Civilini E, et al. Open repair of descending thoracic aneurysms. *PubMed*. <https://www.ncbi.nlm.nih.gov/pmc/articles/PMC3484579/> (2010).