

## ARTÍCULO ORIGINAL

# Osteotomía valguizante de tibia proximal en el tratamiento del genu varo artrósico

## Valgus Osteotomy of the Proximal Tibia in the Treatment of Arthritic Genu varo

Eduardo García Pérez<sup>1</sup> Luís Mena Aymé<sup>1</sup> Yovanny Ferrer Lozano<sup>1</sup> Pablo Oquendo Vázquez<sup>1</sup>

<sup>1</sup> Hospital Territorial Docente Julio Aristegui Villamil, Cárdenas, Matanzas, Cuba

### Cómo citar este artículo:

García-Pérez E, Mena-Aymé L, Ferrer-Lozano Y, Oquendo-Vázquez P. Osteotomía valguizante de tibia proximal en el tratamiento del genu varo artrósico. **Medisur** [revista en Internet]. 2013 [citado 2021 Jul 17]; 11(1):[aprox. 9 p.]. Disponible en: <http://www.medisur.sld.cu/index.php/medisur/article/view/1387>

### Resumen

**Fundamento:** la asimilación de fuerzas en una rodilla mal alineada implica dolor, deformidad y disminución del rango de movimiento. La corrección quirúrgica retarda la progresión de la afección degenerativa articular y la realización de una artroplastia total.

**Objetivo:** evaluar los resultados de la osteotomía valguizante de tibia proximal en el tratamiento del genu varo artrósico.

**Métodos:** estudio descriptivo sobre 21 pacientes atendidos en el Servicio de Ortopedia del Hospital Territorial Docente Julio Aristegui Villamil, entre enero del 2003 y septiembre del 2008, con el diagnóstico de gonartrosis del compartimiento medial y deformidad angular vara secundaria, a los que se les realizó una osteotomía valguizante de tibia proximal con el uso de fijador externo RALCA®.

**Resultados:** predominaron los pacientes masculinos (71,4 %), con edad media de 56,3±2,01 años, el sobrepeso como factor predisponente (57, 1 %) y 52,3 % de lesiones grado II según criterios de Ahlback. Desde el posoperatorio inmediato hasta los dos años, se logró un promedio de corrección quirúrgica del eje femorotibial de 9±1, 13 grados, con una pérdida de corrección de 2 ± 0,34 grados. La osteítis del alambre fue la complicación más frecuente (19, 04 %). A los dos años de evolución los resultados eran buenos en el 80,9 % de los casos. Se retrasó la artroplastia total o parcial de rodilla, disminuyó el dolor, mejoró la capacidad funcional y la calidad de vida en el 95, 2 % de los pacientes.

**Conclusiones:** la osteotomía valguizante de tibia proximal resultó efectiva en el tratamiento del genu varo artrósico.

**Palabras clave:** osteotomía, tibia, genu varo, terapéutica

### Abstract

**Background:** the assimilation of forces in a misaligned knee involves pain, deformity and decreased range of motion. Surgical correction delays the progression of degenerative joint affection and the performance of a total arthroplasty.

**Objective:** To assess the results of valgus osteotomy of the proximal tibia in the treatment of arthritic genu varo.

**Methods:** A descriptive study was conducted including 21 patients treated at the Orthopedics Service of the Julio Aristegui Villamil Teaching Territorial Hospital from January 2003 to September 2008, with the diagnosis of medial compartment knee osteoarthritis and angular deformity in the secondary rod. These patients underwent valgus osteotomy of the proximal tibia using an external fixator RALCA®.

**Results:** Male patients predominated (71.4%) with an average age of 56.3 ± 2.01 years old, as well as overweight as a predisposing factor (57, 1%) and 52.3% of grade II lesions according to Ahlback criteria. From the immediate postoperative period up to two years of evolution, we achieved an average femorotibial axis surgical correction of 9 ± 1.13 degrees, with a loss of correction of 2 ± 0.34 degrees. Wire osteitis was the most common complication (19, 04%). After two years of evolution the results were good in 80.9% of cases: partial or total arthroplasty of the knee was delayed, pain was reduced and functional capacities as well as life quality of patients were improved in 95, 2% of cases.

**Conclusions:** Valgus osteotomy of the proximal tibia was effective in the treatment of arthritic genu varo.

**Key words:** osteotomy, tibia, genu varo, therapeutics

**Aprobado:** 2013-01-08 13:43:34

**Correspondencia:** Eduardo García Pérez. Hospital Territorial Docente Julio Aristegui Villamil. Cárdenas. Matanzas. [yflozano.mtz@infomed.sld.cu](mailto:yflozano.mtz@infomed.sld.cu)

## INTRODUCCIÓN

El aumento de la esperanza de vida y los requerimientos funcionales de la población han convertido a la enfermedad degenerativa articular en un problema de salud.

La rodilla soporta de 4 a 6 veces el peso corporal durante la marcha normal. El eje mecánico normal de esta articulación hace que las fuerzas se distribuyan en un 60 % en el compartimiento interno y en un 40 % en el compartimiento externo.<sup>1</sup>

La artrosis de rodilla es una artropatía crónica degenerativa e irreversible, que puede cursar con daño variable del cartílago articular. Prevalce en el 90 % de la población mayor de 40 años. Se estima que alrededor de 20 millones de pacientes padecen en Estados Unidos de esta afección.<sup>2</sup>

El mal alineamiento es la causa más frecuente. Puede afectar a toda la articulación o manifestarse selectivamente en las articulaciones fémoro-rotuliana o fémoro-tibial o afectar un solo compartimiento. El cambio biomecánico en la asimilación de fuerzas implica la aparición manifiesta por dolor, deformidad y disminución del rango de movimiento. La corrección quirúrgica retarda la progresión de la afección degenerativa articular y la realización de una artroplastia total.

Jackson<sup>3</sup> publica en 1958 el uso de una osteotomía tibial alta para la corrección angular. Coventry modificó y popularizó esta técnica en 1965, este autor concluye que la operación corrige la deformidad, restaura la función y alivia el dolor.<sup>4</sup>

La osteotomía tibial proximal valguizante es un tratamiento de elección en pacientes menores de 50 años, para la osteoartritis degenerativa unicompartimental medial. En el año 2002 Kanamiya<sup>5</sup> reporta los beneficios de este procedimiento en la regeneración del cartílago del compartimiento medial posterior a la cirugía. Según King este procedimiento puede retrasar el reemplazo protésico de cinco a 10 años.<sup>6</sup>

Otras técnicas de uso frecuente, encontradas en la literatura, son la osteotomía cupuliforme de Maquet, que no afecta el volumen de tejido óseo pero sacrifica la superficie de contacto de la osteotomía; la osteotomía de apertura de Debeyre y la de Hernigou.

El uso de fijación externa añade la posibilidad de interactuar con la superficie de contacto durante el proceso de consolidación, además de iniciar desde el posoperatorio mediato el proceso de rehabilitación articular.

Por tales razones se realizó esta investigación con el objetivo de evaluar los resultados de la osteotomía valguizante de tibia proximal en el tratamiento del *genu varo* artrósico.

## MÉTODOS

Estudio retrospectivo descriptivo, de corte longitudinal, en 21 pacientes con el diagnóstico de gonartrosis del compartimiento medial y deformidad angular vara secundaria, a los que se les realizó una osteotomía valguizante de tibia proximal, en el Servicio de Ortopedia del Hospital Julio Aristegui Villamil, durante el período comprendido entre el primero de enero del 2003 y el 30 de septiembre del 2008.

Se tuvieron en cuenta los siguientes criterios de inclusión:

- Pacientes de uno u otro sexo, con grupos de edades comprendidas entre 50 y 65 años, con dolor articular en el compartimiento medial que no mejora con el tratamiento habitual.
- Ángulo tibiofemoral mayor de 80° en el valgo y deformidad progresiva que interfiere en el funcionamiento habitual de la rodilla.
- Gonartrosis grados I-III de Ahlback.
- 90 o más grados de flexión de la rodilla a operar.
- Índice de masa corporal menor de 25, según parámetros del Center for Disease Control.

Se excluyeron del estudio a siete pacientes: un paciente fallecido antes de los dos años de evolución, uno que sufrió una fractura supracondílea de fémur, dos con fracturas intracapsulares de cadera y tres que no pudieron ser localizados.

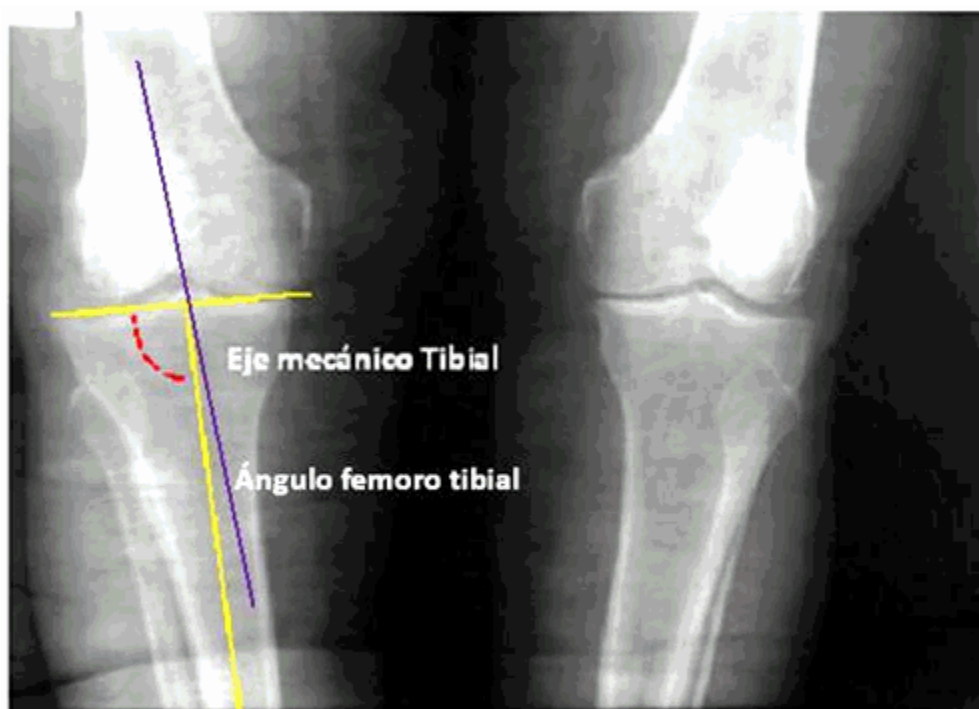
Las variables analizadas fueron: sexo, edad, localización, tiempo entre la aparición del dolor y el inicio del tratamiento quirúrgico, factores predisponentes, grado de gonartrosis, eje femorotibial antes y después del acto operatorio, y apoyo total.

Para la evaluación clínica del dolor pre y posoperatorio se utilizó una escala visual análoga con incisos de 0 al 10, en la que el 0 representa no tener ningún dolor y 10 tener dolor máximo.

Se utilizó también *The Knee Society Score*, dividido en *Knee Score* y *Function Score*,<sup>7</sup> en el que *Knee Score* evalúa dolor, rango de movilidad y estabilidad con una puntuación máxima de 100 puntos y *Function Score* evalúa distancia para caminar, subir y bajar escalera con un máximo

de 100 puntos.

Se utilizaron estudios radiológicos en vista postero-anterior con apoyo monopodálico a 20° de flexión, y lateral de las rodillas con axiales de la rótula. La evaluación de estos incluyó la medición del eje mecánico de la extremidad, el ángulo tibiofemoral anatómico, el alineamiento mecánico del fémur y el alineamiento mecánico de la tibia. (Figura 1).



**Figura 1.** Genu varo bilateral con línea articular estrecha menor del 50 % respecto al compartimiento opuesto normal.

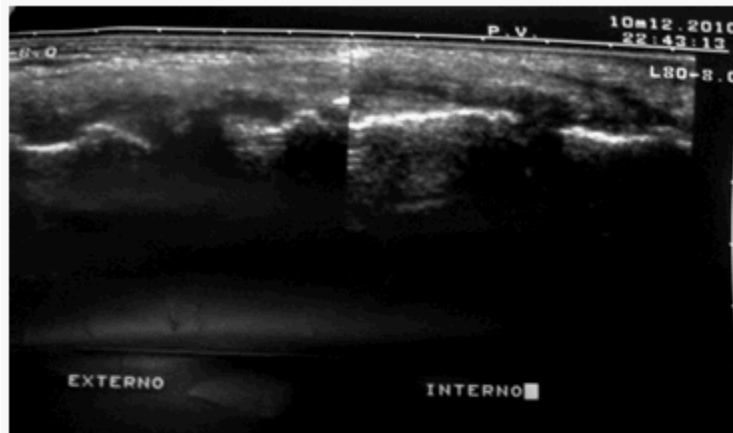
Para determinar los grados de gonartrosis se utilizaron los criterios radiológicos de Ahlback:<sup>8</sup>

Línea articular normal.

- I. Línea estrecha menor del 50 % respecto al compartimiento opuesto normal.
- II. Línea articular ausente (compartimiento opuesto normal).
- III. Línea cerrada con compartimiento opuesto ligeramente afectado; la espina tibial afecta del cóndilo femoral externo y la subluxación lateral es de menos de 5 milímetros.

- IV. El compartimiento lateral tiene afectación franca y la subluxación es de 0,5 a 1 centímetros.
- V. Lesión fémorotibial total, afectación fémoropatelar, subluxación externa mayor de 1 centímetro.

Para evaluar el estado de los elementos intraarticulares en la rodilla afectada e ipsilateral y las características del cartílago se realizaron ultrasonidos de alta resolución durante el período preoperatorio. (Figura 2).



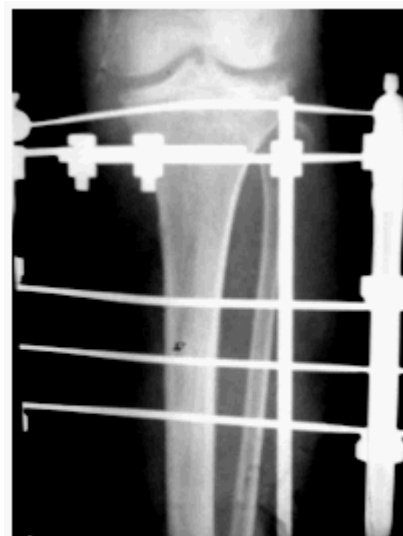**Figura 2.** Ultrasonido de alta resolución. Compartimientos externo e interno de la rodilla. Cartílago irregular.

**Procedimiento quirúrgico empleado**

Teniendo en cuenta el ángulo de corrección, bajo control radiográfico, se realizó en la tibia proximal una osteotomía en cuña autobloqueante lateral de cierre.

A través de una incisión transversa de aproximadamente 5 cm sobre la cara anterolateral de la pierna, entre el tubérculo tibial y la cabeza del peroné, se expuso subperióticamente la metáfisis tibial proximal. De acuerdo con la planificación preoperatoria se realizó el corte proximal paralelo a la superficie articular. Posteriormente se removió una cuña en forma de ventana en el aspecto anterolateral de la tibia, antes de la inserción del tendón rotuliano, sin afectar la cortical tibial posterior y posteromedial.

La osteotomía se cerró comprimiendo el hueso esponjoso, aplicando una fuerza en valgo y rotación interna. La fijación definitiva se realizó con un aparato de fijación externa RALCA® bipolar. (Figura 3).



**Figura 3.** Osteotomía tibial proximal valguizante con el uso de fijación externa. Semana cuatro de evolución.

Por un abordaje lateral diferente se realizó una osteotomía de deslizamiento del tercio medio del peroné.

En todos los casos se realizó profilaxis antibiótica y tromboembólica.

A las 24 horas del posoperatorio comenzó la rehabilitación funcional según tolerancia del

dolor.

El tiempo de seguimiento en consulta varió de dos a seis años, con una media de 3,2 años.

Para evaluar los resultados finales se tuvo en cuenta la siguiente escala:

- Buenos: corrección de la deformidad, no dolor, movilidad mayor de 90º, ausencia de complicaciones.
- Regulares: corrección de la deformidad, no dolor, movilidad mayor de 90º, complicaciones que no dejaron secuelas.
- Malos: recidiva de la deformidad, dolor, movilidad menor de 90º.

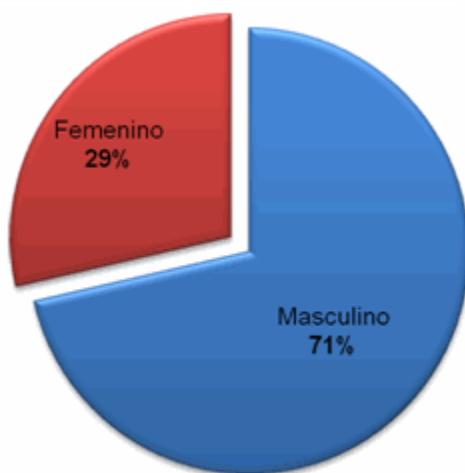
Se elaboraron medidas de resumen para variables cuantitativas y cualitativas: frecuencias absolutas, relativas (porcentajes), relativa acumulada, medias (X), desviación estándar (S). Para cada una de las variables se expresó su valor como media ± S.

La investigación fue aprobada por el consejo científico de la institución.

Los resultados se expresan en tablas y gráficos mediante números absolutos y porcentaje.

**RESULTADOS**

Se incluyeron en este estudio a 15 pacientes masculinos (71,4 %), y 6 femeninos (28,7 %) para una proporción 2:1. (Gráfico 1).



**Gráfico 1.** Distribución de los pacientes por sexo

El grupo de edad más afectado fue el comprendido entre 50 y 55 años (52,3 %) con una edad media en el momento de la osteotomía de 56,3±2,01años. (Tabla 1).

**Tabla 1.** Distribución de grupos de edades

Grupos de edades	No.	%
50-55	11	52,3
56-60	7	33,3
61-65	3	14,2

El tiempo que medió entre la aparición del dolor y el acto quirúrgico fue de 48 (±8,1) semanas.

El sobrepeso fue el factor predisponente en el 57,1 % del total de pacientes. Las fracturas

articulares previas (23,8 %) y los trastornos metabólicos también fueron causas encontradas. (Tabla 2).

**Tabla 2. Factores predisponentes**

<b>Factores predisponentes</b>	<b>No.</b>	<b>%</b>
Sobrepeso	12	57,1%
Fractura articular previa	5	23,8
Hiperuricemia	3	14,2
Trastornos del metabolismo del calcio	3	14,2
Artritis reumatoidea	2	9,5

De acuerdo a los grados de gonartrosis, según la clasificación de Ahlback, predominaron las lesiones grado II en 11 pacientes (52,3 %), con una línea articular estrecha menor del 50 % respecto al compartimiento opuesto normal. (Tabla 3).

**Tabla 3. Grados de gonartrosis según clasificación de Ahlback**

<b>Grados de gonartrosis</b>	<b>No.</b>	<b>%</b>
Grado I	3	14,2
Grado II	11	52,3
Grado III	7	33,3

La mensuración del eje femorotibial tuvo una media de  $178 \pm 2,36$  grados (rango 171-184); posoperatoriamente el promedio del eje femorotibial fue de  $167 \pm 1,98$  grados; se logró una corrección promedio de  $9 \pm 1,13$  grados.

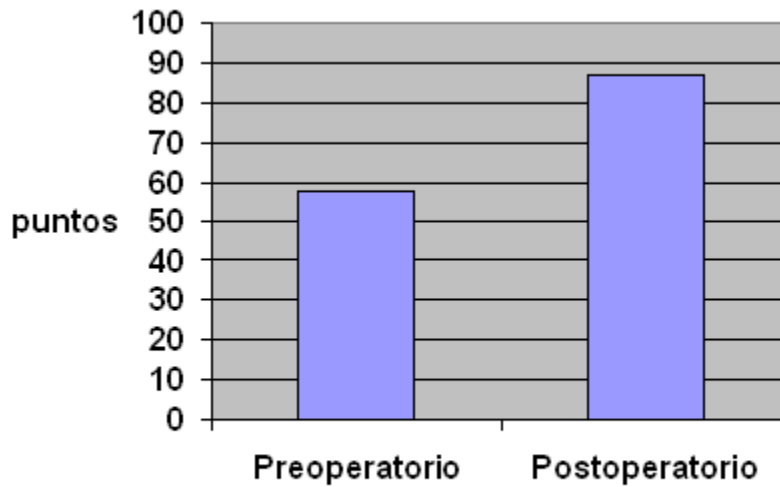
Durante la evaluación, a los dos años, la media de corrección fue de  $169 \pm 1,01$  grados, con una pérdida de corrección de  $2 \pm 0,34$  grados desde el posoperatorio inmediato a los dos años.

El apoyo total comenzó entre las seis y ocho semanas, con una media de consolidación de la osteotomía de  $6,8 \pm 1,02$  semanas.

En el 80,9 % de los pacientes mejoró el dolor a las 16 semanas.

En la escala visual análoga, 15 pacientes (71,4 %) que tenían una escala de 7 puntos en el preoperatorio disminuyeron a una escala de 3 puntos en el posoperatorio; en cinco pacientes (23,8 %) que tenían 8 puntos previo a la osteotomía disminuyeron a 4 después de esta. De acuerdo a esta evaluación, un paciente (4,7 %) con valoración inicial de 9 señaló a las 16 semanas un dolor en 8.

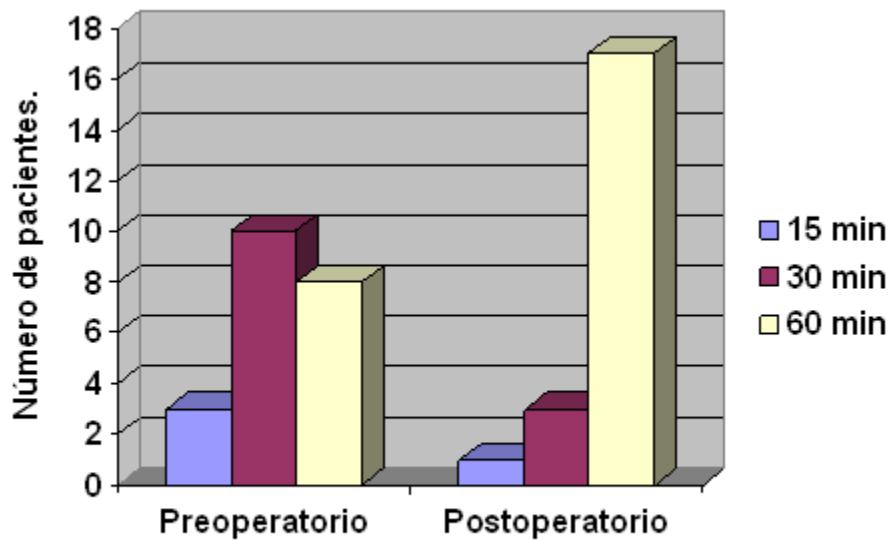
En la evaluación general con Knee Score, un promedio de 87 puntos (rango 57-94 puntos) fue logrado posoperatoriamente comparado con un promedio de 58 puntos (rango 28 a 83 puntos) preoperatoriamente (Gráfico 2).



**Gráfico 2.** Comportamiento del *Knee Score*

La evaluación con Functional Score arrojó un promedio de 81 puntos (rango 55-92 puntos) logrados posoperatoriamente, comparado con un promedio de 50 puntos (rango 36-80 puntos) obtenidos antes de la osteotomía. El período de tiempo al caminar se incrementó posoperatoriamente. Antes de la cirugía ocho pacientes (38,09 %) podían caminar durante 60

minutos, 10 pacientes (47,6 %) podían caminar 30 minutos y tres pacientes (14,2 %) podían caminar menos de 15 minutos. Después de la cirugía 17 pacientes (80,9 %) pudieron caminar durante 60 minutos, tres pacientes (14,2 %) pudieron caminar durante 30 minutos, y solo un paciente (4,7 %) pudo hacerlo menos de 15 minutos. (Gráfico 3).



**Gráfico 3.** Comportamiento del *Functional Score*

La complicación más frecuente fue la osteítis del alambre (19,04 %). La rigidez articular de la

rodilla, causa de incapacidad funcional por un ángulo de flexión menor de 90º, solo se encontró en un paciente (4,7 %). (Tabla 4).

**Tabla 4. Complicaciones presentadas**

Complicaciones	No.	%
Osteítis del alambre	4	19,04
Rigidez articular (< 90º flexión rodilla)	1	4,7
Hemartrosis severa	1	4,7
Infección	1	4,7

A los dos años de evolución se encontraron resultados catalogados de bueno en el 80,9 % del total de casos estudiados. Los resultados evaluados de mal estuvieron relacionados con dos pacientes que tuvieron un rango de movimiento articular de la rodilla menor de 90º. (Tabla 5).

**Tabla 5. Evaluación a los dos años de evolución**

Resultados finales	No.	%
Bueno	17	80,9
Regular	2	9,5
Malo	2	9,5

## DISCUSIÓN

Las causas más frecuentes de gonartrosis son las desviaciones de ejes mecánicos, el mal alineamiento rotuliano, los cuerpos libres intraarticulares y los traumatismos y procesos inflamatorios. El síntoma más común es el dolor asociado al compartimiento dañado, sinovitis compensatoria, inestabilidad, crepitación y rigidez articular.<sup>9</sup>

El objetivo de la osteotomía en el tratamiento de la osteoartritis unicompartimental degenerativa de la rodilla es realinear la extremidad y producir

un cambio o traslado de la zona de carga de peso hacia una zona sana del compartimiento, lo que se traduce clínicamente en mejoría del dolor y disminución de las cargas sobre el cartílago y el hueso lesionado.<sup>10</sup>

Coventry<sup>11</sup> realizó un estudio extenso de gonartrosis donde describió la destrucción del cartílago y observó que es más frecuente en mujeres y rara antes de los 50 años.

González<sup>6</sup> encontró, en una serie de 61 pacientes, un rango de edad entre 46 a 64 años, con una media de 51 años.

Insall<sup>12</sup> señala que en grupos de edades por encima de 60 años, los daños previsibles del cartílago articular y el hueso subcondral son criterios que favorecen la artroplastia de rodilla. En esta investigación se encontraron seis pacientes (28,5 %) por encima de los 60 años y los resultados funcionales en ellos después de tres años de evolución fueron buenos.

Estudios de marcha realizados por Wang<sup>13</sup> demuestran que la carga que pasa a través de la rodilla es altamente dependiente no solo de deformidades angulares estáticas sino también de los factores dinámicos durante la marcha, sugiriendo que mecanismos compensadores puedan reducir la carga del compartimiento medial en algunos pacientes.

En relación con otros estudios<sup>14-16</sup> no se encontraron diferencias significativas con la evolución pre y posoperatoria del dolor.

King<sup>6</sup> encontró una prevalencia de complicaciones del 53 %, en 134 pacientes a los



que realizó una osteotomía tipo Maquet, atribuidas en su mayoría a la técnica operatoria, entre ellas las más frecuentes se asocian con el cierre de la herida (37 %), lesiones del nervio peroneo (27 %) y pseudoartrosis (3 %).

Insall<sup>12</sup> reporta en el 11 % de sus pacientes una parálisis transitoria del nervio peroneo y un porcentaje de pseudoartrosis del 4 %. En este estudio no se encontró ninguna de estas complicaciones.

Para Marín<sup>17</sup> la complicación principal fue la recidiva de la deformidad, coincidiendo con la reaparición del dolor; observó mejores resultados cuando los pacientes no tenían un sobrepeso importante (peso 30 % o más por encima del ideal). Se sabe que el peso corporal es uno de los factores predisponentes y de mal pronóstico, por lo que uno de los criterios de inclusión para esta investigación fue el índice de masa corporal menor de 25, según parámetros del Center for Disease Control. La correcta selección de los pacientes garantiza el éxito de la cirugía.

Insall<sup>12</sup> reportó un 85,2 % de rodillas con excelentes resultados después de 5 años de realizada la osteotomía y 63,1 % a los 10 años. La pérdida de corrección encontrada en este estudio es similar a la reportada por otros autores en un seguimiento similar y en las que se utilizaron materiales de fijación rígidos y semirrígidos como placas y tornillos, fijadores y grapas.<sup>3,4,5,7</sup>

En relación con la estabilidad de la osteotomía, González<sup>18</sup> hizo un estudio retrospectivo comparativo en 87 rodillas en las que se realizó una osteotomía de Coventry, divididas en dos grupos, uno en que se estabilizó con grapas y vendaje enyesado, y otro en el que solo se utilizó vendaje enyesado. Este autor, después de un análisis evolutivo de 7,2 años, concluyó que las grapas de Coventry no son indispensables en la osteotomía tibial valguzante, pues no observó diferencias significativas en la evolución clínica ni radiográfica, entre ambos grupos ( $p > 0.005$ ).

Weale<sup>19</sup> fue el primero en reportar la realización de una osteotomía tibial valguzante utilizando fijadores externos. La osteotomía correctora, bien indicada, puede retrasar los cambios degenerativos y la implantación de material protésico, al restablecer la superficie de carga tibial. El uso de la fijación externa permite el inicio precoz de la rehabilitación y mejora el pronóstico funcional. Esta pudiera ser la causa

por la cual en esta investigación los resultados funcionales de la rodilla, flexión igual o mayor de 90° (95,2 %), fueron mejores que los reportados en estudios como el de González (91,9 %).

Este trabajo tiene limitaciones pues es un estudio retrospectivo descriptivo, en un grupo de pacientes limitado, la evaluación ultrasonográfica del estado del cartílago articular no supe los criterios de la visualización directa de la artroscopia, además, el tiempo de seguimiento medio es de solo 3 años lo que no permite valorar una pérdida de corrección a muy largo plazo. Sin embargo, en 20 pacientes (95,2 %) se logró retrasar la artroplastia total o parcial de rodilla, mejorando sustancialmente el dolor, la capacidad funcional y por ende la calidad de vida.

## REFERENCIAS BIBLIOGRÁFICAS

1. Marti RK, Verhagen RA, Kerkhoffs GM, Moojen TM. Proximal tibial varus osteotomy. Indications, technique, and five to twenty-one-year results. *J Bone Joint Surg Am*. 2001 ; 83-A (2): 164-70.
2. Hossri C, Roberto N, de Paula R, Marques V, Avakian R, Ayhara T, Arbix O. Proximal tibial valgusing open-wedge osteotomy union fixated with Anthony® support plate. *Acta Ortop Bras [revista en Internet]*. 2008 [ cited 23 Ene 2009 ] ; 16 (5): [aprox. 10p]. Available from: [http://www.scielo.br/scielo.php?pid=S1413-78522008000500006&script=sci\\_arttext&lng=en](http://www.scielo.br/scielo.php?pid=S1413-78522008000500006&script=sci_arttext&lng=en).
3. Jackson J. Osteotomy for arthritis of the knee. *J Bone Joint Surg*. 1958 ; 40B: 826.
4. Coventry MB, Ilstrup DM, Wallrichs SL. Proximal tibial osteotomy. A critical long-term study of eighty-seven cases. *J Bone Joint Surg Am*. 1993 ; 75 (2): 196-201.
5. Insall JN, Dorr LD, Scott RD, Scott N. Rationale Of the Knee Society Clinical rating System. *Clin Orthop*. 1989 ; 248: 13-4.
6. Kanamiya T, Naito M, Hara M, Yoshimura I. The influences of biomechanical factors on cartilage regeneration after tibial osteotomy for knees with medial compartment osteoarthritis: clinical and arthroscopic observations. *Arthroscopy*. 2002 ; 18 (7): 725-9.
7. King AC, Cuéllar A, Pérez J, Torres R, Guevara U. Complicaciones en pacientes con osteotomía tibial proximal alta en domo por genu varo. *Rev*

Med Inst Mex Seguro Soc. 2007 ; 45 (2): 111-6.

8. Ramos Naranjo R. Características clínicas de la gonartrosis primaria tratada con limpieza articular por artroscopia [Tesis de maestría]. Colima: Universidad de Colima. Facultad de Medicina; 2008. Available from: [http://digeset.ucol.mx/tesis\\_posgrado/Pdf/RAMOS\\_NARANJO\\_ROGELIO.pdf](http://digeset.ucol.mx/tesis_posgrado/Pdf/RAMOS_NARANJO_ROGELIO.pdf).

9. González MC, Moscoso LL, Magaña GI, Mejía VG, López SJ. Osteotomía tibial proximal valguizante. Técnica semiinvasiva. Reporte de 66 casos. Act Ortop Mex. 2007 ; 21 (3): 114-20.

10. Bermúdez C, Muñoz E, Rocha C. Experiencia con los pacientes llevados a osteotomía valguizante de tibia proximal por deformidad en genu varo en el Hospital San José de Bogotá en el período comprendido entre 1993-2003. Rev Col de Or Tra. 2005 ; 19 (1): 51-9.

11. Coventry MB. Proximal tibial varus osteotomy for osteoarthritis of the lateral compartment of the knee. J Bone Joint Surg Am. 1987 ; 69 (1): 32-8.

12. Insall J, Joseph D, Msika C. High tibial osteotomy for varus gonarthrosis. A long-term follow up study. J Bone Joint Surg Am. 1984 ; 66 (7): 1040-8.

13. Wang J, Kuo K, Andriacchi Th, Galante J. The

influence of walking mechanics and time on the result of proximal tibial osteotomy. J Bone Joint Surg Am. 1990 ; 72 (6): 905-9.

14. de Los Ríos L, León A, Palacios J. Osteotomía tibial valguizante de apertura. Rev Colomb Ortop Traumat. 2005 ; 19 (1): 42.

15. Huang T, Tseng K, Chen W, Lin R, Wu J, Chen T. Preoperative tibiofemoral angle predicts survival of proximal tibial osteotomy. Clin Orthop Relat Res. 2005 (432): 188-95.

16. Serra T. Osteotomía tibial valguizante. Osteosíntesis con tronillos canulados: estudio biomecánico experimental [Tesis doctoral]. Barcelona: Universidad Autónoma de Barcelona. Departamento de Cirugía; 2003. Available from: <http://www.tdx.cat/handle/10803/4261>.

17. Marin A, Gomez L, Zorrilla P, Salido J. Treatment of osteoarthritis of the knee with valgus deformity by means of varus osteotomy. Acta Orthop Belg. 2000 ; 66 (3): 272-8.

18. González C, Herrera V, Moscoso L, López D. Estabilidad de la osteotomía tibial proximal tipo Coventry ¿Es necesario usar grapas?. Acta Ortop Mexicana. 2005 ; 19 (3): 104-8.

19. Weale A, Lee A, MacEachern A. High tibial osteotomy using a dynamic axial external fixator. Clin Orthop Relat Res. 2001 (382): 154-67.