

ARTÍCULO ESPECIAL

Clasificación radiográfica de la cadera con desarrollo displásico

Radiographic Classification of Developmental Dysplasia of the Hip

José Julio Requeiro Molina¹ Ana María Machado Consuegra¹ Jorge Luis San León¹ José Julio Requeiro Morejón² Ovidio Paz Urrechaga¹ Gabriela María Requeiro Molina¹

¹ Hospital Pediátrico Universitario Paquito González Cueto, Cienfuegos, Cienfuegos, Cuba, CP: 55100

² Hospital General Universitario Dr. Gustavo Aldereguía Lima, Cienfuegos, Cienfuegos, Cuba, CP: 55100

Cómo citar este artículo:

Requeiro-Molina J, Machado-Consuegra A, San-León J, Requeiro-Morejón J, Paz-Urrechaga O, Requeiro-Molina G. Clasificación radiográfica de la cadera con desarrollo displásico. **Medisur** [revista en Internet]. 2013 [citado 2021 Jul 17]; 11(4):[aprox. 16 p.]. Disponible en: <http://www.medisur.sld.cu/index.php/medisur/article/view/2462>

Resumen

Por más de una década, la férula en abducción de cadera ha sido el método de tratamiento del desarrollo displásico de caderas, en el Hospital Pediátrico Universitario Paquito González Cueto de Cienfuegos. El objetivo de este trabajo es exponer la clasificación dinámica para las caderas con desarrollo displásico, desde el punto de vista radiográfico. Para ilustrar la clasificación se utilizaron esquemas representativos y radiografías de pacientes portadores de diferentes grados de la afección. El comportamiento dinámico de los parámetros radiográficos utilizados en la clasificación, permite realizar agrupaciones diagnósticas antes, durante y después del tratamiento, en función de evaluar los resultados finales de este.

Palabras clave: luxación congénita de la cadera, férulas, lactante, clasificación, radiografía

Abstract

For over a decade, abduction splinting has been the method of treatment for developmental dysplasia of the hip in the Paquito González Cueto University Pediatric Hospital. This paper is aimed at presenting the dynamic classification for this condition from a radiographic point of view. Representative schemes and radiographies of patients with various stages of developmental hip dysplasia were used for illustrating this classification. The dynamic behavior of the radiographic parameters used in the classification allows gathering diagnostic groups before, during and after treatment in order to assess its final results.

Key words: hip dislocation, congenital, splints, infant, classification, radiography

Aprobado: 2013-04-05 12:48:11

Correspondencia: José Julio Requeiro Molina. Hospital Pediátrico Universitario Paquito González Cueto. Cienfuegos jjrequeiro@jagua.cfg.sld.cu

INTRODUCCIÓN

El desarrollo displásico de la cadera es una entidad que puede desarrollarse prenatalmente o posterior al nacimiento. Esta determinada en gran medida por factores mecánicos que actúan sobre la estructura osteocartilaginosa de la cadera y su aparato de sostén, el que puede ser normal o presentar laxitud aumentada y eventual laxitud permanente pasando por diferentes estadios intermedios hasta llegar a la cadera luxada. De esta manera, los cambios morfológicos de la cabeza femoral y el acetábulo serían secundarios y se desarrollarían en el transcurso del tiempo.

Algunos autores plantean que el factor primario en el desarrollo displásico de la cadera sería la displasia acetabular, pero se ha demostrado que esta es más bien consecuencia y no un factor causal de la enfermedad.^{1,2}

Para evitar las severas secuelas que de esta afección se derivan, múltiples han sido los procedimientos utilizados, tanto conservadores como quirúrgicos. Existe unidad de criterios al plantear la necesidad de la reducción concéntrica de la cabeza femoral en el acetábulo como única forma de revertir los cambios patológicos existentes y lograr la curación.³⁻⁵

Por más de una década, la férula en abducción de cadera ha sido el método de tratamiento del desarrollo displásico de caderas, en el Hospital Pediátrico Universitario Paquito González Cueto de Cienfuegos.⁶ Al comparar los resultados radiográficos antes y después del tratamiento, puede percibirse el comportamiento dinámico de los parámetros radiográficos en las distintos grupos y subgrupos de la afección, lo que es utilizado en el diagnóstico y como criterio de curabilidad de las caderas con desarrollo displásico. El comportamiento dinámico de los parámetros radiográficos permite agrupar las caderas afectadas en cuatro grupos diagnósticos atendiendo a la severidad de la afección, así como evaluar el grado de resolución durante el tratamiento, realizar diagnósticos diferenciales y emitir resultados finales del tratamiento.

Este trabajo tiene el propósito de exponer la clasificación dinámica del desarrollo displásico de la cadera, basada en parámetros radiográficos.

DESARROLLO

Para exponer la clasificación radiográfica sobre el

comportamiento dinámico de las caderas con desarrollo displásico, se utilizaron esquemas representativos y fotografías digitales de radiografías simples de la pelvis, tomadas a 50 pacientes aproximadamente, portadores de la afección, todos menores de 10 meses al momento del diagnóstico. Se crearon cuatro grupos diagnósticos atendiendo a la severidad de la afección, tomando la cadera normal como punto de referencia:

0. Cadera normal
1. Retardo en la aparición del núcleo cefálico (RANC)
2. Displasia
3. Subluxación (dividida en dos subgrupos: variante o subgrupo 1 y variante o subgrupo 2)
4. Luxación (dividida en tres subgrupos: variante o subgrupo 1, variante o subgrupo 2 y variante o subgrupo 3).

Los parámetros radiográficos que se utilizan para conformar los diferentes grupos diagnósticos de la clasificación dinámica son los siguientes:⁷⁻¹¹

1. Osificación del núcleo de la cabeza del fémur: debe estar osificado entre el quinto y sexto mes de vida.
2. Índice acetabular: se considera patológico por encima de los 30°.
3. Cuadrantes de Putti: La metáfisis osificada y el centro geométrico de la cabeza deben estar normalmente localizados en el cuadrante 1. Como elemento adicional de esta clasificación, el cuadrante 2 de Putti se divide por una bisectriz en dos sectores, sector A y sector B; se tiene en cuenta la posición que ocupa dicho centro con relación a los cuadrantes.
4. Porcentaje de migración de Reimers: la migración lateral de cabeza y metáfisis con relación a la línea de Perkins(P); en la displasia la migración puede ser hasta de un 33 %, en la subluxación desde un 33 hasta el 99 % y en la luxación la migración es superior al 99 %.

Estos parámetros radiográficos permiten evaluar los tres elementos básicos que determinan la afección: osificación y desarrollo de la cabeza del fémur, desarrollo del acetábulo y grado de desplazamiento existente entre el macizo trocantérico y la cavidad acetabular.

Comportamiento de los diferentes parámetros radiográficos según los grupos diagnósticos

Cadera normal (Figuras 1 y 2)

- Osificación del núcleo de la cabeza del fémur: el núcleo de osificación de la cabeza del fémur puede o no estar osificado, en dependencia de la edad en el momento del diagnóstico. Se hace visible entre el quinto y sexto mes de vida.
- Índice acetabular (IA): por debajo de los 30°.
- Cuadrante de Putti: el centro geométrico de la cabeza se localiza en el cuadrante 1.
- Porcentaje de migración de Reimers: solo un 33 % de la metáfisis o cabeza osificada se localizan laterales a la línea de Perkins.

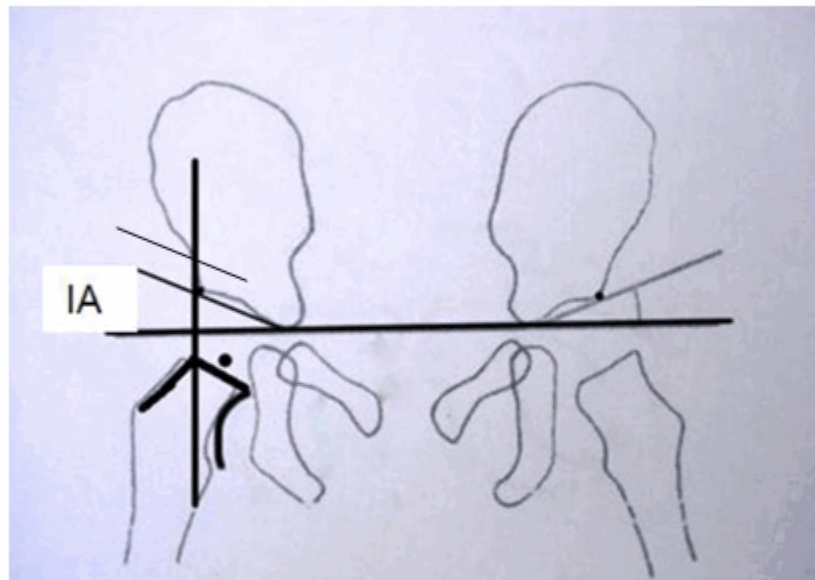


Figura 1. Esquema representativo de la cadera normal. La cabeza del fémur no está osificada.

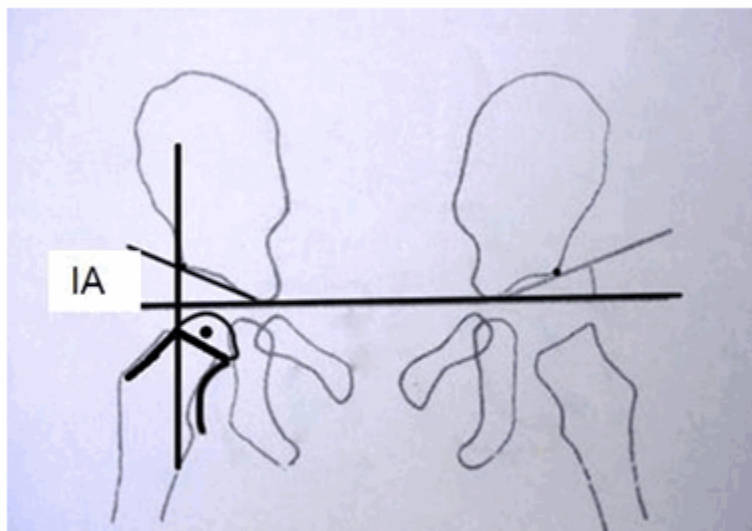


Figura 2. Esquema representativo de la cadera normal. La cabeza del fémur está osificada.

RANC (Figuras 3 y 4)

- Osificación del núcleo de la cabeza del fémur: el núcleo de osificación de la cabeza del fémur no está osificado a la edad de 6 meses.
- Índice acetabular: el valor del índice acetabular inferior a los 30°.

- Cuadrante de Putti: la metafisis del extremo proximal del fémur o centro geométrico cabeza femoral no osificado, se sitúa en el cuadrante 1 de Putti.
- Porcentaje de migración de Reimers: solo hasta un 33 % de la metafisis del extremo proximal del fémur, se sitúa lateralmente a la línea de Perkins.

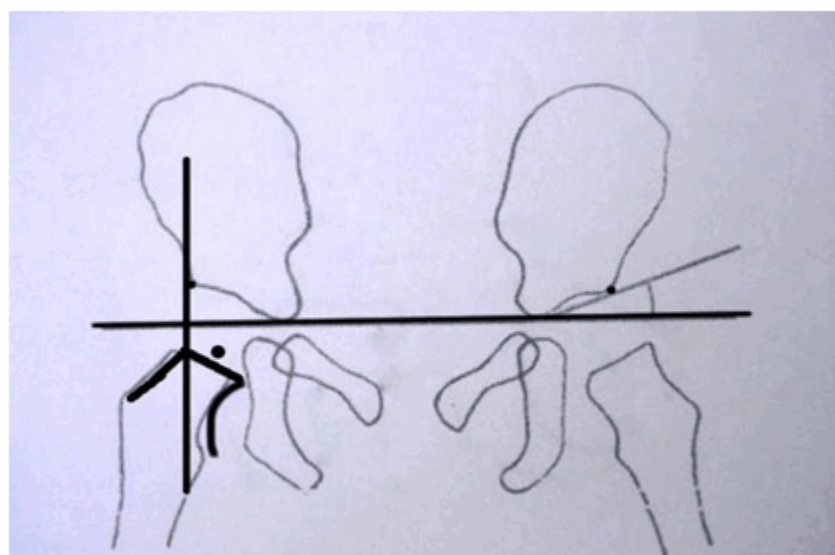


Figura 3. Esquema representativo de RANC de la cadera.

La figura 4 corresponde a dos vistas radiográficas del mismo caso. Muestran que en ambas caderas el núcleo cefálico de la cabeza del fémur no está osificado. El valor del índice acetabular es de 24° para la derecha y 20° para la izquierda. La

metáfisis osificada del extremo proximal de ambos fémures, se localiza en el cuadrante 1 de Putti. En la cadera izquierda el 20 % de la metáfisis se sitúa lateral a la línea de Perkins, mientras en la derecha solo el 10 % se sitúa lateral a esta línea.

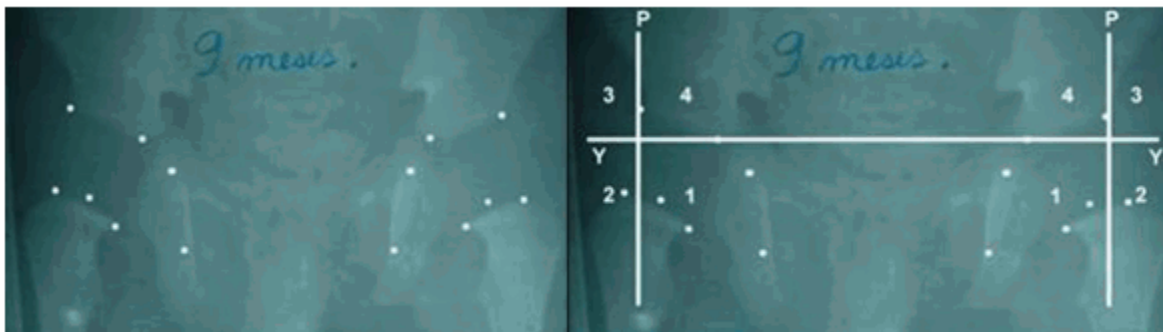


Figura 4. Radiografías que ilustran el RANC de la cadera.

Displasia (Figuras 5, 6 y 7)

- Osificación del núcleo de la cabeza del fémur: el núcleo cefálico puede o no estar osificado.
- Índice acetabular: el valor del índice acetabular (IA) es superior a los 30°.

- Cuadrante de Putti: la metáfisis del extremo proximal del fémur o centro cabeza femoral osificada (o no) se sitúa en el cuadrante 1 de Putti.
- Porcentaje de migración de Reimers: solo hasta el 33 % de la metáfisis del extremo proximal del fémur o cabeza femoral osificada, se sitúan lateralmente a la línea de Perkins.

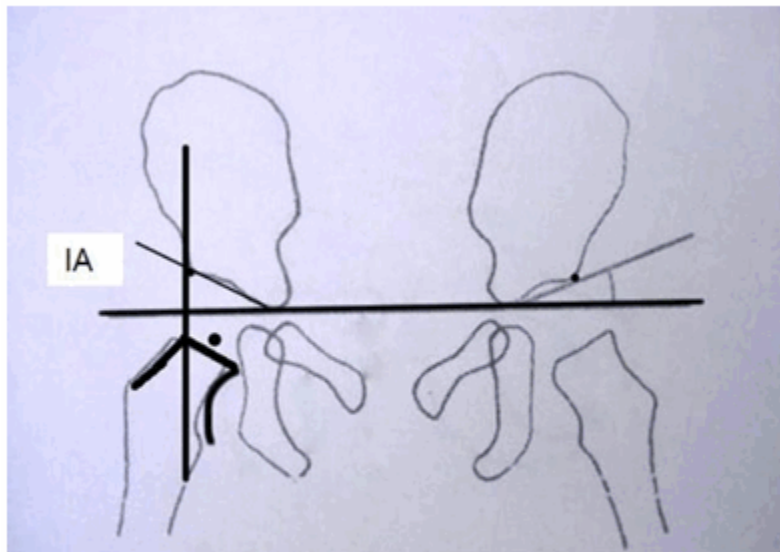


Figura 5. Esquema representativo de la displasia de cadera. Se observa el índice acetabular (IA) normal y no existe migración lateral del macizo trocantérico.

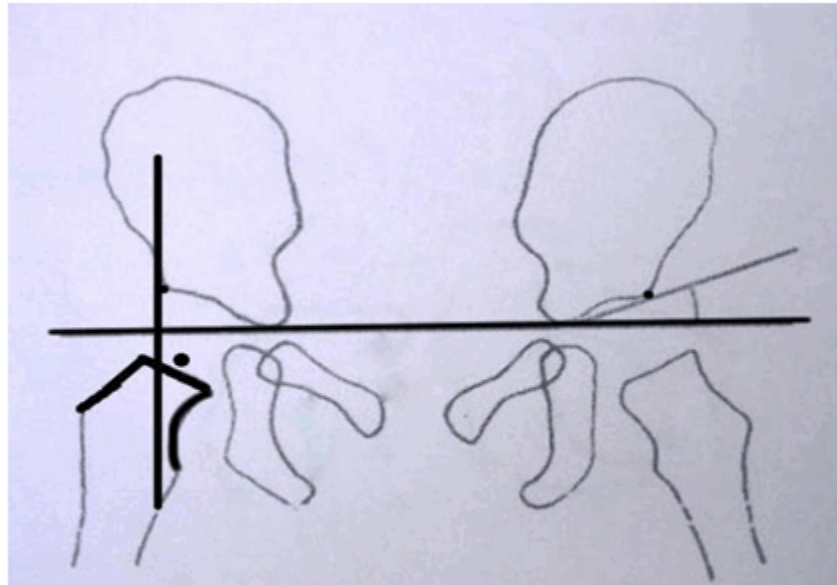


Figura 6. Esquema representativo de la displasia de cadera. Se observa el índice acetabular (IA) normal y existe migración lateral del macizo trocantérico hasta un 33 %.

Las siguientes imágenes radiográficas (Figura 7),

corresponden al mismo paciente. Muestran que el índice acetabular en ambas caderas es superior a los 30°. La metáfisis proximal del fémur en ambas caderas y el centro geométrico

de la cabeza del fémur, se sitúan en el cuadrante 1 de Putti. Menos del 10 % de las metáfisis osificadas en ambas caderas, se sitúan en sentido lateral a la línea de Perkins.

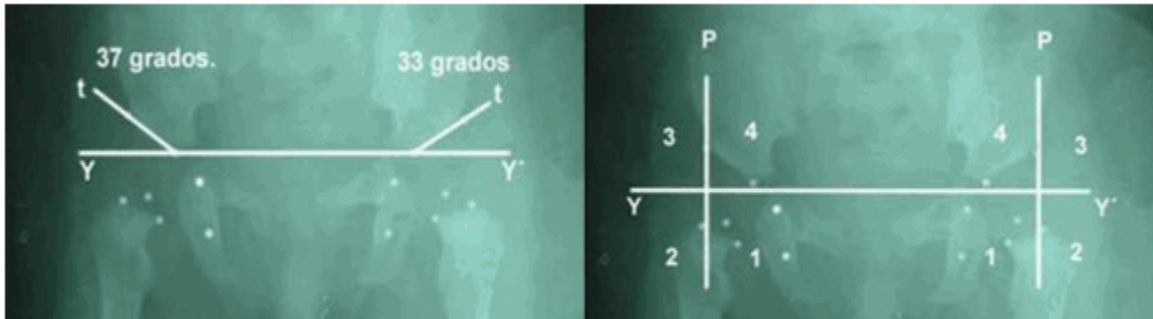


Figura 7. Vista radiográfica de la displasia de cadera.

Subluxación

Variante o subgrupo 1 (Figuras 8, 9 y 10)

- Osificación del núcleo de la cabeza del fémur: puede existir o no retardo en la aparición del núcleo cefálico.
- Índice acetabular: el índice acetabular es

- superior a los 30°.
- Cuadrante de Putti: la metáfisis proximal del fémur transita del cuadrante 1 al 2; el centro geométrico de la cabeza del fémur se sitúa medial a la línea de Perkins o sobre ella.
- Porcentaje de migración de Reimers: entre un 33 % a 99 % de la metáfisis proximal del fémur o cabeza osificada, se sitúan lateral a la línea de Perkins.

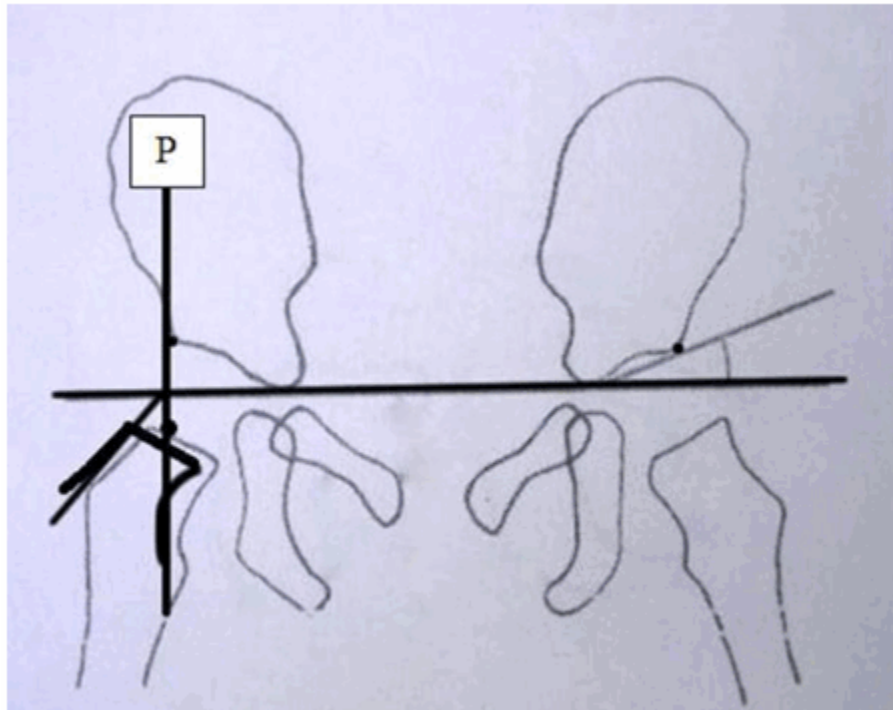


Figura 8. Esquema representativo de la variante o subgrupo 1 de la subluxación de cadera.




Figura 9. Vista radiográfica de la variante o subgrupo 1 de subluxación en la cadera izquierda.

La figura 10 muestra un ejemplo del subgrupo 1 de la subluxación en ambas caderas. En la

cadera derecha, la cabeza del fémur está transitando del cuadrante 1 de Putti al cuadrante 2, el centro geométrico de la cabeza del fémur se sitúa sobre la línea de Perkins y el 75 % de la metáfisis ha migrado lateralmente a la línea de Perkins; en la cadera izquierda la cabeza del fémur esta transitando del cuadrante 1 hacia el

cuadrante 2, el centro geométrico de la cabeza no llega a situarse sobre la línea de Perkins y solo el 42 % de la metáfisis ha migrado lateralmente con relación a la línea de Perkins.

En un mismo paciente se observa subluxación de cadera con magnitudes de desplazamiento diferente, pero dentro del mismo subgrupo 1.

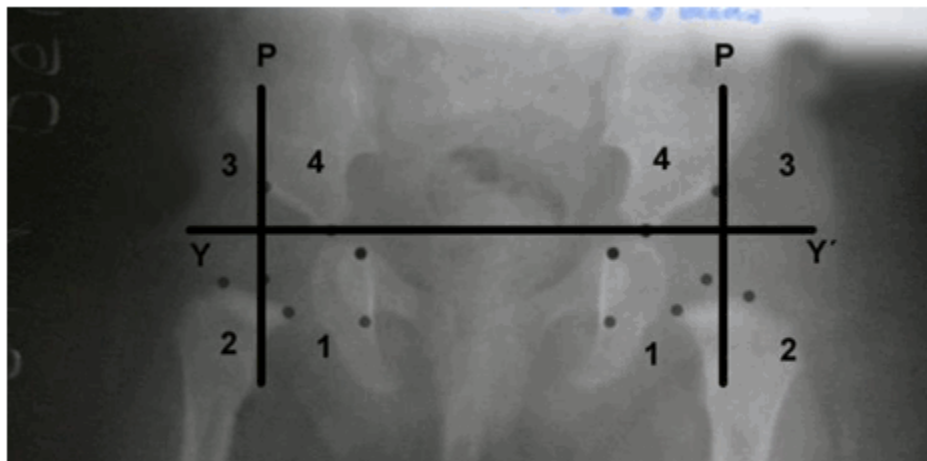


Figura 10. Vista radiográfica de la subluxación en su variante o subgrupo 1 en ambas caderas.

Variante o subgrupo 2 (Figuras 11, 12 y 13)

- Osificación del núcleo de la cabeza del fémur. Puede existir o no retardo en la aparición del núcleo cefálico.
- Índice acetabular: el índice acetabular es superior a los 30°.
- Cuadrante de Putti: la metáfisis proximal del fémur y el centro geométrico de la cabeza del

- fémur, sobrepasan la línea de Perkins; este último se encuentra transitando por el sector A del cuadrante 2 de Putti; el centro geométrico de la cabeza del fémur puede llegar a situarse sobre la bisectriz(b), que divide al cuadrante 2 de Putti en dos sectores, sector A y sector B.
- Porcentaje de migración de Reimers: entre un 33 % a 99 % de la metáfisis proximal del fémur o cabeza osificada, se sitúan lateral a la línea de Perkins.

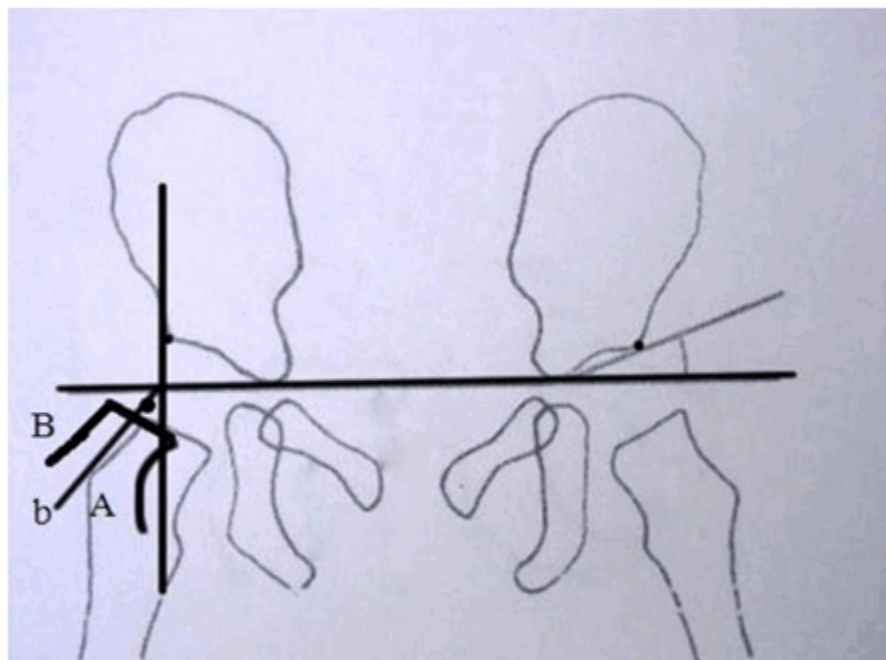


Figura 11. Esquema representativo de la variante o subgrupo 2 de la subluxación.

En la figura 12, tanto en la cadera derecha como en la izquierda, la metáfisis osificada del extremo proximal del fémur se encuentra transitando del cuadrante 1 al cuadrante 2, ambos centros geométricos se sitúan lateralmente a la línea de

Perkins. En la cadera derecha el 72 % de la metáfisis se sitúa lateral a la línea de Perkins y en la izquierda el 67 % de la metáfisis se sitúa lateral a dicha línea. No se ha producido desplazamiento superior y lateral de tal magnitud para que el centro geométrico de la cabeza llegue situarse sobre la línea imaginaria (bisectriz) que divide al cuadrante 2 de Putti.




Figura 12. Radiografía que ilustra la subluxación en su variante o subgrupo 2.

La figura 13 muestra subluxación de cadera subgrupo 2 bilateral. En ambas caderas la metáfisis proximal del fémur está migrando del cuadrante 1 al cuadrante 2 y el centro geométrico se encuentra situado lateralmente a

la línea de Perkins; en la cadera derecha con un mayor desplazamiento, el 91 % de la metáfisis osificada se sitúa lateral a la línea de Perkins, mientras en la izquierda el desplazamiento es menor y solo el 87 % de la metáfisis ha migrado lateralmente a la línea de Perkins.

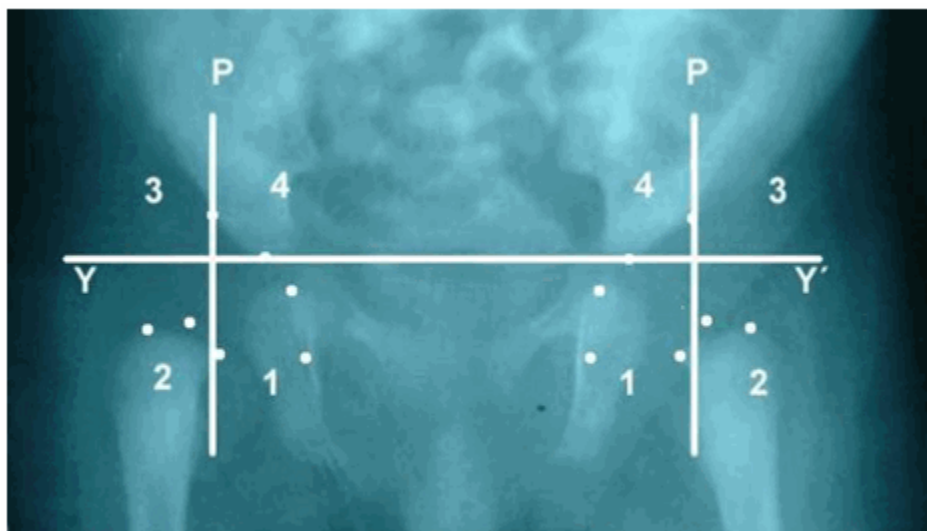


Figura 13. Radiografía que ilustra la subluxación en su variante o subgrupo 2.

Luxación

Variante o subgrupo 1 (Figuras 14, 15 y 16)

- Osificación del núcleo de la cabeza del fémur: puede existir o no retardo en la aparición del núcleo cefálico.
- Índice acetabular: el índice acetabular es superior a los 30°.

- Cuadrante de Putti: la metáfisis osificada y el centro geométrico de la cabeza del fémur, pasa por el sector A del cuadrante 2 de Putti, pudiendo llegar a situarse sobre la bisectriz que divide el sector A del sector B, sin sobrepasar dicha línea.
- Porcentaje de migración de Reimers: el 100 % de la metáfisis proximal del fémur o de la cabeza osificada, se sitúan laterales a la línea de Perkins.

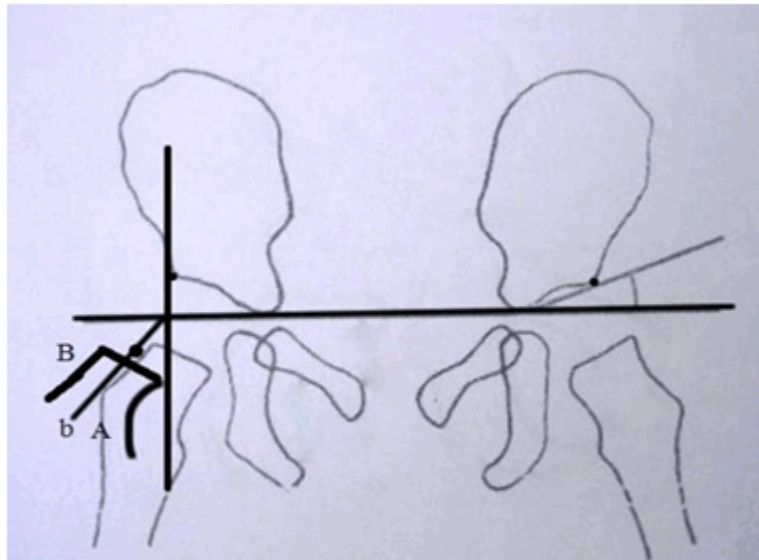


Figura 14. Esquema representativo de la variante o subgrupo 1 de la luxación de cadera.

La figura 15 muestra dos posibilidades de presentación del subgrupo 1 de las luxaciones. En la cadera izquierda con un desplazamiento menor que en la derecha, el 100 % de la metáfisis proximal del fémur se sitúa en sentido lateral a la línea de Perkins y el centro geométrico de la cabeza del fémur no llega a situarse sobre la línea imaginaria que sirve de

bisectriz al cuadrante 2 de Putti. En la cadera derecha, con un desplazamiento mayor, el macizo trocántero transita por el cuadrante 2 de Putti en su sector A, el 100 % de la metáfisis se sitúa lateral a la línea de Perkins y el centro geométrico de la cabeza del fémur llega a situarse sobre la bisectriz que divide el sector A del sector B, lo que denota un mayor desplazamiento superior y externo con relación a la cadera izquierda.

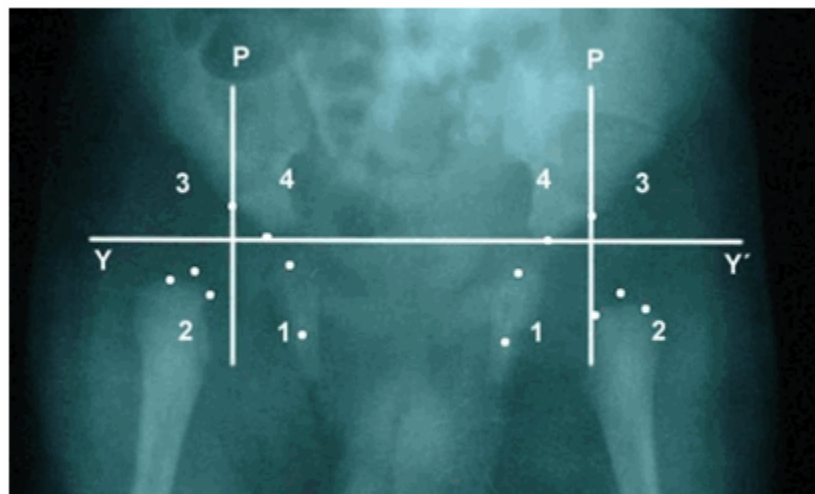


Figura 15. Radiografía que ilustra la variante o subgrupo 1 de la luxación.

La figura 16 corresponde a otro ejemplo del subgrupo o variante 1 de las luxaciones, donde la cadera izquierda muestra que el 100 % de la metáfisis del extremo proximal del fémur se sitúa

en sentido lateral a la línea de Perkins en el cuadrante 2 de Putti y el centro geométrico de la cabeza del fémur, ya osificado, llega a situarse sobre la línea imaginaria (bisectriz) que divide al cuadrante 2 en sector A y sector B.

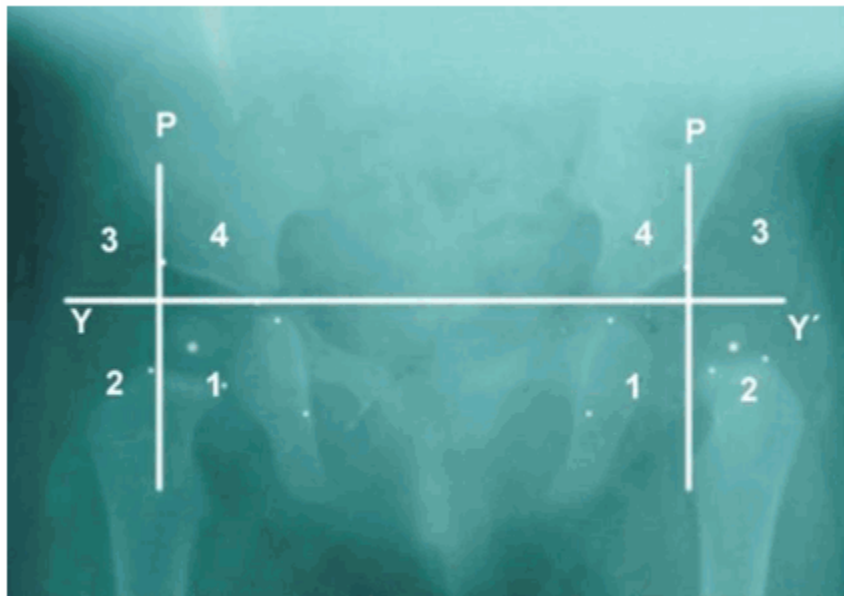


Figura 16. Radiografía que ilustra la variante o subgrupo 1 de la luxación.

Variante o subgrupo 2 (Figuras 17 y 18)

- Osificación del núcleo de la cabeza del fémur: puede existir o no retardo en la aparición del núcleo cefálico.
- Índice acetabular: el índice acetabular es superior a los 30°.
- Cuadrante de Putti: la metáfisis osificada del extremo proximal del fémur y el centro

geométrico de la cabeza del fémur, sobrepasan la bisectriz que divide el sector A del sector B del cuadrante 2 de Putti, transcurren por el sector B y llegan incluso a situarse el centro geométrico de la cabeza a nivel de la línea de Hilgenreiner(H), sin sobrepasarla.

- Porcentaje de migración de Reimers: el 100 % de la metáfisis proximal del fémur o de la cabeza osificada, se sitúan laterales a la línea de Perkins.

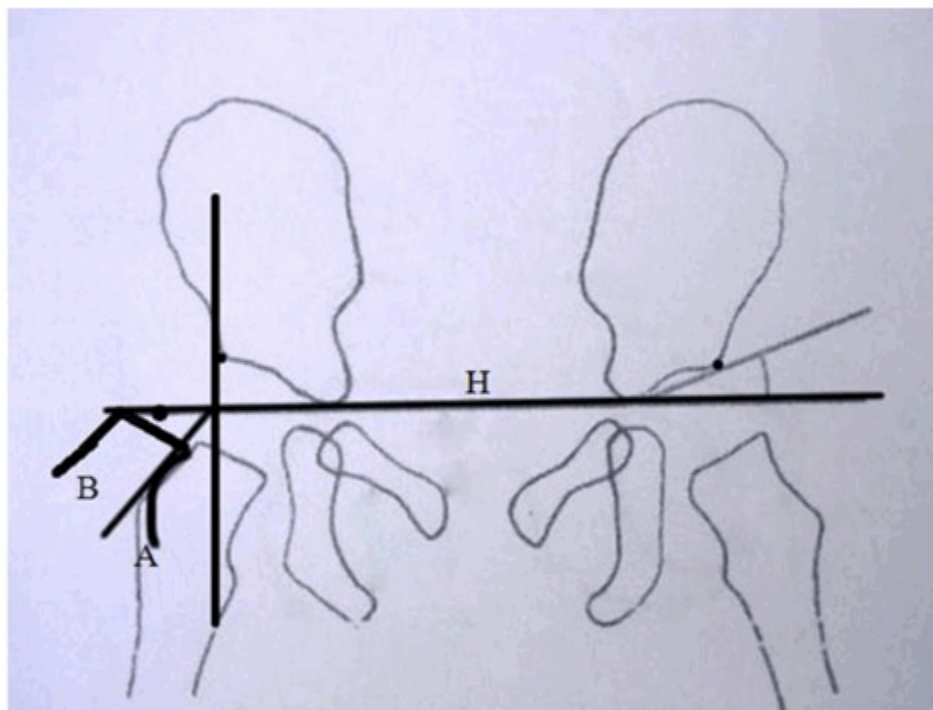


Figura 17. Esquema representativo de la luxación en su variante o subgrupo 2.

La figura 18 muestra la variante o subgrupo 2 de las luxaciones, en una vista radiográfica. Como se puede observar en la cadera izquierda, el 100 % de la metáfisis se sitúa lateral a la línea de Perkins, transcurriendo el macizo trocantérico

por el sector B del cuadrante 2 de Putti y en este caso el desplazamiento superior y externo es tal que el centro geométrico de la cabeza casi se sitúa sobre la línea de Hilgenreiner, que constituye el límite superior del cuadrante de 2 de Putti.



Figura 18. Radiografía que ilustra la luxación en su variante o subgrupo 2.

Variante o subgrupo 3 (Figuras 19 y 20)

- Osificación del núcleo de la cabeza del fémur: puede existir o no retardo en la aparición del núcleo cefálico.
- Índice acetabular: el índice acetabular es superior a los 30°.

- Cuadrante de Putti: la metáfisis osificada del extremo proximal del fémur y el centro geométrico de la cabeza sobrepasan la línea de Hilgenreiner y pasan por el cuadrante 3 de Putti.
- Porcentaje de migración de Reimers: el 100 % de la metáfisis proximal del fémur o de la cabeza osificada, se sitúan laterales a la línea de Perkins.

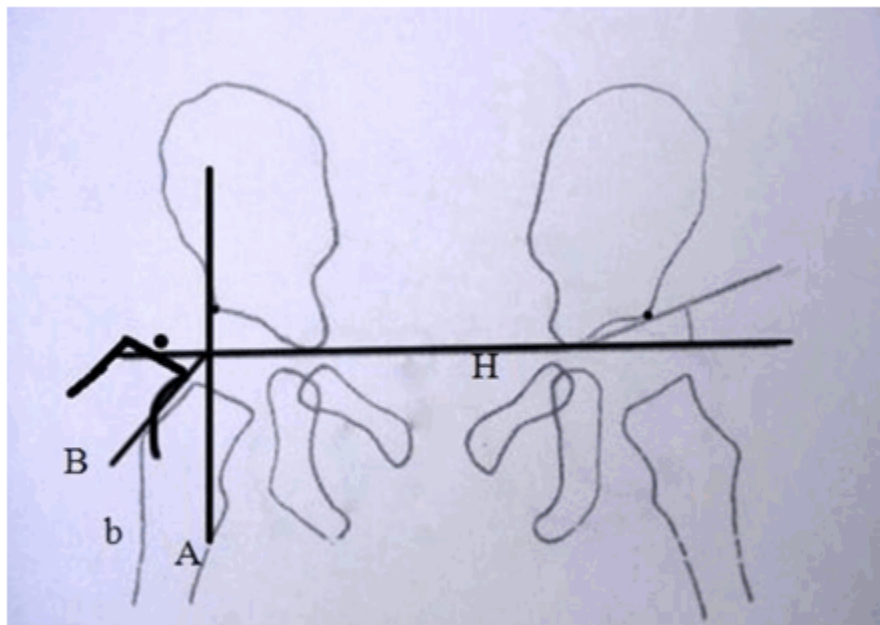


Figura 19. Esquema representativo de la luxación en su variante o subgrupo 3.

En la figura 20, la cadera izquierda muestra la variante o subgrupo 3 de las luxaciones, en la que el 100 % de la metáfisis osificada del extremo proximal del fémur, se sitúa lateral a la

línea de Perkins. El centro geométrico de la cabeza del fémur se sitúa por encima de la línea de Hilgenreiner, pasando por el cuadrante 3 de Putti. Ello denota un marcado desplazamiento superior y externo del macizo trocánterico con relación al acetábulo.

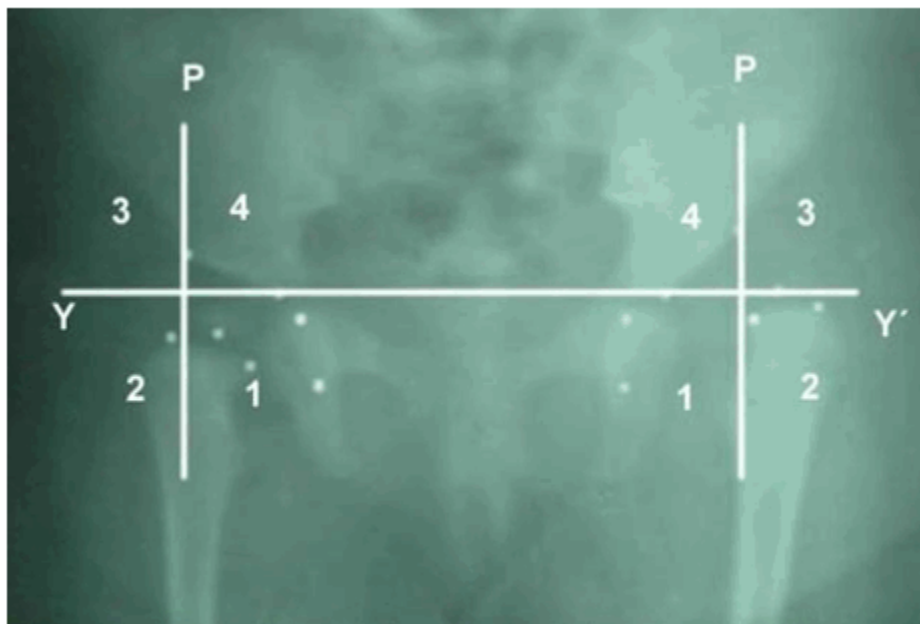


Figura 20. Radiografía que ilustra la luxación en su variante o subgrupo 3.

CONCLUSIONES

El estudio de las radiografías de las caderas con desarrollo displásico, tratadas con la férula en abducción de cadera, permite identificar el comportamiento dinámico de las variables radiográficas utilizadas en el diagnóstico del desarrollo displásico de la cadera, lo cual propició la aparición de nuevos criterios radiográficos, dando lugar a una nueva forma de agrupación diagnóstica, de gran utilidad para determinar la gravedad de la afección en el momento del diagnóstico, dar seguimiento durante el tratamiento, y evaluar los resultados finales.

REFERENCIAS BIBLIOGRÁFICAS

1. Arce JD, García C. Displasia del desarrollo de caderas: ¿Radiografía o ultrasonografía? ¿A quiénes y cuándo?. Rev chil pediatr [revista en Internet]. 2000 [cited 5 Oct 2012]; 71 (4): [aprox. 6p]. Available from: http://www.scielo.cl/scielo.php?script=sci_arttext&pid=S0370-41062000000400013&lng=es&nrm=iso.
2. Canale ST, Beaty JH. Malformaciones

congénitas y adquiridas de la cadera y pelvis. In: Campbell Cirugía Ortopédica. 11na. ed. Madrid: Elsevier España; 2009.

3. Fujioka F, Terayama K, Sugimoto N, Tanikawa H. Long-term results of congenital dislocation of the hip treated with the Pavlik harness. J Pediatr Orthop. 1995 ; 15 (6): 747-52.
4. Storer SK, Skaggs DL. Developmental Dysplasia of the Hip. Am Fam Physician. 2006 ; 74 (8): 1310-16.
5. Tönnis D. An evaluation of conservative and operative methods in the treatment of congenital hip dislocation. Clin Orthop Rel Res. 1976 (119): 76-88.
6. Sierra L, Fernández E. Luxación congénita de la cadera. México: Limusa; 1992.
7. Muñoz Gutiérrez J. Atlas de mediciones radiográficas en ortopedia y traumatología. México: Mc Graw-Hill Interamericana; 1999.
8. Requeiro Molina JJ, Machado Consuegra AM, Requeiro Molina GM. Diseño de férula en abducción para el tratamiento del desarrollo displásico de la cadera. Medisur [revista en Internet]. 2011 [cited 9 Mar 2012]; 9 (4): [aprox. 16p]. Available from:

<http://www.medisur.sld.cu/index.php/medisur/articulo/view/1069/733>.

9. Redón Tavera A. . La medición radiológica de la cadera del lactante durante la etapa cartilaginosa en el curso Instruccional básico para el diagnóstico oportuno de la cadera congénita. Boletín Médico e Informativo del Instituto Nacional de Rehabilitación [revista en Internet]. 2010 [cited 9 Mar 2012] (21): [aprox. 4 p]. Available from:

<http://www.inr.gob.mx/Descargas/boletin/021Boletin.pdf>.

10. Barlow TG. Early diagnosis and treatment of congenital dislocation of the hip. Proc R Soc Med. 1963 ; 56: 804-6.

11. Ohmori T, Endo H, Mitani S, Minagawa H, Tetsunaga T, Ozaki T. Radiographic prediction of the results of long-term treatment with the Pavlik harness for developmental dislocation of the hip. Acta Med Okayama. 2009 ; 63 (3): 123-8.