

ARTÍCULO ORIGINAL

Evaluación preclínica de la actividad hepatoprotectora de *Ocimum basilicum* L. y *Allium sativum* L.

Preclinical Evaluation of Hepatoprotective Activity of *Ocimum basilicum* L. and *Allium sativum* L.

Deodetsy Bermúdez Toledo¹ María Boffill Cárdenas² Emoe Betancourt Morgado¹ Raylen Escobar Román² Ignacio Iguialada Correa² Bennis Alonso Cárdenas¹

¹ Centro de Toxicología, Santa Clara, Villa Clara, Cuba, CP: 50200

² Universidad de Ciencias Médicas, Santa Clara, Villa Clara, Cuba

Cómo citar este artículo:

Bermúdez-Toledo D, Boffill-Cárdenas M, Betancourt-Morgado E, Escobar-Román R, Iguialada-Correa I, Alonso-Cárdenas B. Evaluación preclínica de la actividad hepatoprotectora de *Ocimum basilicum* L. y *Allium sativum* L. **Medisur** [revista en Internet]. 2014 [citado 2021 Jul 17]; 12(1):[aprox. 11 p.]. Disponible en: <http://www.medisur.sld.cu/index.php/medisur/article/view/2368>

Resumen

Fundamento: la búsqueda de alternativas de tratamiento naturales, orientadas a proteger el hígado de los efectos nocivos de hepatotoxinas, es un tema importante dentro de las investigaciones médico-farmacéuticas.

Objetivo: evaluar preclínicamente la actividad hepatoprotectora de las especies *Ocimum basilicum* L. y *Allium sativum* L. en un biomodelo de toxicidad inducido por paracetamol.

Métodos: se realizó un estudio farmacológico preclínico para evaluar el efecto hepatoprotector de las especies *Ocimum basilicum* L. y *Allium sativum* L. frente a la toxicidad inducida por el paracetamol. Se emplearon ratones adultos machos NMRI a los que se administró por vía oral extractos blandos de las plantas de estudio a dosis de 200mg/kg y 400mg/kg, tres días consecutivos previos a la inducción de la hepatotoxicidad. Se evaluaron los signos clínicos de toxicidad, parámetros bioquímicos hepáticos; también se realizó el análisis morfológico del hígado.

Resultados: los parámetros bioquímicos analizados mostraron diferencias altamente significativas, pero solo tres grupos presentaron un comportamiento similar al grupo control no tratado. No se confirmaron alteraciones macroscópicas del hígado. Microscópicamente, predominó la ausencia de alteraciones histopatológicas en los grupos donde se administró *Ocimum basilicum* L. a ambas dosis y *Allium sativum* L. a 200mg/Kg; también se observó daño leve al administrar 400mg/Kg de *Allium sativum* L, con diferencias significativas respecto al grupo control no tratado.

Conclusión: los extractos blandos de las especies *Ocimum basilicum* L. y *Allium sativum* L. a 200mg/kg, poseen mayor actividad hepatoprotectora frente a la acción tóxica del paracetamol.

Palabras clave: *ocimum basilicum*, *allium sativum* (homeopatía), toxicidad de medicamentos, acetaminofen, enfermedad hepática inducida por drogas, preparaciones de plantas, fitoterapia

Abstract

Background: finding natural treatments designed to protect the liver from the damaging effects of hepatotoxins is an important topic in medical and pharmaceutical research.

Objective: to pre-clinically evaluate the hepatoprotective activity of the species *Ocimum basilicum* L. and *Allium sativum* L. in an animal model of acetaminophen-induced toxicity.

Methods: a preclinical pharmacological study was conducted to evaluate the hepatoprotective effect of the species *Ocimum basilicum* L. and *Allium sativum* L. against acetaminophen-induced toxicity. Adult male NMRI mice were used. They were orally administered soft extracts of the plants at doses of 200mg/kg and 400mg/kg for three consecutive days before inducing hepatotoxicity. Clinical signs of toxicity and hepatic biochemical parameters were evaluated; in addition, the morphological analysis of the liver was performed.

Results: the biochemical parameters showed highly significant differences, but only three groups had results similar to the untreated control group. No macroscopic changes in the liver were confirmed. Microscopically, the absence of histopathological changes prevailed in the groups treated with *Ocimum basilicum* L. at both doses and *Allium sativum* L. at 200mg/kg; slight damage was observed by administering 400mg/kg of *Allium sativum* L., with significant differences from the untreated control group.

Conclusions: soft extracts of the species *Ocimum basilicum* L. and *Allium sativum* L. at a dose of 200mg/kg have greater hepatoprotective activity against the toxic action of acetaminophen.

Key words: *ocimum basilicum*, *allium sativum* (homeopatía), drug toxicity, acetaminophen, drug-induced liver injury, plant preparations, phytotherapy

Aprobado: 2014-01-13 15:35:57

Correspondencia: Deodetsy Bermúdez Toledo. Centro de Toxicología de Villa Clara deodetsybt@ucm.vcl.sld.cu

INTRODUCCIÓN

El hígado cumple diversas funciones, pero tiene también entidad propia. Las funciones que desempeña este órgano son únicas y vitales, y muchas de ellas guardan relación entre sí, tal y como ocurre en los trastornos hepáticos, donde se alteran numerosas funciones a la vez. Este órgano participa en la eliminación o depuración de fármacos, hormonas y otras sustancias, por lo que tiene la capacidad para detoxificar o eliminar estas sustancias.¹

Su función y localización anatómica lo hace un órgano susceptible a fenómenos de toxicidad química y si además se considera la creciente cantidad de productos químicos que el hombre consume diariamente a través de los alimentos, el agua, los vegetales y medicamentos, es de esperar una sobrecarga de sus sistemas detoxificantes y, por consiguiente, la degradación de determinados compuestos necesarios para la biotransformación y eliminación de estas sustancias ajenas al metabolismo celular, conocidas como xenobióticos.²

La hepatotoxicidad o enfermedad hepática tóxica inducida por la ingestión de compuestos químicos u orgánicos, implica daño funcional y/o estructural del hígado y su diagnóstico se hace poco frecuente debido a la ausencia de parámetros clínicos o de laboratorio específicos de este desorden.³ El paracetamol o acetaminofén es uno de los medicamentos más usados por sus propiedades analgésicas y antipiréticas, su bajo costo y amplia disponibilidad, lo que ha conllevado a frecuentes casos de sobredosificación, y por consiguiente, de hepatotoxicidad. Este fármaco induce una reacción tóxica directa a nivel hepático, y aunque sus manifestaciones clínicas tempranas son leves e inespecíficas, su pronóstico depende fundamentalmente de su reconocimiento oportuno.⁴

Por ello, la búsqueda de alternativas naturales de tratamiento orientadas a proteger el hígado de los efectos nocivos de hepatotoxinas que el hombre puede ingerir, así como a contrarrestar las alteraciones en los mecanismos de defensa antirradicálicos, es un elemento importante en las investigaciones médico-farmacéuticas.⁵

En este sentido, la Fitoterapia constituye una alternativa farmacológica para resolver de manera complementaria, e incluso de manera

integral, las necesidades primarias de salud. Como consecuencia del desarrollo de nuevos procesos químicos de síntesis, se ha hecho improbable explotar las potencialidades de un inmenso número de especies vegetales, que sin duda alguna encierran una amplia diversidad de compuestos químicos desconocidos que podrían llegar a tener un gran valor terapéutico.⁶

La Organización Mundial de la Salud (OMS) y el Parlamento Europeo han adoptado resoluciones que ponen de manifiesto la necesidad de racionalizar el empleo de los productos derivados de plantas medicinales. El objetivo es limitar la prescripción de aquellos productos de fitoterapia que carezcan de estudios previos para avalar su uso.⁷ Corresponde a la ciencia moderna conducir el estudio de la medicina tradicional por métodos científicos que comprueben la eficacia farmacológica en cada caso.

La práctica etnomédica refiere el uso de especies como la *Ocimum basilicum* L. y *Allium sativum* L., conocidos popularmente como albahaca y ajo, respectivamente, para el tratamiento de afecciones hepáticas, sin embargo, la literatura carece de suficientes argumentos científicos que avalen su eficacia farmacológica.

Considerando: 1) que una sobredosis de paracetamol es capaz de generar un modelo experimental de hepatotoxicidad, y 2) que la medicina tradicional refiere el empleo de las especies *Ocimum basilicum* L. y *Allium sativum* L. como protectores hepáticos,^{6,8} resulta de interés la evaluación farmacológica preclínica de estas especies, para corroborar su uso tradicional para prevenir el daño hepatocelular.

El objetivo de este trabajo es evaluar preclínicamente la actividad hepatoprotectora de las especies *Ocimum basilicum* L. y *Allium sativum* L. en un biomodelo de toxicidad inducido por paracetamol.

MÉTODOS

Se realizó un estudio farmacológico preclínico, de carácter experimental, *in vivo*, en el Centro de Toxicología de Villa Clara perteneciente a la Universidad de Ciencias Médicas de Villa Clara (UCM-VC). Se utilizaron 60 ratones adultos machos de la línea NMRI, de seis semanas de edad y con un peso corporal comprendido entre 24 y 30 gramos, suministrados por el Centro Nacional para la Producción de Animales de Laboratorio (CENPALAB). El período de

cuarentena se extendió por siete días y una vez finalizado se procedió a la parte experimental.

El consumo de alimentos y agua fue a libre demanda, siendo esta última de calidad apta para el consumo humano. El alimento fue retirado 12 horas antes de la administración del producto de ensayo y suministrado dos horas después de la administración.

La recolección de las partes aéreas de *Ocimum basilicum L.* y el bulbo del *Allium sativum L.*, se realizó en horas tempranas de la mañana en los Huertos Octubre Victorioso dedicados al cultivo de plantas medicinales en el territorio. La parte aérea de *Ocimum basilicum L.* fue secada a la sombra durante 15 días, con el empleo de tejas traslúcidas; en el caso del *Allium sativum L.* se empleó el bulbo crudo y fresco sin previo proceso de secado.

La droga vegetal fue molinada y tamizada en el Centro de Producción Local de Santa Clara. Luego se obtuvieron los extractos hidroalcohólicos por el método de reperlación acorde a las buenas prácticas de producción. Estos fueron sometidos a un proceso de control de la calidad y almacenados a temperatura ambiente y en frascos ámbar. Finalmente se pasaron por un proceso de rotoevaporación (rotoevaporador IKA-Labortechnik), con la finalidad de eliminar el contenido alcohólico y obtener un extracto blando como producto final. Sobre la base de los sólidos totales, se prepararon las soluciones de estudio garantizando las dosis de ensayo de 200mg/kg y 400mg/kg de peso vivo.

El agente hepatotóxico en este caso fue el paracetamol (blister de 10 tabletas de 500mg, lote 09087, de producción QUIMEFA). Se trituraron y disolvieron las tabletas en solución salina (NaCl) al 0,9 %, ⁹⁻¹¹ garantizando una dosis de 600mg/kg de peso vivo. La dosis a emplear fue seleccionada a partir de estudios previos diseñados para obtener la dosis efectiva del modelo experimental de hepatotoxicidad aguda.¹²

Se registraron promedios diarios de temperatura y humedad relativa, además de controlar el horario de administración, concentración y dosis a administrar del producto.

Como variables de respuesta se evaluaron los signos clínicos de toxicidad y los niveles plasmáticos pretratamiento y a las 24 horas post-administración del agente tóxico¹³ de los

siguientes parámetros bioquímicos: fosfatasa alcalina (FAL), aminotransferasas de aspartato (AST), alanina (ALT), y concentración de bilirrubina total (Bbt), considerando como valores normales un rango de referencia a partir de la literatura existente para la línea en estudio.¹⁴

Se realizó la identificación y caracterización de las lesiones macroscópicas y microscópicas. La observación macroscópica fue dirigida sobre la evaluación de las características morfológicas del hígado, tales como la coloración, consistencia, dilatación de vasos sanguíneos y presencia de trombos. En el análisis microscópico, se evaluaron como indicadores de daño celular, la aparición de focos de necrosis, esteatosis hepática microvacuolar, degeneración balonzante, y hepatocitos binucleados.¹⁵ Para la clasificación del daño histológico, se estableció la siguiente escala gradual: grado 1 (leve), grado 2 (moderado), grado 3 (severo) definiéndose como grado 0 la ausencia de daño celular o daño mínimo del tejido, cuando se encontró dentro de los límites histológicos normales.

La administración del producto se inició a las 9:00 am, sobre la base del peso vivo a razón de 10ml/kg, volumen recomendado para el modelo biológico; ¹⁴ por vía oral empleando una cánula intragástrica. Se conformaron seis grupos experimentales de diez animales cada uno, a los cuales se les asignó el siguiente tratamiento:

Grupos I, II, III y IV. Los animales pertenecientes a estos grupos fueron tratados con el extracto de la planta (teniendo en cuenta la planta de ensayo en cada caso), garantizando las dosis de 200mg/kg y 400mg/kg sobre la base de los sólidos totales tres días consecutivos previos al daño provocado con el paracetamol. En el día tercero, pasados 30 minutos de la ingestión del extracto vegetal, se les administró paracetamol/NaCl 0,9 % a una dosis de 600mg/kg como agente hepatotóxico (para provocar el daño).

Grupos I y II. tratados con dosis de 200mg/kg y 400mg/kg de *Ocimum basilicum L.* respectivamente.

Grupos III y IV. tratados con dosis de 200mg/kg y 400mg/kg de *Allium sativum L.* respectivamente.

Grupo V. Este grupo se empleó como control de daño hepático. Se utilizó una sobredosis de 600mg/kg de paracetamol en tabletas como

agente hepatotóxico, para generar experimentalmente un modelo de hepatotoxicidad aguda. Los animales de este grupo recibieron NaCl al 0,9 %, tres días consecutivos previos a la inducción del daño hepático; en el día tercero, pasados 30 minutos de la ingestión del NaCl, se les administró paracetamol/NaCl 0,9 %.

Grupo VI. Se utilizó como grupo control sin recibir tratamiento alguno.

Se realizaron inspecciones clínicas cada dos horas, con el fin de detectar signos clínicos de toxicidad. Todos los animales fueron sometidos a toma de muestra de sangre de 1ml en viales químicamente limpios que contenían heparina sódica, 72 horas antes y 24 horas después de la administración del agente tóxico, lo cual se realizó bajo los efectos de la anestesia con éter.¹⁹

Transcurridas 24 horas de la administración del agente tóxico se llevó a cabo la eutanasia de los animales por el método de narcosis por éter. Posteriormente, sus hígados fueron removidos para estudios histopatológicos macro y microscópicos.

Para obtener el plasma para determinar la actividad de las enzimas AST, ALT, FAL y la concentración de bilirrubina total, la sangre anticoagulada fue centrifugada a 2500 rpm durante cinco minutos.

Las determinaciones se realizaron en el Laboratorio Clínico del Hospital Universitario Celestino Hernández Robau, mediante kit diagnóstico HELFA® en un Hitachi-Roche 902, según procedimiento descrito por el fabricante.

El estudio macroscópico se realizó mediante observación de los órganos abdominales, prestando especial atención al hígado. Para el análisis microscópico se tomó un fragmento del hígado de cada animal, los cuales se fijaron en formol neutro al 10 % y se procesaron en el Laboratorio de Histología de la UCM-VC.

Los datos obtenidos fueron tabulados y almacenados en bases de datos confeccionadas en SPSS versión 15.0 para Windows. Fueron aplicados los estadígrafos descriptivos media aritmética y desviación estándar para cada una

de las variables estudiadas. La comparación entre los grupos se realizó mediante la aplicación de pruebas no paramétricas, empleando los tests de Kruskal-Wallis y Mann-Whitney. La significación estadística en un mismo grupo en momentos diferentes (antes y después de inducir toxicidad hepática) para cada variable, se determinó a través de la prueba no paramétrica de los rangos con signo de Wilcoxon. Se consideró un intervalo de confianza de 95 %.

RESULTADOS

El comportamiento de los niveles plasmáticos de los parámetros bioquímicos evaluados en cada uno de los grupos experimentales, previo a la inducción del daño hepático con paracetamol, mostró valores dentro del rango de referencia establecidos para la línea y especie: FAL: 67-303 U/L; ALT:28-184 U/L; AST:30-251 U/L; y Bbt:0-8 μ mol/L.

Al analizar mediante la prueba de K-W los parámetros bioquímicos evaluados postratamiento entre los diferentes grupos experimentales, se obtuvieron diferencias altamente significativas para cada una de las variables analizadas (todas, $p=0,000$). (Tabla 1).

Los niveles plasmáticos de los parámetros bioquímicos en el grupo VI se ubicaron dentro del intervalo de valores de referencia y al aplicar la prueba de los rangos con signos de Wilcoxon, no se apreciaron diferencias estadísticas significativas en los valores plasmáticos de los marcadores bioquímicos antes y después del tratamiento.

En cambio, se obtuvo un incremento de la actividad plasmática de ALT, AST, FAL y de la concentración de Bbt en los animales tratados con una dosis de 600mg/kg de paracetamol (grupo V); a pesar de este incremento, los valores se ubicaron dentro del rango de referencia para la línea y especie. El análisis de los parámetros bioquímicos antes y después de la inducción mediante la prueba de los rangos con signos de Wilcoxon, evidenció diferencias significativas en cada caso, siendo para la FAL $p=0,016$, mientras que la ALT, AST y Bbt presentaron una significación de 0,018. (Tabla 1).

Tabla 1. Actividad plasmática de ALT, AST, FAL y concentración de bilirrubina total después del tratamiento para cada grupo experimental

Grupo experimental	Media aritmética y desviación estándar, n= 52			
	FAL (U/L)	ALT (U/L)	AST (U/L)	Bbt (µmol/L)
I. Dosis 1 <i>Ocimum basilicum</i>	196±3,024	58,638±0,8193	87,738±0,84	4,7±0,0756
II. Dosis 2 <i>Ocimum basilicum</i>	195,44±5,981	58,867±0,8958	88±0,6384	4,678±0,0972
III. Dosis 1 <i>Allium sativum</i>	194,78±3,93	58,833±1,0724	87,956±0,8002	4,678±0,1787
IV. Dosis 2 <i>Allium sativum</i>	223,56±5,79	80,656±0,9488	93,422±0,7997	5,089±0,0782
V. Paracetamol	288,86±4,14	119,971±0,7111	133,257±0,6528	7,3±0,2309
VI. No tratado	194,6±2,716	58,43±0,6111	87,76±0,334	4,76±0,0843
Valores de referencia	67-303 (167)	28-184 (95)	30-251 (139)	0-8 (4)
Significación asintótica	0,000**	0,000**	0,000**	0,000**

*: diferencia significativa: p<0,05; **: diferencia altamente significativa: p<0,01
 Dosis 1: 200mg/kg; dosis 2: 400mg/kg

Al analizar en cada uno de los grupos tratados con las plantas y expuestos a la acción tóxica del paracetamol, el comportamiento de los parámetros bioquímicos antes y después de inducir toxicidad, mediante la prueba de los rangos con signos de Wilcoxon, se apreció la ausencia de diferencias estadísticas significativas para cada variable analizada en el grupo tratado con el extracto de *Ocimum basilicum L.* a la dosis de 400mg/kg (II), en tanto los grupos tratados con la dosis de 200mg/kg de los extractos de *Ocimum basilicum L.* (I) y *Allium sativum L.* (III) mostraron diferencias significativas (p<0,05) solamente para el caso de la bilirrubina total. Para la dosis de 400mg/kg (IV) de *Allium sativum L.* se obtuvieron diferencias estadísticas altamente significativas (p<0,01) para cada parámetro evaluado.

La comparación por parejas de grupos experimentales mediante la prueba no paramétrica U de Mann-Whitney (M-W), transcurridas 24 horas de inducido el daño con paracetamol, evidenció que al analizar el grupo IV (tratado con la dosis de 400mg/kg de *Allium sativum L.*) respecto a los grupos V (control de daño hepático) y VI (control no tratado) en relación a los niveles plasmáticos medios de ALT, AST, FAL y Bbt, se obtuvieron diferencias altamente significativas para cada variable (p=0,000).

El análisis entre los grupos I, II y III respecto al grupo control de daño hepático (V) en relación a los cuatro parámetros bioquímicos evaluados, mostró diferencias altamente significativas (todos p=0,000), mientras que evidenciaron un comportamiento similar respecto al grupo control no tratado (VI) para cada uno de los parámetros bioquímicos: ALT (grupo I: p=0,965; grupo II: p=0,604; y grupo III: p=0,447), AST (grupo I: p=0,408; grupo II: p=0,356; y grupo III: p=0,408), FAL (grupo I: p= 0,408); grupo II: p= 0,905; y grupo III: p= 1,000) y Bbt (grupo I: p= 0,173; grupo II: p= 0,095; y grupo III: p= 0,211).

Respecto al análisis morfológico del hígado, no se presentaron cambios importantes en las características macroscópicas, caracterizadas por coloración y consistencia normal, ausencia de dilatación de vasos sanguíneos y trombos. (Tabla 2).

El grupo expuesto solamente al paracetamol (V) se correspondió con el mayor grado de hepatotoxicidad, al mostrar un daño del tejido de moderado (28,57%) a severo (71,43%), con predominio de necrosis severa de la vena centrolobulillar. En cambio, en el grupo control no tratado (VI), el 90 % de los animales no presentaron alteración histopatológica. (Tabla 2).

Al aplicar la prueba no paramétrica de K-W, se obtuvieron diferencias estadísticas altamente

significativas entre todos los grupos experimentales, en relación a la ausencia de alteraciones histopatológicas, la presencia de daño leve, moderado y severo del tejido ($p < 0,01$).

La comparación por parejas de grupos experimentales mediante la prueba no paramétrica U de Mann-Whitney (M-W) en relación a los hallazgos histopatológicos obtenidos, evidenció diferencias significativas ($p < 0,05$) al analizar los diferentes grupos tratados con las plantas de estudio (I-IV) respecto al grupo (V), en relación a la presencia de daño severo. Ello evidenció la presencia de alteraciones histológicas de menor grado en los grupos tratados con los extractos de las plantas de estudio. (Tabla 2).

En el caso de los grupos I y II tratados con el extracto blando de *Ocimum basilicum L.*, se observó ausencia de alteraciones histopatológicas (87,5 % y 66,67 % respectivamente) como hallazgo histológico predominante, encontrándose las muestras de hígado dentro de los límites histológicos normales. De manera que al compararlos con el

grupo control de daño hepático, mostraron diferencias estadísticas altamente significativas ($p = 0,002$) y significativas ($p = 0,023$), respectivamente. En cambio, ambos grupos no difirieron del control no tratado en relación a este hallazgo histológico (I: $p = 0,965$ y II: $p = 0,400$).

De igual manera, los animales del grupo III tratados con el extracto de *Allium sativum L.* a la dosis de 200mg/kg mostraron ausencia de alteraciones histopatológicas como hallazgo mayoritario (88,89 %). Las secciones de hígado también se encontraban dentro de los límites histológicos normales, sin diferencias estadísticas significativas ($p = 0,968$) respecto al grupo control no tratado (VI). Mientras que en los animales tratados con la dosis de 400mg/kg de esta planta se observó un predominio de daño leve del tejido (55,56%) que difirió de manera significativa ($p = 0,043$) respecto al grupo control no tratado (VI). En relación al daño histopatológico mayoritario en cada caso, el grupo III arrojó diferencias altamente significativas ($p = 0,001$) respecto al grupo control de daño hepático (V), no así el grupo IV, el cual no mostró diferencias significativas ($p = 0,071$). (Tabla 2)

Tabla 2. Análisis histológico 24 horas después de la inducción del daño hepático

Grupo experimental	Hallazgo histopatológico (n= 52)			
	Ausencia de alteraciones	Daño leve	Daño moderado	Daño severo
I. Dosis 1 <i>Ocimum basilicum</i> + paracetamol	7	1	0	0
II. Dosis 2 <i>Ocimum basilicum</i> + paracetamol	6	3	0	0
III. Dosis 1 <i>Allium sativum</i> + paracetamol	8	1	0	0
IV. Dosis 2 <i>Allium sativum</i> + paracetamol	4	5	0	0
V. Paracetamol	0	0	2	5
VI. No tratado	9	1	0	0
Significación asintótica	0,000**	0,001**	0,000**	0,000**

*: diferencia significativa: $p < 0,05$; **: diferencia altamente significativa: $p < 0,01$
 Dosis 1: 200mg/kg; dosis 2: 400mg/kg

Los animales no tratados (grupo VI), mostraron

una morfología hepática normal, caracterizada por una distribución radial de las cadenas de hepatocitos con respecto a la vena central y espacios sinusoidales de tamaño regular (Figura 1a). La administración de una dosis única de 600mg/kg de paracetamol, provocó alteraciones en la morfología hepática como necrosis confluyente severa centrolobulillar, necrosis parcelar moderada y esteatosis hepática macrovacuolar moderada, así como aumento del tamaño de los espacios sinusoidales y hepatocitos binucleados. (Figura 1b). Las alteraciones provocadas sobre la morfología hepática en los tratados con *Ocimum basilicum L.* y expuestos a la acción tóxica del paracetamol, se observaron con similar comportamiento en ambas dosis (Figura 1c): los hígados se

mostraron dentro de los límites histológicos normales. Se destacó la hiperplasia de las células de Kuffer y la ausencia de necrosis de la vena centrolobulillar característica en la toxicidad hepática por fármacos. Tras la administración de una dosis de 200mg/kg del extracto de *Allium sativum L.* y una sobredosis de paracetamol (Figura 1d), se destacó la hiperplasia de las células de Kuffer y la ausencia de necrosis de la vena centrolobulillar al igual que en los animales tratados con el extracto de *Ocimum basilicum L.* En el caso del extracto de *Allium sativum L.* a dosis de 400mg/kg, predominó la presencia de hepatocitos binucleados, necrosis aislada focal, esteatosis hepática macrovacuolar ligera y degeneración balonzante difusa moderada (Figura 1e).

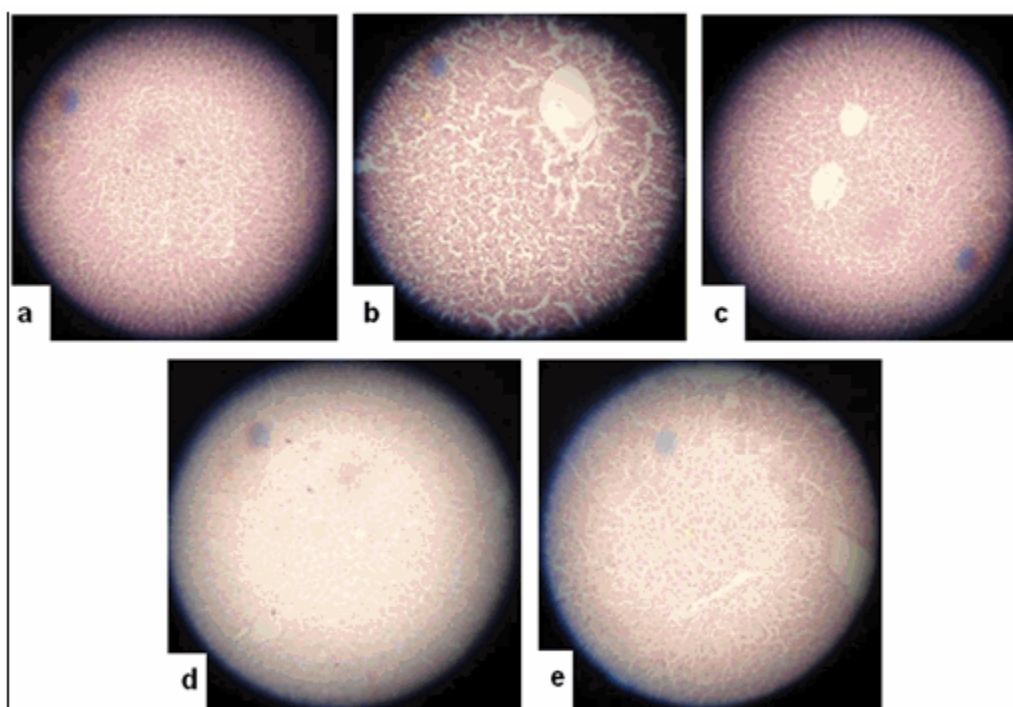


Figura 1. Características morfológicas del tejido hepático predominantes en cada grupo experimental. Ratones no tratados (a); tratados con paracetamol (b); expuestos al paracetamol y que recibieron preventivamente el extracto de *Ocimum basilicum L.* a ambas dosis (c) y *Allium sativum L.* a las dosis de 200mg/kg (d) y 400mg/kg (e).

DISCUSIÓN

La ausencia de alteraciones clínicas mostrada

por los animales es consistente con resultados publicados por otros autores, que utilizaron igual dosis de paracetamol como agente inductor de daño hepático.¹⁶

Sin embargo, durante la evaluación experimental murieron tres animales correspondientes al

grupo V, tratado con paracetamol, dos de ellos entre las 9-16 horas posteriores a la administración del fármaco, resultado que se corresponde con otros publicados, donde se reporta que en ratas tratadas con igual dosis de paracetamol se produjo una letalidad de 25 %; 17,18 un tercer animal murió durante la administración de este agente hepatotóxico debido a una inadecuada técnica de canulización, lo cual fue corroborado mediante el estudio anatomopatológico macroscópico. Por otro lado, en los grupos experimentales tratados con las plantas de estudio, se produjeron cinco muertes durante la administración de los extractos vegetales antes de la inducción del daño con paracetamol, dos correspondieron al grupo I y los otros tres uno para cada grupo restante (II, III y IV).

El paracetamol es comúnmente empleado para generar modelos experimentales de hepatotoxicidad debido a que provoca necrosis aguda centrolobulillar. En nuestro estudio, la dosis empleada (600mg/kg) para inducir el daño hepático produjo el incremento de los niveles plasmáticos de los parámetros bioquímicos evaluados (ALT, AST, FAL y Bbt), lo que demuestra el efecto tóxico de este fármaco sobre el parénquima hepático. Nuestros resultados concuerdan con los obtenidos por otros autores al emplear una dosis similar de este agente hepatotóxico.^{9,12,16,17} Aunque otros refieren haber obtenido niveles elevados de aminotransferasas FAL y Bbt con el empleo de una dosis de 200mg/kg de paracetamol por vía oral en ratas albinas.¹⁹

La lesión hepática tóxica provoca daños en la membrana plasmática hepatocelular con la consiguiente liberación al fluido sanguíneo de las enzimas localizadas en el citosol y en las estructuras intracelulares, siendo estas indicadores sensibles para el diagnóstico de enfermedad hepática.²⁰ En este sentido, un incremento de la actividad plasmática de las aminotransferasas de aspartato y alanina refleja directamente mayor permeabilidad o ruptura celular, debido a un daño en la célula hepática que pudo haber sido el resultado de la unión covalente del NAPQI a los grupos tioles de macromoléculas del hepatocito o a las principales reacciones de lesión celular, inducidas por los radicales libres generados durante la biotransformación del paracetamol en NAPQI.

Teniendo en cuenta que la ALT es una enzima

altamente específica para detectar lesiones celulares en el parénquima hepático y que una sobredosis de paracetamol produce necrosis centrolobulillar en la zona tres del acino hepático de Rappaport, donde se encuentra una elevada concentración de AST, podemos inferir que los resultados mostrados por los extractos de *Ocimum basilicum* L. (a ambas dosis) y *Allium sativum* L. (a la dosis de 200mg/kg) son característicos de agentes hepatoprotectores, pues a pesar de su exposición al paracetamol, presentaron similar actividad plasmática de ALT y AST respecto al grupo control no tratado (VI), lo que demuestra que los extractos a las dosis citadas anteriormente previenen la elevación de los niveles plasmáticos de estas enzimas como consecuencia del daño hepatocelular provocado por el fármaco.

La FAL es excretada normalmente vía biliar por el hígado y aunque el aumento de sus niveles plasmáticos no es específico de enfermedad hepática, resulta indicativo de la ocurrencia de cualquier forma de obstrucción del tracto biliar, debido a su presencia en la membrana del hepatocito y en la superficie exterior de la membrana canalicular biliar. De manera similar, los niveles de bilirrubina se elevan cuando el hígado pierde al menos el 50 % de su capacidad de excreción.²⁵ Por ello, un incremento de los niveles plasmáticos medios de FAL inducida por la acción tóxica del paracetamol se correlaciona con niveles elevados de bilirrubina. Considerando lo anterior, los grupos tratados con el extracto de *Ocimum basilicum* L. (a ambas dosis) y *Allium sativum* L. (a la dosis de 200mg/kg), a pesar de su exposición al paracetamol mostraron niveles medios de FAL y Bbt similares al grupo control no tratado (VI). Ello sugiere la posibilidad de que ambos extractos blandos, a las dosis citadas, presentan mayor capacidad para estabilizar la disfunción biliar provocada por la acción tóxica del paracetamol.

Otro de los indicadores estudiados para evaluar la actividad hepatoprotectora de las plantas de ensayo, fue la evaluación de la morfología del parénquima hepático. Los resultados obtenidos del estudio histológico son similares a los obtenidos por Troncoso y Guija al estudiar el efecto antioxidante y hepatoprotector del *Petroselinum sativum* (perejil) en ratas con intoxicación hepática inducida con este fármaco.²¹

Otros estudios que describen similares características morfológicas son los realizados por Garba y colaboradores en un biomodelo de hepatotoxicidad con paracetamol empleando

similar dosis de estudio.⁹ En cambio, Méndez y colaboradores, con el empleo de igual dosis de paracetamol, refieren haber obtenido morfológicamente necrosis hepatocelular moderada al evaluar el efecto hepatoprotector de *Bidens pilosa* L. en ratones NMRI.¹²

Por otro lado, en las secciones de hígado de los animales tratados con los extractos de *Ocimum basilicum* L. a ambos niveles de dosis (grupos I y II) y los tratados con la dosis de 200mg/kg de *Allium sativum* L. (III), se observó protección del tejido hepático ante el daño provocado por el paracetamol, con predominio de hígados dentro de los límites histológicos normales como resultado de una respuesta inmunológica. Estos resultados concuerdan con los obtenidos por Girish y colaboradores.¹⁶

El extracto de *Allium sativum* L. a 400mg/kg, mostró menor protección del tejido hepático ante la acción tóxica del paracetamol, al predominar como hallazgo histopatológico la presencia de daño leve, resultados que se acercan a lo obtenido por otros autores.^{9,17,19}

De manera general, al analizar los tres indicadores que permiten evaluar el efecto hepatoprotector de una sustancia, podemos observar, como en el caso de los grupos tratados con el extracto de *Allium sativum* L. a la dosis de 200mg/kg (III) y *Ocimum basilicum* L. a las dosis ensayadas (I y II) y a la vez expuestos al paracetamol, que existe una correspondencia entre la ausencia de signos clínicos de toxicidad, actividad enzimática y concentración plasmática de bilirrubina total y el análisis morfológico del hígado, demostrando la capacidad hepatoprotectora de estos extractos vegetales al prevenir el daño hepatocelular provocado por la acción tóxica del paracetamol, lo que pudiera ser el resultado de una estabilización de la membrana celular, con la consiguiente preservación de la integridad estructural del tejido hepático.

Por otro lado, a pesar de la ausencia de signos clínicos de toxicidad en los animales tratados con la dosis de 400mg/kg de *Allium sativum* L. (IV) y expuestos al paracetamol, se evidenció un incremento de los niveles plasmáticos de los parámetros bioquímicos evaluados, que a pesar de encontrarse en el rango normal de referencia y diferir de manera altamente significativa ($p < 0,01$) respecto al grupo tratado con paracetamol, el análisis histopatológico confirmó la presencia de daño leve como alteración

mayoritaria, lo que demostró que este extracto a la dosis señalada protege en menor medida la membrana plasmática hepatocelular.

En este estudio, los extractos blandos de las especies *Ocimum basilicum* L. y *Allium sativum* L. mostraron comportamientos diferentes en relación a las dosis evaluadas y el efecto hepatoprotector obtenido en cada caso.

En este sentido, en los grupos I y II al analizar la actividad plasmática de las enzimas ALT, AST y FAL y la concentración de bilirrubina total, unido al hallazgo histopatológico predominante mediante la prueba no paramétrica de M-W, no se obtuvieron diferencias significativas, lo que evidencia que a las dosis estudiadas el extracto de la planta protege ante la acción tóxica del paracetamol, con un comportamiento independiente a las dosis administradas. En cambio, el tratamiento con *Allium sativum* L. (grupos III y IV) arrojó que el análisis bioquímico e histopatológico entre los grupos tratados con cada una de las dosis de la planta mediante la prueba no paramétrica de M-W, evidenció diferencias estadísticas altamente significativas ($p=0,000$) para cada variable evaluada. Lo anterior demuestra que este extracto posee actividad protectora del hígado con un comportamiento dosis dependiente, correspondiéndose los mejores resultados a la dosis menor (200mg/kg). Similares resultados obtuvo Gorinstein, quien al evaluar el efecto hipocolesterolemiante de esta planta refiere haber obtenido mayor actividad con la menor dosis empleada.²²

En la literatura médica se reportan diversos comportamientos al evaluar la relación dosis-efecto hepatoprotector de plantas medicinales, que van desde un efecto dosis independiente, como el referido por Méndez y colaboradores,¹² hasta un comportamiento dosis-dependiente constatado por Ochoa y Zeashan, obteniendo la mayor actividad con la dosis mayor.²³

La actividad hepatoprotectora exhibida por los extractos de estudio pudiera deberse a la presencia de determinados metabolitos con actividad hepatoprotectora comprobada, que al menos en parte, contribuyen al efecto farmacológico evaluado.

La presencia de compuestos fenólicos, entre ellos los flavonoides, pudiera explicar el efecto hepatoprotector mostrado por las plantas de

estudio, presumiblemente por su actividad antioxidante demostrada, como resultado de una combinación de sus propiedades quelantes de hierro y secuestradoras de radicales libres.^{20,21,23}

En este sentido, el tamizaje fitoquímico realizado a un extracto hidroalcohólico al 25 % de la parte aérea de *Ocimum basilicum* L. aportó la presencia de flavonoides (+++), saponinas (+), triterpenos y/o esteroides (+) y fenoles y/o taninos (++). En el caso del *Allium sativum* L. en el tamizaje realizado a un extracto hidroalcohólico al 60 %, se obtuvo presencia de saponinas (+), flavonoides (++), triterpenos y/o esteroides (+).

Además de los compuestos fenólicos presentes en las plantas de ensayo, otros antioxidantes naturales con efectos inmunomoduladores, anti-inflamatorios, antifibróticos, secuestradores de radicales libres y estabilizadores de membrana, pudieran contribuir a proteger al hígado de cambios degenerativos con prevención de reacciones químicas de toxicidad, estrés oxidativo, peroxidación lipídica, cambios moleculares en el tejido hepático y necrosis, todo ello como resultado de la acción tóxica del NAPQI y a la depleción del GSH;^{24,25} lo cual pudiera explicar el efecto hepatoprotector mostrado por las plantas de estudio.^{23,26}

Teniendo en cuenta que el mecanismo de acción tóxica del paracetamol involucra la formación de NAPQI, metabolito responsable de generar estados de estrés oxidativo mediante la acción de especies reactivas del oxígeno y, por otro lado, la actividad antioxidante y secuestradora de radicales libres que se le atribuye a los flavonoides que contribuye a inhibir la cadena de reacciones de peroxidación lipídica, puede sugerirse que la presencia de estos metabolitos secundarios en los extractos de ensayo, puede contribuir mayoritariamente al efecto hepatoprotector.²⁶

No obstante, el estudio realizado no permite asegurar que los flavonoides sean los responsables del efecto farmacológico estudiado, ni descartar que otros compuestos presentes en los extractos guarden relación con los resultados obtenidos. En este sentido, la clínica y la experimentación farmacológica demuestran que la acción de una planta a veces no puede explicarse por uno de sus principios activos. La acción de la planta se debe a fitocomplejos que son entidades bioquímicas, dinámicas y unitarias, con interacciones entre sus componentes, donde

las funciones biológicas de las diferentes moléculas son complementarias.

Partiendo de los tres indicadores como criterios para evaluar la actividad hepatoprotectora de las plantas de estudio, no se presentaron signos clínicos de toxicidad asociados a la administración de las sustancias de ensayo. Por otra parte, los extractos blandos de *Ocimum basilicum* L. (a ambas dosis estudiadas) y *Allium sativum* L. (200mg/kg) previnieron en mayor medida la elevación de la actividad enzimática de las aminotransferasas de alanina y aspartato, fosfatasa alcalina y la concentración de bilirrubina total, frente a la acción tóxica del paracetamol. No se presentaron cambios en las características macroscópicas del hígado en los diferentes grupos tratados. Sin embargo, microscópicamente la administración de paracetamol provocó daño severo de los hepatocitos, mientras que en los grupos pretratados con los extractos de *Ocimum basilicum* L. (a las dosis estudiadas) y *Allium sativum* L. (200mg/kg) predominó la ausencia de alteraciones histológicas, a diferencia del grupo tratado *Allium sativum* L. a (400mg/kg) donde se presentaron daños de leves a moderados.

REFERENCIAS BIBLIOGRÁFICAS

1. Dash DK, Yeligar VC, Nayak SS, Ghosh T, Rajalingam D, Sengupta P, et al. Evaluation of hepatoprotective and antioxidant activity of *Ichnocarpus frutescens* on paracetamol-induced hepatotoxicity in rats. *Trop J Pharmaceut Res.* 2007 ; 6 (3): 755-65.
2. Food and Drug Administration. International Conference on Harmonisation; guidance on Q6A specifications: test procedures and acceptance criteria for new drug substances and new drug products: chemical substances. Notice. *Fed Regist.* 2000 Dic 29 ; 65 (251): 83041-63.
3. Hall JE. Guyton y Hall. The liver as an organ. In: Guyton and Hall. *Textbook of Medical Physiology.* 12th. ed. Philadelphia: Saunders-Elsevier; 2011.
4. Harper HA, Murray RK, Bender DA, Botham KM, Kennelly PJ, Rodwell VW, et al. Metabolismo de xenobióticos. In: Harper. *Bioquímica Ilustrada.* 28a. ed. México: Mc Graw-Hill Interamericana; 2010.
5. Ramírez MS, Pascuzzo C, Bastidas O. Tratamiento de intoxicaciones por compuestos

- hepatotóxicos: uso de la N-acetilcisteína y las carboximetilcisteína. Arch Venez Puer Ped. 2009 ; 72 (2): 68-72.
6. Arundel C, Lewis JH. Drug-induced liver disease in 2006. Curr Opin Gastroenterol. 2007 ; 23 (3): 244-54.
7. Matkowski A, Tasarz P, Szypuła E. Antioxidant activity of herb extracts from five medicinal plants from Lamiaceae, subfamily Lamioideae. J Med Plant Res [revista en Internet]. 2008 [cited 18 Dic 2012] ; 2 (11): [aprox. 20p]. Available from : http://www.academicjournals.org/article/article1380527961_Matkowski_et_al.pdf.
8. Castro I. Actualidad de la Medicina Tradicional Herbolaria. Rev Cubana Plant Med [revista en Internet]. 2006 [cited 18 Dic 2012] ; 11 (2): [aprox. 2p]. Available from : http://www.bvs.sld.cu/revistas/pla/vol11_2_06/pla01206.htm.
9. Godínez D, Volpato G. Plantas medicinales que se venden en el mercado el Río, Camaguey, Cuba. Rev Mex Biodiv [revista en Internet]. 2008 [cited 18 Dic 2012] ; 79 (1): [aprox. 30p]. Available from : http://www.scielo.org.mx/scielo.php?script=sci_arttext&pid=S1870-34532008000100019.
10. Garba SH, Sambo N, Bala U. The effect of the aqueous extract of kohautia grandiflora on paracetamol induced liver damage in albino rats. Niger J Physiol Sci. 2009 ; 24 (1): 17-23.
11. Pradeep H, Khan S, Ravikumar K, Ahmed M, Rao M, Kiranmai M, et al. Hepatoprotective evaluation of Anogeissus latifolia: In vitro and in vivo studies. World J Gastroenterol. 2009 ; 15 (38): 4816-22.
12. Takate SB, Pokharkar RD, Chopade VV, Gite VN. Hepatoprotective activity of the ethyl acetate extract of launaea intybacea (jacq) beauv in paracetamol induced hepato-toxicity in albino rats. Int J Pharm Sci Rev Res. 2010 ; 1 (2): 72-4.
13. Méndez R, Boffill M, Monteagudo E, Pérez M, López O. Protective Effect of Bidens pilosa L Extract in Hepatotoxicity Induced by Paracetamol. Revista Cubana de Farmacia. 2009 ; 43 Suppl 1: S87.
14. Puiguriquer J, Barceló B, Castanyer T, Nogué S. Valoración del riesgo de hepatotoxicidad en la intoxicación aguda por paracetamol cuando no es posible aplicar el nomograma de Rumack-Matthew. Emergencias [revista en Internet]. 2010 [cited 7 Abr 2012] ; 22: [aprox. 8p]. Available from : http://www.semes.org/revista/vol22_5/9_ing.pdf.
15. Wolford ST, Schroer RA, Gohs FX, Gallo PP, Brodeck M, Falk HB, et al. Reference range data base for serum chemistry and hematology values in laboratory animals. J Toxicol Environm Health. 1986 ; 18 (2): 161-88.
16. Tejada F. Hepatotoxicidad por fármacos. Rev Clín Med Fam. 2010 ; 3 (3): 177-91.
17. Girish C, Koner BC, Jayanthi S, Rao KR, Rajesh B, Pradhan SC. Hepatoprotective activity of six polyherbal formulations in paracetamol induced liver toxicity in mice. Indian J Med Res. 2009 ; 129 (5): 569-78.
18. Roy CK, Das AK. Comparative evaluation of different extracts of leaves of psidium guajava linn. For hepatoprotective activity. Pak J Pharm Sci. 2010 ; 23 (1): 15-20.
19. Gupta AK, Chitme H, Dass S, Misra N. Hepatoprotective activity of Rauwolfia serpentina rhizome in paracetamol intoxicated rats. Am J Pharmacol Toxicol. 2010 ; 5 (7): 431.
20. Kumar GA, Misra N. Hepatoprotective Activity of Aqueous Ethanolic Extract of Chamomile capitula in Paracetamol Intoxicated Albino Rats. Am J Pharmacol Toxicol. 2006 ; 1 (1): 17-20.
21. Troncoso L, Guija E. Efecto antioxidante y hepatoprotector del Petroselinum sativum (perejil) en ratas con intoxicación hepática inducida por paracetamol. An Fac Med Lima [revista en Internet]. 2007 [cited 14 Abr 2012] ; 68 (4): [aprox. 20p]. Available from : <http://www.scielo.org.pe/pdf/afm/v68n4/a08v68n4.pdf>.
22. Gorinstein S, Leontowicz M, Leontowicz H, Jastrzebski Z, Drzewiecki Z, Namiesnik J, et al. Dose dependent influence of commercial garlic (Allium sativum) on rats fed cholesterol containing diet. J Agric Food Chem. 2006 ; 54 (1): 4022-7.
23. Zeashan H, Amresh G, Singh S, Rao CV. Hepatoprotective activity of Amaranthus spinosus in experimental animals. Food Chem Toxicol. 2008 ; 46 (11): 3417-21.

24. Polyak S, Morishima CH, Lohmann V, Pal S, Lee D, Liu Y, et al. Identification of hepatoprotective flavonolignans from silymarin. *Proc Natl Acad Sci USA*. 2010 ; 107 (13): 5995-9.
25. Mota KS, Dias GE, Pinto ME, Luiz Ferreira A, Souza Brito AR, Hiruma Lima CA, et al. Flavonoids with Gastroprotective Activity. *Molecules*. 2009 ; 14 (3): 979-1012.
26. Jagruti A, Urvi S. Actividad hepatoprotectora del extracto tradicional lácteo de Piper longum en ratas Wistar. *BLACPMA*. 2009 ; 8 (2): 121-9.