

## PRESENTACIÓN DE CASO

## Cáncer de orofaringe asociado al virus del papiloma humano. Presentación de un caso

### Oropharyngeal cancer associated with human papillomavirus. A Case Report

Lianet Pérez Rodríguez<sup>1</sup> Grisel Utrera Díaz<sup>1</sup> Miriam Magaly González González del Pino<sup>1</sup> Leydis Macías Ortiz<sup>2</sup>

<sup>1</sup> Policlínico Área II, Cienfuegos, Cienfuegos, Cuba, CP: 55100

<sup>2</sup> Hospital General Universitario Dr. Gustavo Aldereguía Lima., Cienfuegos, Cienfuegos, Cuba, CP: 55100

#### Cómo citar este artículo:

Pérez-Rodríguez L, Utrera-Díaz G, González-González-del-Pino M, Macías-Ortiz L. Cáncer de orofaringe asociado al virus del papiloma humano. Presentación de un caso. **Medisur** [revista en Internet]. 2013 [citado 2021 Jul 17]; 11(5):[aprox. 5 p.]. Disponible en: <http://www.medisur.sld.cu/index.php/medisur/article/view/2331>

#### Resumen

El cáncer de boca y orofaringe es la séptima causa más común de mortalidad por cáncer. Se ha demostrado la relación entre la infección por virus de papiloma humano y el cáncer de cabeza y cuello. Se presenta el caso de un paciente masculino, de 68 años de edad, color de piel blanca, procedencia rural, con antecedentes de salud aparente, fumador inveterado, con actividad sexual inestable, que acudió a consulta hace dos años por presentar disfonía desde hacía tres meses. Fue interconsultado con la especialidad de otorrinolaringología y se diagnosticó faringitis aguda; tres meses después continuó con mayor disfonía. Una laringoscopia directa informó displasia severa epitelial asociada a infección por virus de papiloma humano; se le puso tratamiento por dos años con Interferón alfa-2b recombinante. Presentó mejoría por dos años, al cabo de los cuales volvió a presentar disfonía constante, síntomas de rinorrea y sensación de catarro. Se le diagnosticó carcinoma epidermoide bien diferenciado infiltrante y se le realizó laringectomía. Por la importancia del conocimiento de la etiología de estas lesiones atribuidas al virus del papiloma humano para que las personas tomen conciencia de los factores de riesgo y así disminuir su prevalencia, se decidió la presentación de este caso.

**Palabras clave:** neoplasias orofaríngeas, papiloma, informes de casos

#### Abstract

Oral and oropharyngeal cancer is the seventh most common cause of cancer-related mortality. Relation between human papillomavirus infection and head and neck cancer has been showed. A case of 68-year-old white male patient of rural origin with a history of apparent good health is presented. He was an inveterate smoker with irregular sexual activity who presented to consultation two years ago, after suffering from dysphonia for 3 months. The case was consulted with the specialty of otolaryngology and acute pharyngitis was diagnosed. Three months later, he continued affected by a more severe dysphonia. Severe epithelial dysplasia associated with human papillomavirus was observed through a direct laryngoscopy. Two-year treatment with recombinant alfa-2b Interferon was prescribed. The patient progressed for 2 years, subsequently presenting constant dysphonia, symptoms of rhinorrhea and flu-like symptoms. Well-differentiated invasive squamous cell carcinoma was diagnosed and a laryngectomy was performed. This case is presented because of the importance of knowing the etiology of these lesions attributed to the human papillomavirus for increasing people's awareness of the risk factors and thus, reduce its prevalence.

**Key words:** oropharyngeal neoplasms, papilloma, case reports

**Aprobado:** 2013-10-03 12:07:15

**Correspondencia:** Lianet Pérez Rodríguez. Policlínico Área II. Cienfuegos. [lianetpr@jagua.cfg.sld.cu](mailto:lianetpr@jagua.cfg.sld.cu)

## INTRODUCCIÓN

En los últimos 50 años la tasa global de muertes por cáncer ha aumentado, se mantiene entre los tres primeros lugares, precedido por los accidentes y las enfermedades cerebrovasculares. Se ha registrado una mejoría en cuanto a la disminución de las tasas de mortalidad por cáncer del cuello uterino, estómago e hígado en la mujer, pero se mantiene entre las tres primeras causas de muerte, precedido por el cáncer de la mama y el pulmón y en cuarto lugar el del colon. En el sexo masculino se encuentran dentro de las primeras causas de muerte por cáncer, el de pulmón, próstata, laringe y vejiga.<sup>1,2</sup>

El cáncer de cabeza y cuello (CCC) incluye el cáncer de la cavidad oral, la nasofaringe, la orofaringe, la hipofaringe y la laringe, los senos paranasales y las glándulas salivales. La histopatología de los cánceres localizados en diferentes sitios es variable, aunque el carcinoma de células escamosas es el más común. Los sitios anatómicos afectados son importantes para las funciones como el habla, la deglución, el gusto y el olfato, por lo que los tipos de cáncer y sus tratamientos pueden tener considerables secuelas funcionales, con la consiguiente alteración de la calidad de vida.<sup>3</sup>

En nuestro país, la mortalidad por cáncer se ha comportado de igual manera que en los países desarrollados y mucho de ellos se asocian a factores de riesgo. Es conocido que dentro de las neoplasias malignas que se asocian a factores de riesgo se encuentra el cáncer epidermoide de la orofaringe, específicamente de las cuerdas vocales, el cual ocupa el tercer lugar en el mundo en los varones y se comporta de igual forma en Cuba. Cienfuegos ocupa el cuarto lugar en fallecidos por neoplasias malignas, precedida por Villa Clara, Matanzas y Ciudad de la Habana, para ambos sexos.<sup>1,2</sup>

Con cierta frecuencia se diagnostican por la clínica y se corroboran por biopsias, lesiones premalignas en localizaciones extragenitales, piel, boca, conjuntiva, cabeza y cuello y en laringe; en la actualidad se les da mucha importancia a la presencia en las biopsias de su asociación con el virus del papiloma humano (VPH) y los estudios epidemiológicos e inmunológicos confirman su presencia.

Los papilomas laríngeos tienen la equivalencia morfológica y biológica de los condilomas

causados por los virus de bajo riesgo (VPH-6 y 11). Las lesiones premalignas o displasias epiteliales están asociadas a los tipos de alto riesgo, tipo 16 principalmente. Estudios de ensayos proporcionan una fuerte evidencia de que la presencia de VPH en los tumores es un factor pronóstico independiente para sobrevida total y sobrevida libre de enfermedad entre pacientes con carcinoma escamoso de orofaringe, lo cual es consistente con la hipótesis de que los carcinomas de orofaringe tienen diferentes causas, factores de riesgo y sobrevida en dependencia de su asociación o no al VPH.

Algunos estudios plantean, basados en la evidencia molecular y epidemiológica, que los cánceres de laringe asociados al VPH son una entidad patológica distinta y tienen mejor pronóstico.<sup>3-10</sup>

Es por ello que el objetivo de este trabajo es realizar la presentación de un caso al cual se le diagnosticó, por la clínica, lesión premaligna en ambas cuerdas vocales y se confirmó por la biopsia, asociada al VPH, que progresó hacia un carcinoma epidermoide.

Con ello además se motiva a que se realicen diagnósticos más precisos de estas lesiones buscando la presencia de dicho virus como causante de cáncer extragenital, por el impacto social que tiene relacionado con los factores de riesgo y que además son muchos de ellos comunes en otras neoplasias malignas asociados al VPH.

## PRESENTACIÓN DEL CASO

Paciente masculino, de 68 años de edad, color de piel blanca, divorciado, procedencia rural con antecedentes de salud aparente, fumador inveterado, con actividad sexual inestable. Acudió hace dos años a su consultorio del médico de familia, por presentar disfonía desde hacía tres meses, para lo cual fue interconsultado con la especialidad de otorrinolaringología y se le diagnosticó en aquel entonces faringitis aguda. Se le puso tratamiento con antihistamínicos, reposo de voz, no ingerir bebidas alcohólicas, ni café, no fumar. Luego de tres meses el paciente continuó con mayor disfonía, por lo que acudió de nuevo al médico y se decidió volver a consultar con el otorrinolaringólogo.

Al interrogatorio se confirmó:

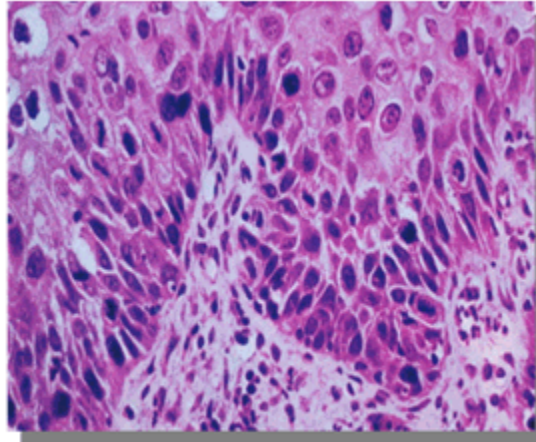
Hábitos tóxicos: fuma, ingiere café.

Operaciones: diverticulosis.  
Vida sexual activa, sin pareja estable.  
APP: No tiene.  
APF: No refiere.

Es interconsultado con el especialista de otorrinolaringología. Al examen físico de la orofaringe se observó lesión de color blanquecino en tercio anterior de cuerda vocal derecha, movimientos de cuerdas vocales presentes, por

lo que se decidió realizar laringoscopia directa de cuerda vocal derecha.

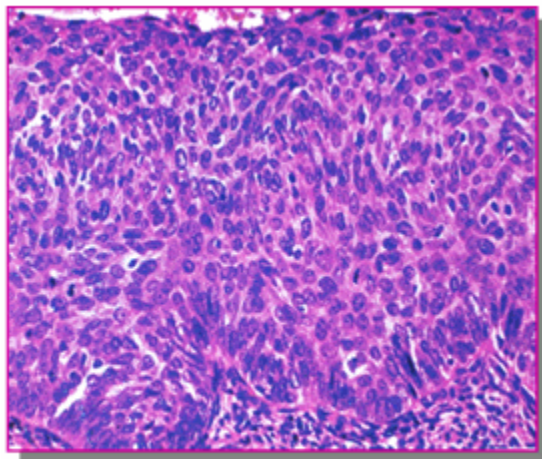
Se observó lesión de aspecto tumoral por lo que se tomó muestra para estudio histopatológico. En el resultado histopatológico de la biopsia se informó displasia severa epitelial asociada a infección por VPH (B08-2380), lo cual confirmó el diagnóstico clínico. (Figura 1)



**Figura 1.** Imagen que muestra displasia severa del epitelio asociada a VPH. (Objetivo 20, coloración de HE)

Se puso tratamiento por dos años con Interferón alfa-2b recombinante. El paciente mejoró de la disfonía durante esos dos años, pero posteriormente comenzó nuevamente con disfonía constante, síntomas de rinorrea y sensación de catarro, por lo que acudió nuevamente al médico. Fue valorado por ORL y se le realizó una laringoscopia directa mediante la que se constató enrojecimiento de cuerda

vocal derecha y lesión de color blanquecino en tercio anterior de cuerda vocal izquierda y comisura anterior, movimientos de cuerdas vocales presentes. Se decidió realizar biopsia por un ponche de tejido para el estudio histopatológico y el resultado fue: espécimen extremadamente pequeño que muestra carcinoma in situ (B010-428). (Figura 2)



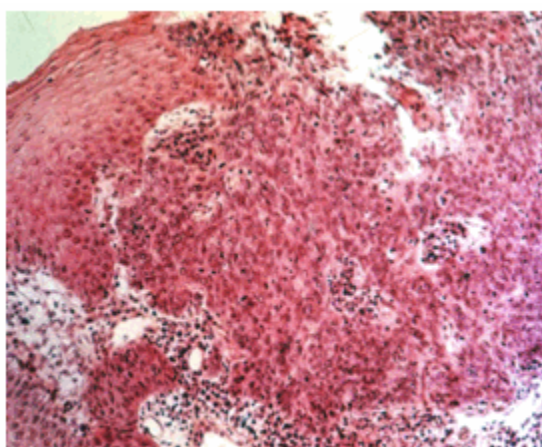
**Figura 2.** Imagen que muestra carcinoma *in situ* asociado al VPH. (Objetivo 20, coloración de HE)

Por todo esto se decidió comenzar con tratamiento radiactivo (10 sesiones).

La lesión de la cuerda vocal derecha fue curada con el tratamiento recibido, pero la lesión en la cuerda vocal izquierda solo disminuyó de tamaño por lo que se mantuvo en consulta de

otorrinolaringología para su seguimiento.

A los cuatro meses comenzó a presentar dificultad para la deglución por lo que se realizó de nuevo la laringoscopia directa y se tomó fragmento para biopsia. El resultado arrojó: carcinoma epidermoide bien diferenciado infiltrante. (Figura 3)



**Figura 3.** Imagen que muestra carcinoma epidermoide bien diferenciado infiltrante. (Objetivo 20, coloración de HE)

Se decidió realizar la laringectomía al paciente.

Ha tenido una evolución satisfactoria y ha mostrado una adaptación social muy adecuada. Mantiene en estos momentos una vida social útil, y asiste a las consultas de otorrinolaringología cada tres meses.

## DISCUSIÓN

Las lesiones benignas, premalignas y malignas de orofaringe, específicamente de cuerda vocal, son muy frecuentes según las estadísticas consultadas, principalmente en el sexo masculino.

El conocimiento de la etiología de estas lesiones atribuidas al virus del papiloma humano posibilita que las personas tomen conciencia de los factores de riesgo para disminuir su prevalencia.

El VPH puede ciertamente jugar un papel en la aparición de los pólipos de cuerda vocal. La infección latente y subclínica del VPH ha ganado más interés siguiendo la asociación que presenta con el cáncer. Se ha ido avanzando en muchos estudios acerca de la prevalencia de este virus en lesiones de la laringe y tractus respiratorio, producidas por el papiloma oral y el papiloma laríngeo.<sup>5,7,8</sup>

Los resultados de diversos estudios sugieren una infección latente de las cuerdas vocales y tiene valor la predisposición genética asociada a los factores de riesgo como la edad, el comportamiento sexual, la dieta, la actividad del sistema inmunológico, así como el hábito de fumar, como los más importantes. Son más frecuentes en el sexo masculino, debido principalmente al hábito de fumar y al estilo de vida sexual.<sup>9,10</sup>

El hábito de fumar produce un efecto químico supresor del sistema inmunológico e inhibe la capacidad del epitelio de protegerse a sí mismo del VPH. La respuesta inmune está considerada como un mecanismo efector en la resistencia a los tumores y se relaciona desde la fase de iniciación hasta el crecimiento y progresión. Se han identificado altas concentraciones de un carcinógeno del tabaco, conocido como NNK (4-(metilnitrosamina)-1-(3-piridil)-1-butanona) presentes en el epitelio en las fumadoras. Este carcinógeno puede llevar al desarrollo de cáncer cérvico uterino, el de pulmón y el de orofaringe; al ser transportados por el sistema circulatorio y llegar al epitelio, pueden iniciar o actuar en las células ya afectadas por agentes transformantes

posiblemente por transmisión venérea como el VPH y el herpes virus tipo II.<sup>9,10</sup>

Además del hábito de fumar, se expone que ciertos comportamientos como la promiscuidad, tanto de la mujer como del hombre, la depresión del sistema inmunológico, factores genéticos y la nutrición aumentan la probabilidad de desarrollar una infección por el virus del papiloma humano y cáncer en estas localizaciones, específicamente el de orofaringe.<sup>7-10</sup>

La detección del ADN del VPH sugiere que su material genético está presente en más de 90 % de las lesiones escamosas premalignas y malignas de los carcinomas escamosos de estas localizaciones. Se estudian vacunas contra tales virus como un tratamiento para dichos cánceres.<sup>8-10</sup>

Se ha descrito la influencia de los patrones de dieta y factores nutricionales, se expone que el estado nutricional puede influir en la progresión de la infección por el VPH. Aunque los estudios científicos no son concluyentes se considera que una dieta baja en antioxidantes, ácido fólico y vitamina C, favorece la persistencia de la infección por virus de papiloma humano y la evolución de las lesiones premalignas y el cáncer.<sup>7-10</sup>

Existen estudios que plantean esta asociación, pero es indiscutible que se debe profundizar en la búsqueda de más información, trabajos científicos, diagnóstico clínico e histopatológico buscando la presencia del virus en las lesiones y poderlas tratar tempranamente, por la posibilidad de una infección latente por el VPH y su relación con el desarrollo de un cáncer.

Es necesario que la población tenga conocimiento de la influencia del VPH asociado a los factores de riesgo, para poder disminuir la aparición de una variedad de cánceres relacionados con dicho virus y no solamente el cáncer cérvico uterino.

## REFERENCIAS BIBLIOGRÁFICAS

1. Dirección Nacional de Registros Médicos y Estadísticas de Salud. Anuario Estadístico de Salud 2010. La Habana: MINSAP; 2011.
2. Mendoza del Pino MV. La oncología en la Atención Primaria de Salud [Tesis doctoral]. Camaguey: Hospital Provincial Docente de Oncología Maria Curie; 2005. Available from:



[http://tesis.repo.sld.cu/330/1/Libro\\_del\\_Dr.\\_Mario\\_Mendoza.pdf](http://tesis.repo.sld.cu/330/1/Libro_del_Dr._Mario_Mendoza.pdf).

3. Mehanna H, Paleri V, West MC, Nutting C. Cáncer de cabeza y cuello. *BMJ*. 2010 ; 341: c4684.

4. Ang K, Harris J, Wheeler R, Weber R, Rosenthal D, Nguyen-Tân PF, et al. Human papillomavirus and survival of patients with oropharyngeal cancer. *N Engl J Med*. 2010 ; 363 (1): 24-35.

5. Acha A, Ruesga MT, Aguirregaviria JI, Aguirre JM. HPV infection and oral carcinogenesis. *Med Oral Patol Oral Cir Bucal*. 2010 ; 15 (1): e1-2.

6. Torrente M, Yeomans L, Abud M, Ojeda JM. Distribución relativa de genotipos de virus papiloma humano en muestras de carcinoma escamoso de laringe. *Rev Otorrinolaringol Cir Cabeza Cuello*. 2009 ; 69 (2): 87-92.

7. Flores-de la Torre C, Hernández-Hernández DM, Gallegos-Hernández JF. El virus del papiloma humano como factor pronóstico en pacientes con

carcinoma epidermoide de cabeza y cuello. *Cir Cir*. 2010 ; 78 (3): 221-8.

8. Cleveland J, Junger M, Saraiya M, Markowitz LE, Dunne EF, Epstein JB. La conexión entre el virus del papiloma humano y los carcinomas orofaríngeos de células escamosas en los Estados Unidos. *JADA*. 2011 ; 6 (6): 248-58.

9. González González del Pino M, Hernández González M, Castro Barberena A. Factores asociados al virus del papiloma humano. Área V. Cienfuegos. *Medisur* [revista en Internet]. 2008 [ cited Ene 19 ] ; 6 (2): [aprox. 3p]. Available from: <http://http://www.medisur.sld.cu/index.php/medisur/article/view/454>.

10. Muñoz N, Castellsagué X, Berrington de González A, Gismann L. Alcohol Drinking in Never Users of Tobacco, Cigarette Smoking in Never Drinkers, and the Risk of Head and Neck Cancer: Pooled Analysis in the International Head and Neck Cancer Epidemiology Consortium. *JNCI J Natl Cancer Inst*. 2007 ; 99 (10): 777-89.