

## PRESENTACIÓN DE CASO

**Aislamiento microbiológico de *Sporothrix Schenckii* en un paciente inmunodeprimido. Presentación de un caso****Microbiological Isolation of *Sporothrix Schenckii* in an Immunocompromised Patient. A Case Report**Ledys Pérez Morales<sup>1</sup> Midiala Iglesias López<sup>1</sup> Odette Quiñones Cherta<sup>1</sup> Idalmis Reyes Rodríguez<sup>1</sup><sup>1</sup> Hospital General Universitario Dr. Gustavo Aldereguía Lima, Cienfuegos, Cienfuegos, Cuba, CP: 55100**Cómo citar este artículo:**

Pérez-Morales L, Iglesias-López M, Quiñones-Cherta O, Reyes-Rodríguez I. Aislamiento microbiológico de *Sporothrix Schenckii* en un paciente inmunodeprimido. Presentación de un caso. **Medisur** [revista en Internet]. 2014 [citado 2021 Jul 17]; 12(4):[aprox. 7 p.]. Disponible en: <http://www.medisur.sld.cu/index.php/medisur/article/view/2786>

**Resumen**

La esporotricosis es una micosis subcutánea, de evolución variable, causada por un hongo del género *Sporothrix*. Se presenta el caso de un paciente de color de piel blanca, masculino, de 67 años de edad y de procedencia rural, con antecedentes patológicos personales de mielofibrosis con diez años de evolución para lo cual lleva tratamiento con talidomina y prednisona. Ingresó en agosto del 2013 en el Hospital General Universitario de Cienfuegos, por presentar lesiones en piel en regiones de la mejilla izquierda, tórax y antebrazos. Durante su estadía en sala de Hematología, por su enfermedad de base, se solicitaron interconsultas con el Servicio de Dermatología. Se manejaron varios diagnósticos y se impusieron tratamientos con múltiples antimicrobianos. No se observó mejoría clínica de las lesiones. Un estudio micológico arrojó la presencia de *Sporothrix schenckii*, por lo que le fue impuesto tratamiento para la esporotricosis. Por lo poco común que ha sido este diagnóstico en nuestro medio se decidió la presentación del caso.

**Palabras clave:** sporothrix, esporotricosis, huesped inmunocomprometido, microbiología, informes de casos

**Abstract**

Sporotrichosis is a subcutaneous mycosis with a variable course caused by a fungus of the genus *Sporothrix*. We present the case of 67-year-old white patient of rural origin with a history of myelofibrosis that had evolved for ten years and was treated with thalidomide and prednisone. He was admitted to the University General Hospital of Cienfuegos in August 2013 because of skin lesions on the left cheek, chest and forearms. During his stay in the Hematology ward due to his underlying disease, we consulted with the specialists of the Dermatology Department. Several diagnoses were established and multiple antimicrobial treatments were prescribed. No clinical improvement of the lesions was observed. A mycological study showed the presence of *Sporothrix schenckii*; hence, the patient underwent treatment for sporotrichosis. Given the rarity of this diagnosis in our institution, we decided to present this case.

**Key words:** sporothrix, sporotrichosis, immunocompromised host, microbiology, case reports

**Aprobado: 2014-07-11 13:49:15**

**Correspondencia:** Ledys Pérez Morales. Hospital General Universitario Dr. Gustavo Aldereguía Lima. Cienfuegos [ledys.perez@gal.sld.cu](mailto:ledys.perez@gal.sld.cu)

## INTRODUCCIÓN

La esporotricosis es una micosis subcutánea, de evolución variable, causada por un hongo saprófito que se clasifica taxonómicamente en el Phylum *Ascomycota*, clase *Hyphomycetes*, orden *Hyphomycetales*, familia *Moniliaceae* y género *Sporothrix*. Sus reservorios naturales (fuentes potenciales de infección) están relacionados con la vegetación descompuesta, plantas espinosas, astillosas, tierras de alfarería y musgo, contaminados con el hongo.

La vía de entrada es por inoculación traumática con material infectado o a través de soluciones de continuidad, la transmisión zoonótica es por rasguño o mordedura de gatos, de lo cual se han descrito pequeños brotes en hogares. Cuando el hongo penetra a través de la piel del individuo sensibilizado produce un síndrome chancriforme, caracterizado por un nódulo primario en el lugar de la implantación y nódulos secundarios satélites que evolucionan hacia gomas y se ulceran siguiendo el trayecto de los vasos linfáticos; también se presenta en forma de una placa fija localizada, verrugosa, crónica, sin linfangitis. Es una enfermedad de fácil control terapéutico. Es considerada la micosis subcutánea más difundida en todo el mundo.<sup>1</sup> Arenas, citado por Sánchez Alemán R, expresa que, en México, se considera que este padecimiento ocupa el primer lugar de las micosis subcutáneas.<sup>2</sup>

Todas las formas de esporotricosis son causadas por el hongo de la especie *Sporothrix schenckii*. Este hongo se considera dimórfico, es decir, se desarrolla en forma micelial en el ambiente o *in vitro* a temperaturas entre 25 y 28° C, y como levadura *in vitro* o *in vivo* a 37° C.

Nielsen HS, citado por Camargo, describe que posee una pared celular compuesta por glicopéptidos, manosa y glucosa y de L-ramnosa, una característica única de este microorganismo. Tiene proteínas de adherencia especiales, polímeros y proteínas en la pared celular, que le permiten adherirse al humano y colonizar tejidos. Sus factores de virulencia no están muy claros en la actualidad. Se cree que posee varias proteinasas extracelulares que hidrolizan el colágeno y la elastina, y que están relacionados con la patogenicidad.<sup>3</sup>

Es endémico de Brasil y son comunes las infecciones subcutáneas por este microorganismo en Suramérica y América

Central. El mayor número de casos reportados pertenece a regiones tropicales de temperaturas cálidas y húmedas de América Central y del Sur (Brasil, Perú, México, Uruguay, Costa Rica, Colombia y Guatemala), decrece en América del Norte (EUA), Asia (Japón, India y China); África (South África), donde se reportan pocos casos. Se desarrolla en temperaturas entre los 20 a 25°C y humedad relativa del 90 %. Se encuentra disperso en la naturaleza principalmente en plantas senescentes o suelos ricos en materia orgánica.<sup>4</sup>

A diferencia de lo que ocurre en animales, en la mayoría de los casos, este microorganismo ingresa al hombre por algún trauma en la piel producido por plantas con espinas o astillas. El principal medio de infección es por inoculación subcutánea, aunque también hay casos ocasionados por ingestión o inhalación. La transmisión zoonótica se ha descrito a través de gatos con la enfermedad cutánea activa.<sup>3</sup>

Es un padecimiento de curso subagudo, que afecta primordialmente piel y vasos linfáticos, en forma de lesiones gomosas.<sup>4</sup>

Se considera que es una enfermedad ocupacional de personas en contacto con materia orgánica y medio agrícola, tal y como son los jardineros, granjeros, floricultores, paisajistas, agricultores, trabajadores forestales, mineros, albañiles, amas de casa, entre otros, afecta también a los veterinarios por el contacto con animales infectados y al personal de laboratorio que entra en contacto con animales y material de cultivo.<sup>5</sup>

Por ser el primer aislamiento microbiológico de *Sporothrix Schenckii* realizado en la provincia de Cienfuegos y para describir la poca frecuencia de la puerta de entrada en un huésped inmunodeprimido, se decidió la presentación de este caso.

## PRESENTACIÓN DEL CASO

Paciente de color de piel blanca, masculino, de 67 años de edad, de procedencia rural (La Campanita, Municipio Cumanayagua), en zona premontañosa del macizo Guamuhaya, donde predomina un clima húmedo y temperaturas relativamente bajas.

Ingresó en agosto del 2013 en el Hospital General Universitario Dr. Gustavo Aldereguía Lima, de Cienfuegos, por presentar lesiones de la piel en región de mejilla izquierda, tórax y

antebrazos.

Antecedentes patológicos personales:

Mielofibrosis con diez años de evolución para lo cual lleva tratamiento con talidomina y prednisona.

Hábitos tóxicos: no refirió.

En su larga estadía en sala de Hematología por su enfermedad de base, se solicitaron interconsultas con el Servicio de Dermatología. Se manejaron varios diagnósticos y se impusieron tratamientos con múltiples antimicrobianos, no se observó mejoría clínica de las lesiones.

En este periodo se le realizaron varios exámenes complementarios

Hemocultivos I, II, III	Hemograma	Leucograma	Glucemia	Creat	Ácido úrico	Cultivo de secreciones
Sin crecimiento bacteriano	Hb: 9,4 g/l Hto: 0,31 % Eritro: 59 mm	Ltos: $8 \times 10^9/l$ Stab :000 Seg : 078 Eos : 000 Mon :0,04 Linf : 0,21	5,8 mmol/l	85 mmol/l	389 mmol/l	Sin crecim. bacteriano

**Ultrasonido abdominal:**

Hepatomegalia de más menos 3 cm del lóbulo izquierdo. Esplenomegalia de 84-98 mm, de textura heterogénea, difusamente con tendencia nodular. Ligera dilatación del eje esplenocostal. No adenopatías intrabdominales, páncreas y vías biliares normales.

El pus obtenido se sembró inicialmente en tres tubos de *Sabouraud* con cloranfenicol y ciclohexamida. Se incubó a temperatura ambiente a 25- 27°C. Al cuarto día se observó una colonia de color blanco, lisa, ligeramente seca, con surcos radiales y un centro con pigmento gris. (Figura 1).

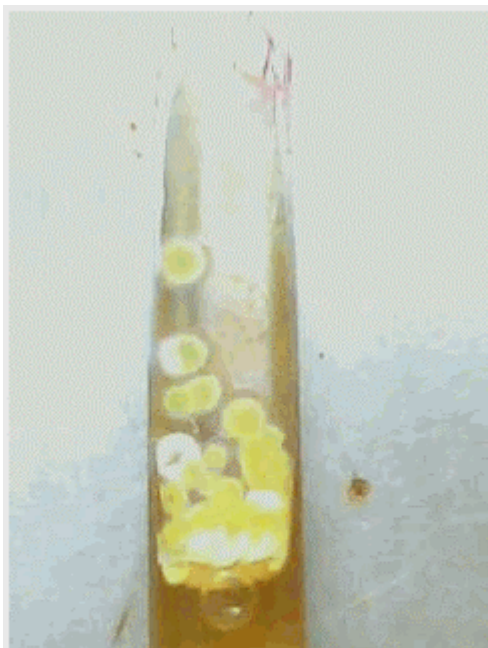
Se solicitó al Laboratorio de Microbiología realizar nuevamente toma de muestra, en esta ocasión para estudio micológico de las lesiones. Como sugiere la bibliografía el cultivo micológico es el *gold standard* para establecer el diagnóstico de la esporotricosis. El material para el cultivo debe obtenerse por aspiración de las lesiones cutáneas, líquido sinovial y/o LCR.<sup>1</sup>

**Diagnóstico microbiológico**

Se realizó la toma de muestra de las lesiones realizando maniobras de asepsia y antisepsia sobre las lesiones con torunda de gasa estéril y alcohol al 90 %; se obtuvo el producto patológico de las lesiones cutáneas (pus).

Examen directo: no se realizó.

**Cultivo:**



**Figura 1.** Imagen que muestra una colonia lisa de color blanco con surcos radiales o pliegues y un centro con pigmento de color gris, que corresponde a la fase filamentosa del *Sporothrix Shenckii*. Se observa además que el cultivo (pigmentación amarilla) ya se estaba contaminando con *aspergillus flavus*.


Se procedió a realizar una coloración de *Cotton blue* del micelio aéreo o reproductivo de la colonia y se observó con objetivo de 40x. Se observaron hifas muy delgadas septadas, conidios piriformes que nacen en el extremo de cortos conidióforos.

En el extremo distal del conidióforo se observó que se abría en forma de margarita, por lo que se procedió a realizar una suspensión de la colonia en caldo de *Sabouraud*, posteriormente se sembraron en seis tubos de Agar BHI (infusión cerebro corazón), tres se incubaron a temperatura ambiente de 25- 27°C y el resto se incubó a 37°C, con atmósfera de CO<sub>2</sub> de 5- 10 % ( método de la jarra con vela).

Al cuarto día se observaron en los tubos incubados a temperatura ambiente colonias lisas de color blanco, con surcos radiales o pliegues y un centro con pigmento de color gris; en este medio la colonia no es ligeramente seca como la obtenida en el medio de agar *Sabouraud* con cloranfenicol y ciclohexamida, sino ligeramente

húmedas. La fase miscelial o filamentosa del hongo se obtiene en incubación a temperatura ambiente de 25-27 grados.

En los tubos incubados a 37°C se observaron al tercer día colonias cremosas, blanco- beige, ligeramente umbilicadas; obteniéndose así la fase levaduriforme. (Figura 2).



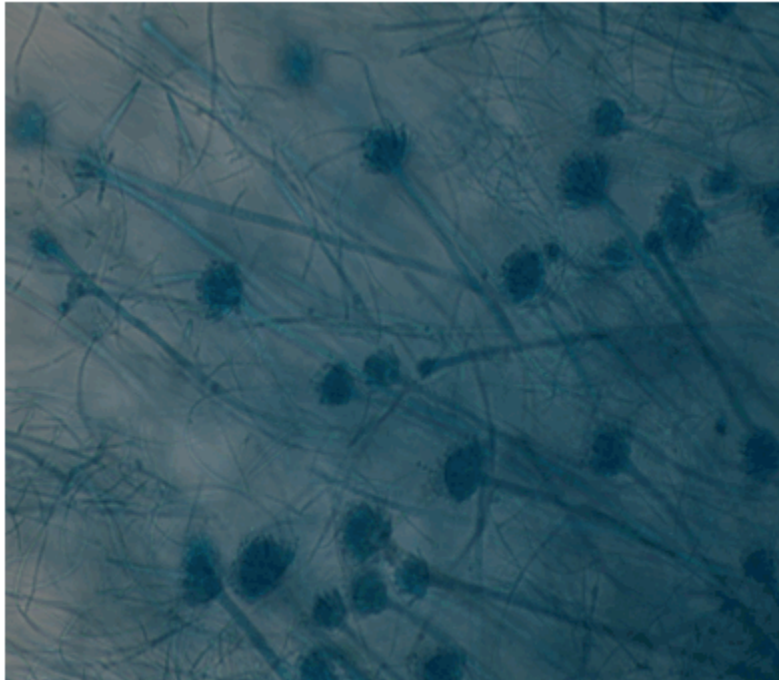
**Figura 2.** Imagen que muestra la fase levaduriforme en BHI agar. Se observan colonias cremosas blanco beige ligeramente acuminadas.

A partir del cultivo se procedió a realizar varias coloraciones de *cotton blue* a las dos fases del hongo, observadas con microscopio.

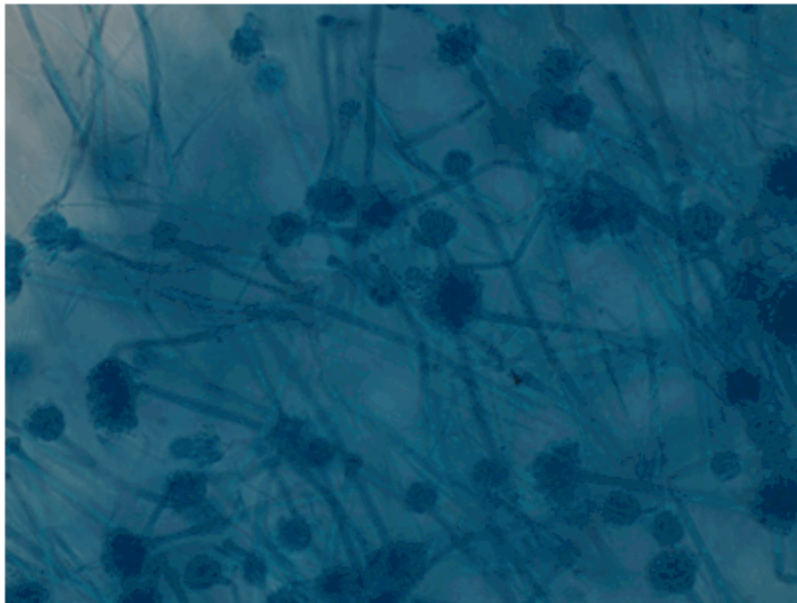
Se observaron de la fase filamentosa o miscelial múltiples conidióforos que abren en el extremo apical en forma de margarita, la forma de conidiogénesis que se observa es la acrógeno. Se observaron además hifas muy delgadas y septadas, ramificadas, hialinas de 1-2 Um de ancho, conidios piriformes u ovoides que nacen en los extremos de los conidióforos. (Figuras 3, 4 y 5).

No se logró observar la forma pelurógena de la conidiogénesis en ninguna coloración realizada.






**Figura 3.** Imagen que muestra micromorfología de *Sporothrix schenckii*. Se observa la fase filamentosa (forma conidiogénesis: acrógena) Coloración de *cotton blue*. Objetivo 40 x. Microscopio Olimpos.



**Figura 4.** Imagen que muestra micromorfología de *Sporothrix schenckii*. Se observa la fase filamentosa (forma conidiogénesis: acrógena) Coloración de *cotton blue*. Objetivo 40 x. Microscopio Olimpos.



**Figura 5.** Imagen que muestra micromorfología de *Sporothrix schenckii*. Se observa la fase filamentosa (forma conidiogénesis: acrógena) Coloración de *cotton blue*. Objetivo 40 x. Microscopio Olimpos.

En la coloración de *cotton blue* realizada a partir de la fase levaduriforme se observaron blastosporas o blastoconidias en forma alargada como hoja de tabaco de 4x3 a 6 Um.

Se debe señalar que no se lograron imágenes porque las estructuras micóticas son muy pequeñas.

A partir de la fase levaduriforme del hongo se realizó una prueba de asimilación de los carbohidratos o auxonograma de carbono, utilizando discos de sacarosa y rafinosa, que se incubaron a temperatura ambiente por un periodo de tiempo de 18-24 horas. Se observó que alrededor de los discos existe un halo turbio que demuestra que el hongo asimiló tanto la rafinosa como la sacarosa.

Por lo que, basado en la obtención de cultivos de las dos fases del hongo (el dimorfismo

característico de este microorganismo, que está basado en el aporte de nutrientes y la temperatura), las coloraciones realizadas y el auxonograma de carbono se demostró la presencia de *Sporothrix schenckii*.

Al paciente se le puso tratamiento con anfotericin y evolucionó satisfactoriamente en un principio. Al cabo de dos meses tuvo una recaída y falleció.

## DISCUSIÓN

El aislamiento microbiológico es el diagnóstico de certeza de la esporotricosis.

Bonifaz A, citado por Sánchez A, plantea que el dimorfismo termo/nutricional de *S. schenckii* es un factor de virulencia importante y selectivo, porque la rapidez con la que un hongo pasa de la forma micelial a la levaduriforme *in vivo* es determinante, debido a que las hifas son

eliminadas más eficazmente por el organismo.<sup>2</sup>

Los resultados obtenidos en los cultivos empleados para el diagnóstico del paciente cuyo caso se presenta, son iguales o semejantes a los comentados por Ramírez-Soto y Loayza Calderón cuando expresan que el *Sporothrix schenckii* es un hongo dimórfico, se obtiene en medio de cultivo agar *Sabouraud* dextrosa con cloranfenicol a 25 y 28°C donde se observan colonias filamentosas en las que microscópicamente se pueden ver micelios delgados de 1 a 2 micras, tabicadas y ramificadas con microconidios hialinos o subhialinos sésiles y simpudólicos que crecen entre 3 a 5 días; a la transformación en medio de cultivo agar BHI sangre (infusión cerebro y corazón) a 37°C dan colonias levaduriformes, con 5-8 días de incubación, compuestas por blastoconidios delgados.<sup>1</sup>

Se debe señalar que el diagnóstico histopatológico tiene poco valor en esta micosis dado el dimorfismo agente causal, las coloraciones realizadas a los tejidos solo pueden traducir la presencia de levaduras pero nunca la presencia de elementos de la fase miscelial o filamentosas, a diferencia de otras micosis del tejido celular subcutáneo como la cromomycosis, en la que el diagnóstico histopatológico es valioso por la presencia de células fumagoides o de Medlar.

En este paciente, que es un huésped inmunodeprimido con antecedentes de mielofibrosis, la vía de transmisión fue por contacto de la piel de las manos con la madera de persianas envejecidas y en mal estado, durante una labor que según refiere el paciente realizó en su hogar. Se infiere, que posterior a esto, las manos del paciente se pusieron en contacto con los conidios, forma infectante del *Sporothrix schenckii*, se produjo la autoinoculación por rascado a nivel de la mejilla, donde se presentó la primera lesión, y constituyó la puerta de entrada del hongo, produciéndose el chancro esporotricósico; así ocurrió la interacción con el sistema inmune del hospedero, donde se forma el complejo cutáneo linfático. Desde este momento el microorganismo se extiende por contigüidad a los miembros superiores y región anterior del tórax, produciendo múltiples lesiones. Todo el proceso se vio favorecido por la inmunosupresión del hospedero.

Es importante tener en cuenta que el

mecanismo de transmisión más común es la penetración transcutánea o transmucosa a partir de un traumatismo en la piel, antecedente que no refiere este huésped.

Clínicamente la esporotricosis es una enfermedad polimórfica; la mayor parte de las clasificaciones incluyen la forma cutánea linfática, cutánea fija, cutánea diseminada y algunas veces de forma extracutánea, afectando huesos, articulaciones, pulmones y SNC. Este polimorfismo no depende de las variaciones de los agentes causales, sino de las diferentes respuestas inmunológicas del huésped hacia el hongo.<sup>1</sup> En pacientes comprometidos inmunológicamente y con este tipo de lesiones es importante tener en cuenta las posibilidades de infecciones por esta micosis. Algunos estudios revelan que el mayor índice de infectados sucede en pacientes con deficiencias inmunológicas.<sup>6</sup>

Varios estudios alertan sobre el incremento de reportes de infecciones por *Sporothrix* en pacientes inmunocomprometidos por el VIH y/u otro tipo de condición que afecte el sistema inmunológico.<sup>3,6-8</sup> Por ello es importante tomar precauciones y alertas ya que a pesar de que en nuestro país no existe bibliografía que reporte estudios de contaminación por este microorganismo, sí es importante considerar la existencia de zonas y climas donde convive este hongo, así como la cercanía geográfica de países donde es frecuente su existencia y el reporte de casos infectados.

## REFERENCIAS BIBLIOGRÁFICAS

1. Ramírez-Soto MC, Loayza-Calderón M. Esporotricosis polimórfica, un problema de salud pública que debemos valorar. Acta Méd Peruana [revista en Internet]. 2012 [ cited 23 Feb 2014 ] ; 29 (2): [aprox. 15p]. Available from: [http://www.scielo.org.pe/scielo.php?script=sci\\_serial&pid=1728-5917&lng=es&nrm=iso](http://www.scielo.org.pe/scielo.php?script=sci_serial&pid=1728-5917&lng=es&nrm=iso).
2. Sánchez-Alemán MÁ, Araiza J, Bonifaz A. Aislamiento y caracterización de cepas silvestres de *Sporothrix schenckii* e investigación de reactores a la esporotricina. Gac Méd Méx [revista en Internet]. 2004 [ cited 14 May 2014 ] ; 140 (5): [aprox. 12p]. Available from: [http://www.scielo.org.mx/scielo.php?pid=S0016-38132004000500005&script=sci\\_arttext](http://www.scielo.org.mx/scielo.php?pid=S0016-38132004000500005&script=sci_arttext).
3. Camargo L, Jaramillo V, Morantes L, Serna P, Vázquez EM. Esporotricosis: una enfermedad

ocupacional poco conocida. Rev CES Salud Pública. 2012 ; 3 (2): 273-9.

4. Bonifaz A, Vázquez González D. Diagnosis and Treatment of Lymphocutaneous Sporotrichosis: What Are the Options?. Curr Fungal Infect Rep. 2013 ; 7: 252-9.

5. Queiroz-Telles F, Nucci M, Colombo A, Tobon A, Restrepo A. Mycoses of implantation in Latin America: an overview of epidemiology, clinical manifestations, diagnosis and treatment. Med Mycol. 2011 ; 49 (3): 225-36.

6. López-Romero E, Reyes-Montes M del R, Pérez-Torres A, Ruiz-Baca E, Villagómez-Castro JM, Mora-Montes H, et al. Sporothrix schenckii complex and sporotrichosis, an emerging health problem. Future Microbiology. 2011 ; 6 (1): 85-102.

7. Almeida SR. Therapeutic monoclonal antibody for sporotrichosis. Front Microbiol. 2012 ; 3: 409.

8. Nassif PW, Granado IR, Ferraz JS, Souza R, Nassif AE. Atypical presentation of cutaneous sporotrichosis in an alcoholic patient. Dermatol Online J. 2012 ; 18 (6): 12.