

PRESENTACIÓN DE CASO

Tratamiento de la fractura-luxación expuesta del tobillo. Presentación de un caso

Management of Open Fracture-Dislocation of the Ankle. A Case Report

Yaniel Truffin Rodriguez¹ Indira L. Gómez Gil¹ Rafael Gámez Arregoitía¹ Osmany Pérez Martínez¹

¹ Hospital General Universitario Dr. Gustavo Aldereguía Lima, Cienfuegos, Cienfuegos, Cuba, CP: 55100

Cómo citar este artículo:

Rodríguez Y, Gómez-Gil I, Gámez-Arregoitía R, Pérez-Martínez O. Tratamiento de la fractura-luxación expuesta del tobillo. Presentación de un caso. **Medisur** [revista en Internet]. 2014 [citado 2021 Jul 18]; 12(6):[aprox. 3 p.]. Disponible en: <http://www.medisur.sld.cu/index.php/medisur/article/view/2656>

Resumen

La fractura luxación expuesta del tobillo constituye una afección poco frecuente. Se presenta el caso de un paciente masculino, de 57 años de edad, con antecedentes de salud, que acudió a cuerpo de guardia del Hospital General Universitario Dr. Gustavo Aldereguía Lima, de Cienfuegos, tras sufrir un accidente laboral. Para dar solución a esta grave lesión se realizó, de manera urgente, la limpieza quirúrgica de la articulación con soluciones antisépticas, se redujo la fractura luxación y se realizó la osteosíntesis de esta. A las 12 semanas de la cirugía el paciente se reincorporó a sus actividades laborales previas.

Palabras clave: fracturas de tobillo, luxaciones, informes de casos

Abstract

An open fracture-dislocation of the ankle is a rare injury. The case of a 57-year-old patient without a history of previous diseases who attended the emergency department of the Dr. Gustavo Aldereguía Lima University General Hospital in Cienfuegos after suffering a work-related accident is presented. To repair this serious injury, the surgical cleaning of the joint with antiseptic solutions was performed urgently, the fracture-dislocation was reduced and an osteosynthesis was carried out. Twelve weeks after surgery the patient returned to his previous work.

Key words: ankle fractures, dislocations, case reports

Aprobado: 2014-11-06 14:11:55

Correspondencia: Yaniel Truffin Rodriguez. Hospital General Universitario Dr. Gustavo Aldereguía Lima. Cienfuegos. luisgp@jagua.cfg.sld.cu

INTRODUCCIÓN

Es conocido por todos que, con el incremento de la actividad deportiva y el desarrollo automovilístico actual, las lesiones traumáticas del SOMA y en especial aquellas que afectan la articulación del tobillo son cada vez más intensas. Para el cirujano ortopédico es en extremo demandante tratar un paciente con una fractura-luxación expuesta, independientemente de la articulación afectada.¹⁻³

Las fracturas abiertas del tobillo y las fracturas - luxaciones representan menos del 2 % en algunas series, las mismas se producen generalmente por traumas de alta energía como las producidas en accidentes del tránsito o por caídas de altura.^{4,5}

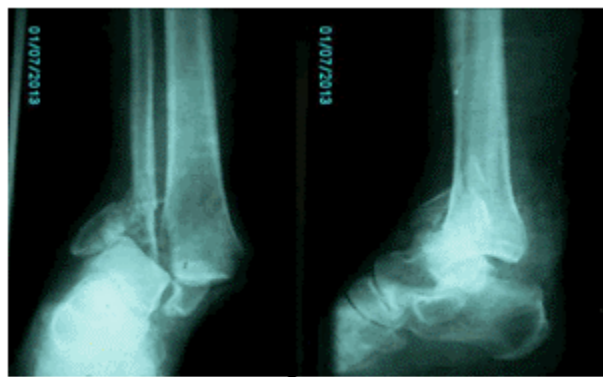
Los autores de este trabajo consideran sea de interés para aquellos que se enfrentan a este

tipo de lesiones conocer cómo se maneja en el Hospital General Universitario Dr. Gustavo Aldereguía Lima, de Cienfuegos, la fractura-luxación expuesta del tobillo, para lo cual se decidió la presentación de un caso.

PRESENTACIÓN DEL CASO

Paciente masculino, de 57 años de edad, con antecedentes de salud, que acudió a cuerpo de guardia del Hospital General Universitario Dr. Gustavo Aldereguía Lima, de Cienfuegos, tras sufrir un accidente laboral.

De inmediato se tomaron las medidas establecidas para el manejo de este tipo de pacientes y se realizaron las radiografías necesarias para establecer el diagnóstico de la lesión existente en la articulación del tobillo. (Figuras 1 y 2).

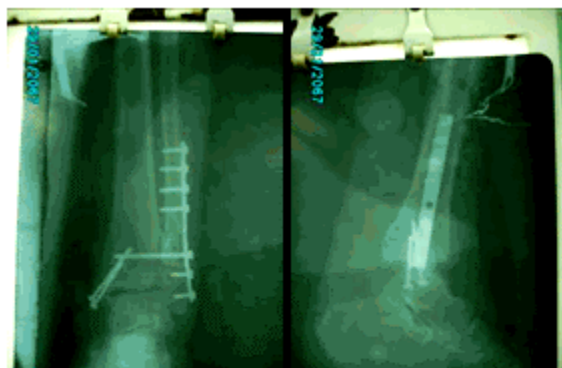


Figuras 1 y 2. Imágenes radiográficas con vista anteroposterior y lateral del tobillo afectado.

Para dar solución a esta grave lesión se realizó, de manera urgente, la limpieza quirúrgica de la articulación con soluciones antisépticas, se redujo la fractura luxación y se realizó la osteosíntesis de esta. Se empleó para la reducción y osteosíntesis una lámina de un tercio de caña semitubular de ocho perforaciones para el peroné con tornillos de 3,5 mm; se emplearon

dos tornillos maleolares de 3,5mm de la medida adecuada para fijar el maléolo medial y se estabilizó la sindesmosis con un tornillo cortical de 3,5 mm tricortical, pues durante el procedimiento quirúrgico se constató la lesión sindesmal; se realizaron las maniobras de stress sobre el peroné.

Se realizaron radiografías posoperatorias de control. (Figuras 3 y 4).

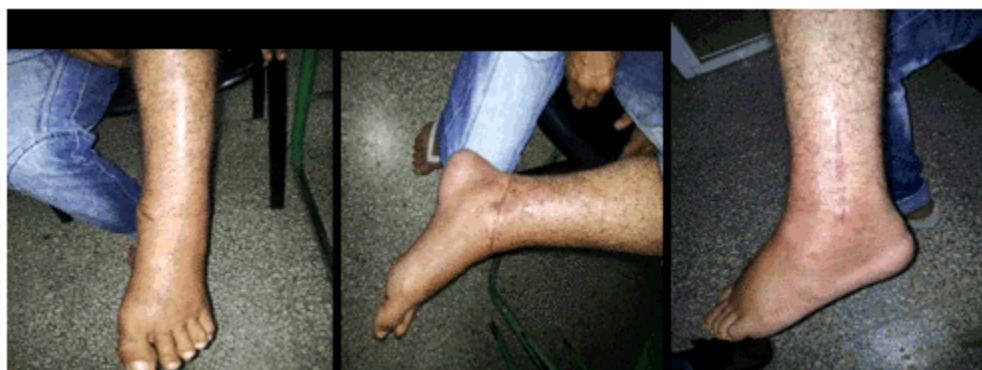

Figuras 3 y 4. Imágenes del tobillo afectado donde se muestra la cara medial del mismo y la herida a través de la cual se expuso la fractura-luxación.

rehabilitador.

El paciente, tras la cirugía, se mantuvo inmovilizado por un periodo de cuatro semanas tras las cuales se comenzó el tratamiento

A los tres meses de la cirugía, el tobillo estaba prácticamente recuperado.(Figuras 5, 6 y 7).



Figuras 5, 6 y 7. Imágenes donde se muestra el tobillo a los tres meses de la cirugía.

DISCUSIÓN

La osteosíntesis de urgencia en las fracturas expuestas de tobillo, asociadas o no a luxaciones, constituye un método fiable de tratamiento. El paciente presentado, tras haberle retirado el tornillo transindesmal a las 12 semanas de la cirugía, ha logrado reincorporarse a sus actividades laborales previas.

Para enfrentar las fracturas luxaciones abiertas del tobillo se realiza la reducción de la luxación,

previa limpieza quirúrgica en el salón de operaciones, y se opta en este momento por la fijación interna o externa de la lesión, de acuerdo con el criterio del cirujano, también se ha empleado la tracción esquelética inicial y la estabilización de la fractura en un segundo momento quirúrgico.⁶⁻⁸

No obstante, es conocido por todos que en estas lesiones se produce, con el transcurso del tiempo, un deterioro de la función articular debido a la osteoartritis subsiguiente al trauma.

REFERENCIAS BIBLIOGRÁFICAS

1. Candal-Couto JJ, Burrow D, Bromage S, Briggs PJ. Instability of the tibio-fibular syndesmosis: have we been pulling in the wrong direction?. *Injury*. 2004 ; 35 (8): 814-8.
2. Dahners LE. The pathogenesis and treatment of bimalleolar ankle fractures. *Instr Course Lect*. 1990 ; 39: 85-94.
3. Franklin JL, Johnson KD, Hansen ST. Immediate internal fixation of open ankle fractures: report of thirty-eight cases treated with a standard protocol. *J Bone Joint Surg Am*. 1984 ; 66 (9): 1349-56.
4. Hovis WD, Kaiser BW, Watson JT, Bucholz Rw. Treatment of syndesmotic disruptions of the ankle with bioabsorbable screw fixation. *J Bone Joint Surg Am*. 2002 ; 84-A (1): 26-31.
5. Park SS, Kubiak EN, Egol KA, Kummer F, Koval KJ. Stress radiographs after ankle fracture: the effect of ankle position and deltoid ligament status on medial clear space measurements. *J Orthop Trauma*. 2006 ; 20 (1): 11-8.
6. Chaudhry S, Egol KA. Ankle injuries and fractures in the obese patient. *Orthop Clin North Am*. 2011 ; 42 (1): 45-53.
7. Hanlon DP. Leg, ankle, and foot injuries. *Emerg Med Clin North Am*. 2010 ; 28 (4): 885-905.
8. Lee YS, Hsu TL, Huang CR, Chen SH. Lateral fixation of AO type-B2 ankle fractures: The Acutrak plus compression screw technique. *Int Orthop*. 2010 ; 34 (6): 903-7.