

ARTÍCULO ORIGINAL

Resultados de cirugía estética en pacientes con carcinomas basocelulares y epidermoides

Results of Plastic Surgery in Patients with Basal Cell and Squamous Cell Carcinomas

Bernaldo Canto Vidal¹ Dayamí Aguilar Colina¹ Danny González Sánchez¹ Ángel Luis Viera Dócil²

¹ Hospital General Universitario Dr. Gustavo Aldereguía Lima, Cienfuegos, Cienfuegos, Cuba, CP: 55100

² Hospital Militar Central Dr. Luis Díaz Soto, La Habana, La Habana, Cuba

Cómo citar este artículo:

Canto-Vidal B, Aguilar-Colina D, González-Sánchez D, Viera-Dócil Á. Resultados de cirugía estética en pacientes con carcinomas basocelulares y epidermoides. **Medisur** [revista en Internet]. 2016 [citado 2021 Jul 18]; 14(4):[aprox. 6 p.]. Disponible en: <http://www.medisur.sld.cu/index.php/medisur/article/view/3106>

Resumen

Fundamento: La rehabilitación estética adquiere gran relevancia en el contexto de las neoplasias cutáneas y más aún si se localizan en cabeza y cuello, zonas sensibles desde el punto de vista estético para todo ser humano.

Objetivo: describir los resultados de la cirugía estética en pacientes afectados por carcinomas basocelulares y epidermoides.

Métodos: estudio descriptivo, de serie de casos, que incluyó a 12 pacientes operados de carcinomas basocelulares y epidermoides, durante el año 2012, en el Hospital Dr. Gustavo Aldereguía Lima, de la provincia Cienfuegos. Se analizó para cada paciente, la edad, sexo, área afectada, tipo de anestesia, tipo de colgajo empleado, tipo de neoplasia y resultado.

Resultados: la edad promedio fue de 63,3 años. Todos los pacientes fueron operados con anestesia local. Se observó ligero predominio del sexo masculino. El área afectada con más frecuencia fue la nasogeniana y la técnica quirúrgica más empleada fue la de V invertida. En el 100 % de los casos el resultado fue satisfactorio.

Conclusión: la aplicación de los diferentes tipos de colgajos locales fue efectiva en la rehabilitación estética de pacientes afectados por carcinoma basocelular y carcinoma epidermoide, los cuales tienen una elevada frecuencia entre las neoplasias de cabeza y cuello.

Palabras clave: carcinoma basocelular, carcinoma de células escamosas, colgajos quirúrgicos, procedimientos quirúrgicos reconstructivos

Abstract

Background: aesthetic rehabilitation has a great importance for skin cancer patients, especially if the lesions are located in the head and neck, which are aesthetically sensitive areas for every human being.

Objective: to describe the results of plastic surgery in patients with basal cell and squamous cell carcinomas.

Methods: a case series study was conducted including 12 patients operated on for basal cell and squamous cell carcinomas in the Dr. Gustavo Aldereguía Lima Hospital in Cienfuegos province during 2012. Age, sex, affected area, type of anesthesia, type of flap used, type of neoplasm, and results were analyzed in each patient.

Results: the mean age was 63.3 years. All patients were operated under local anesthesia. A slight predominance of males was observed. The nasolabial region was the most frequently affected area and the inverted V was the most commonly used surgical technique. The result was satisfactory in 100% of cases.

Conclusion: the use of different types of local flaps was effective in the aesthetic rehabilitation of patients with basal cell and squamous cell carcinomas, which have a high frequency.

Key words: carcinoma, basal cell, carcinoma, squamous cell, surgical flaps, reconstructive surgical procedures

Aprobado: 2016-05-27 10:56:28

Correspondencia: Bernaldo Canto Vidal. Hospital General Universitario Dr. Gustavo Aldereguía Lima. Cienfuegos canto@jagua.cfg.sld.cu

INTRODUCCIÓN

El cáncer cutáneo se ha dividido en dos grandes grupos: cáncer de piel no melanoma y melanoma. Dentro del primer grupo se encuentra principalmente al carcinoma basocelular y al carcinoma epidermoide. El carcinoma basocelular (CBC, cáncer de células basales) es mucho más frecuente. Es un tumor de crecimiento lento y raramente ocasiona metástasis a distancia. No obstante, si un cáncer de células basales se deja sin tratamiento puede ocasionar metástasis locales y afectar vísceras y el tejido óseo. Las personas mayores generalmente son las más afectadas. Los CBS en el cuero cabelludo y la nariz, son especialmente agresivos, con recidivas que aparecen típicamente dentro de los dos primeros años siguientes a la cirugía. El epidermoide o espinocelular (CE, carcinoma de células escamosas) se desarrolla en las capas superiores de la epidermis, y representa alrededor del 20 % de todos los casos de cáncer de la piel. Con frecuencia aparece en áreas del cuerpo expuestas al sol, tales como: cara, orejas, cuello, labios y dorso de las manos. Los CE tienen al menos el doble de frecuencia en los hombres que en las mujeres. Raramente aparecen antes de los 50 años de edad y se ven con más frecuencia en personas mayores de 70 años.¹

En el caso del CBC, se encuentran disponibles varias modalidades de tratamiento; la elección depende del tipo de tumor, de cada paciente y de los recursos disponibles. El tratamiento del CBC se puede resumir en dos grandes grupos: los procedimientos quirúrgicos y los no quirúrgicos. Dentro de los procedimientos quirúrgicos se encuentran: a) las técnicas destructivas como son el curetaje y electrodesecación y la criocirugía; y b) técnicas excisionales, es decir extirpación quirúrgica con márgenes y la cirugía micrográfica de Mohs.² También para el CE la cirugía es el tratamiento de elección. Se utilizan los colgajos cutáneos para el cierre del tumor después de la resección.¹

Durante el año 2012 fueron atendidos en el Hospital Dr. Gustavo Aldereguía Lima, de Cienfuegos, 145 pacientes con cáncer de cabeza y cuello, los cuales fueron operados por especialistas de distintos servicios, entre ellos el de Cirugía Maxilofacial. El objetivo de este

estudio es describir los resultados de la cirugía estética en pacientes afectados por CBC y CE.

MÉTODOS

Se realizó un estudio descriptivo, de serie de casos, que incluyó a pacientes operados de carcinomas basocelulares y epidermoides, durante el año 2012, en el Hospital Dr. Gustavo Aldereguía Lima, de la provincia Cienfuegos. Estos pacientes fueron intervenidos por especialistas en Dermatología, Cirugía Reconstructiva y Cirugía Maxilofacial, ya que requerían además del tratamiento quirúrgico con fines estéticos. Este se desarrolló mediante la técnica de colgajos locales fundamentalmente. Fueron operados por el servicio de Cirugía Maxilofacial 12 pacientes, a los cuales se aplicó exéresis y reconstrucción en el mismo acto quirúrgico.

Se analizó para cada paciente, edad, sexo, área afectada (párpado inferior, ala nasal, nasogeniana, dorso nasal), tipo de anestesia (local o genral), tipo de colgajo empleado (triangular, doble fondo, V invertida, e indio frontal), tipo de neoplasia (CBC o CE), y resultado (excelente, bueno, regular y malo). La información acerca de estas variables se tomó de las historias clínicas y en el caso de la variable resultado de la cirugía, también se tuvo en cuenta el criterio del paciente, que se indagó mediante entrevista posoperatoria.

Para el desarrollo de este estudio se contó con el consentimiento informado de todos los pacientes incluidos, así como con la aprobación del Comité de Ética del Hospital. Los resultados fueron presentados en números absolutos, debido al pequeño tamaño de la muestra.

RESULTADOS

La edad promedio fue de 63,3 años y se observó mayor número de pacientes en la octava década de la vida (70-79 años). Solo uno fue operado de CE, el resto de CBS. Todos fueron operados con anestesia local. Se observó ligero predominio del sexo masculino (7 pacientes). El área afectada con más frecuencia fue la nasogeniana y la técnica quirúrgica la de V invertida, aplicada a 4 pacientes. En el 100 % de los casos el resultado fue satisfactorio. (Tabla 1).

Tabla 1. Distribución de pacientes operados según las variables del estudio

Pacientes	Edad	Sexo	Área afectada	Colgajo empleado	Resultados
1	68	F	Párpado inferior	Triangular	Excelente
2	56	M	Párpado inferior	Triangular	Excelente
3	58	M	Ala nasal	Doble fondo	Excelente
4	45	M	Ala nasal	Doble fondo	Excelente
5	48	M	Ala nasal	Doble fondo	Excelente
6	78	M	Nasogeniana	V invertida	Excelente
7	76	M	Dorso nasal	Indio frontal	Excelente
8	78	M	Dorso nasal	Indio frontal	Excelente
9	48	F	Dorso nasal	Indio frontal	Excelente
10	50	F	Dorso nasal	V invertida	Excelente
11	80	F	Nasogeniana	V invertida	Excelente
12	79	F	Nasogeniana	V invertida	Excelente

El único caso de CE (Figura 1 y 2) requirió rehabilitación quirúrgica después de la exéresis de un cuerno cutáneo. Esta se realizó mediante la exéresis total del párpado inferior en forma de triángulo, también aplicada a otro paciente (Figura 3). Se aplicaron técnicas como:

reconstrucción de alas nasales por la técnica quirúrgica de doble fondo (Figura 4), colgajo de rotación de la mejilla apoyado por el surco nasogeniano (Figura 5), técnica en V invertida, apoyada en colgajo local rotatorio en región nasogeniana y colgajo frontal. (Figura 6).

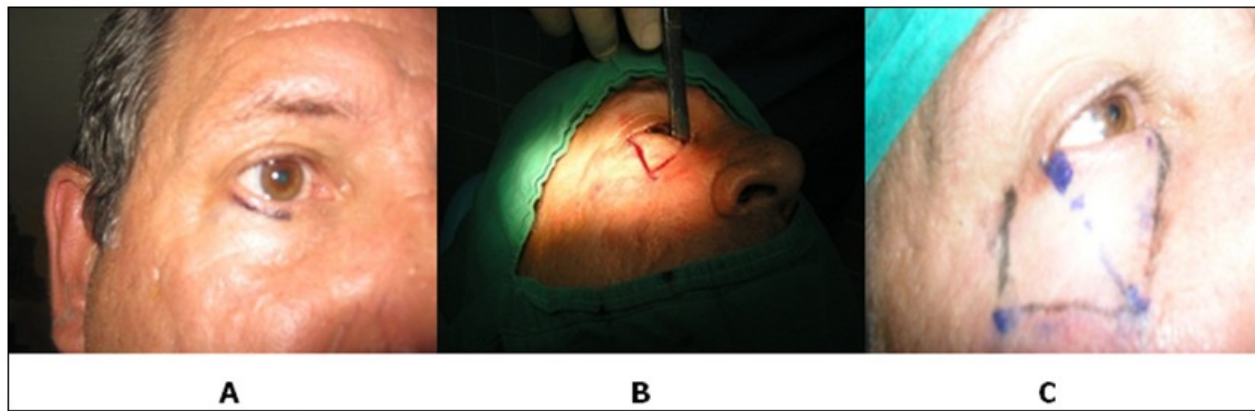


Figura 1. Se observa la línea marcada en el párpado inferior, sitio donde se realizó la exéresis del cuerno cutáneo, con CE en su base (A). Se observan las líneas marcadas para la técnica quirúrgica a emplear (B y C).

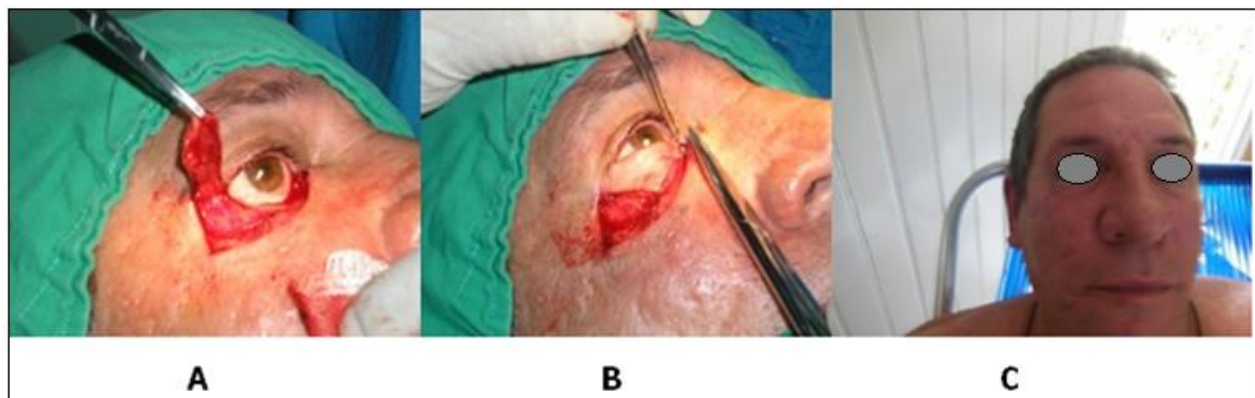


Figura 2. Se observa el movimiento del colgajo al lecho de la región extirpada para cubrir el defecto (A y B). Por último se observa la rehabilitación definitiva (C).

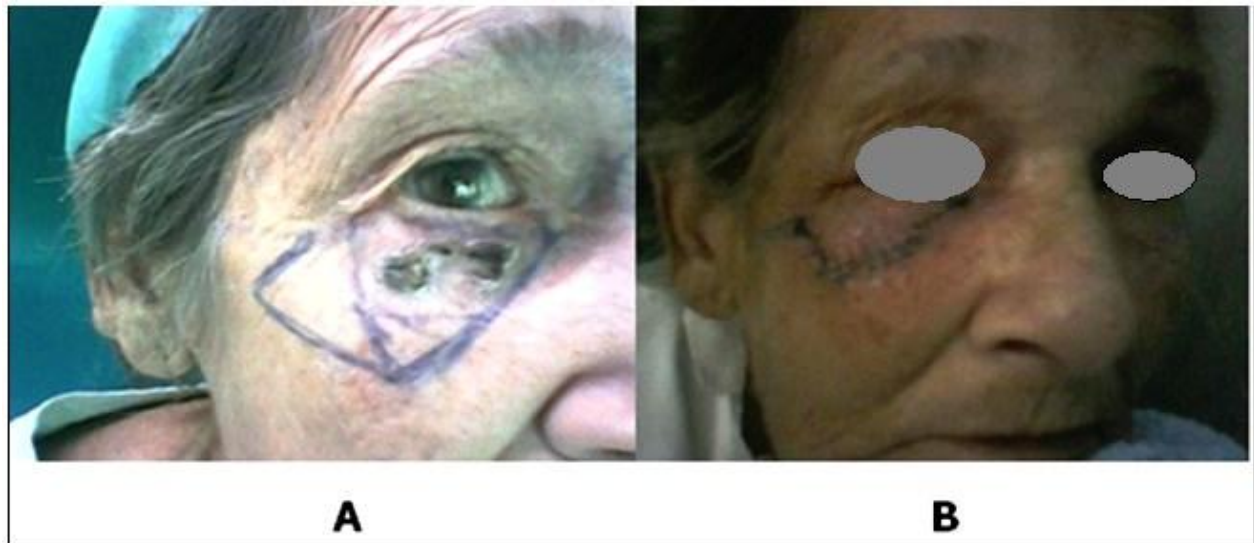

Figura 3. Vista preoperatoria que muestra la lesión cutánea por exéresis de CBC (A). Vista posoperatoria inmediata (B).

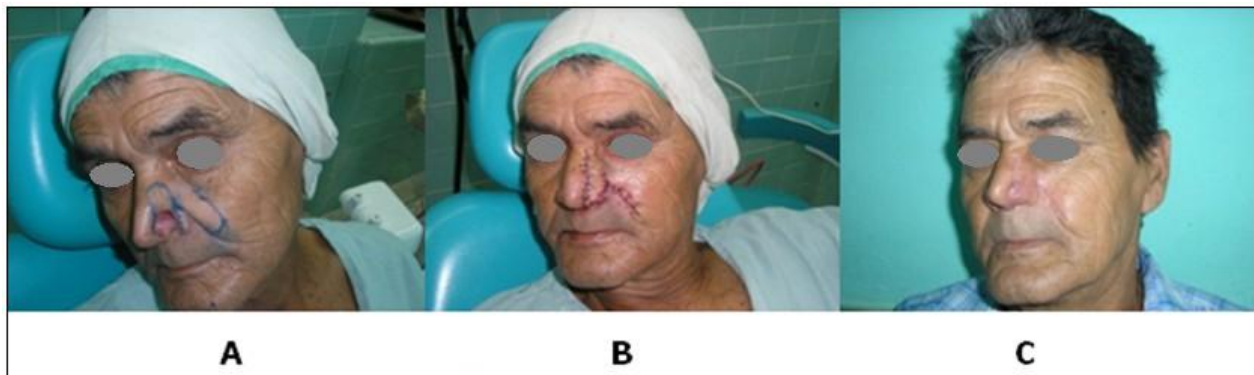

Figura 4. Se observa el diseño de la técnica quirúrgica de doble fondo (A), vista del posoperatorio inmediato (B) y de la rehabilitación posterior (C).

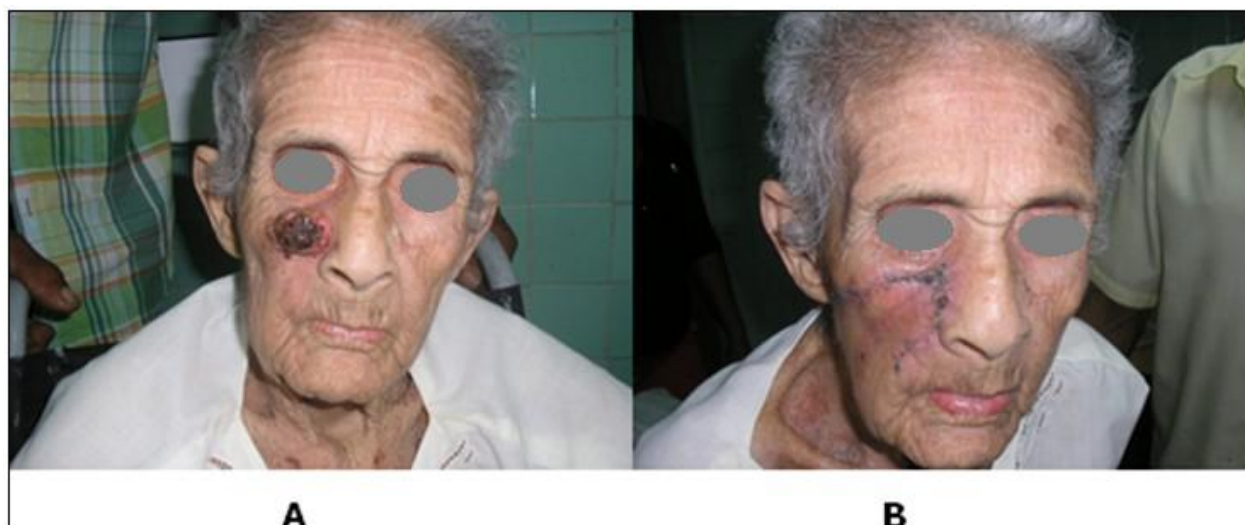

Figura 5. Se observa la lesión antes de la exéresis (A) y su rehabilitación mediante colgajo de rotación de la mejilla apoyado por el surco nasogeniano (B).

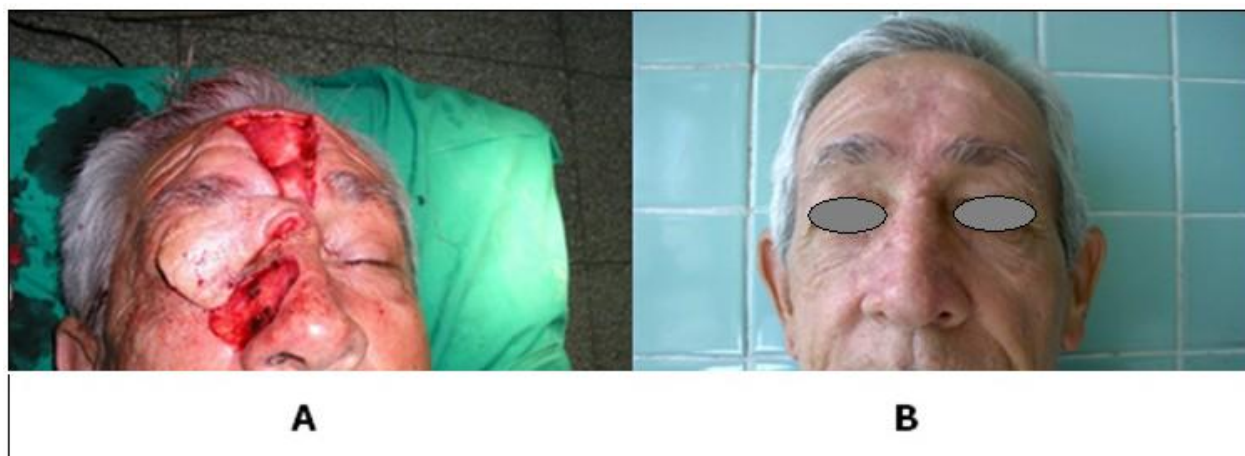


Figura 6. Se observa el colgajo frontal después de extirpado el carcinoma basocelular (A) y el resultado de la rehabilitación estética, con una discreta huella de donde se tomó el colgajo (B).

DISCUSIÓN

Los colgajos cutáneos locales ofrecen varias ventajas. Se consideran bien diseñados aquellos que provienen de áreas con un exceso relativo, y que se transponen para rellenar un defecto. La piel transpuesta posee color y textura muy

similares. El lugar donante debe cerrarse directamente y la contractura cicatricial es mínima. Sin embargo, estos colgajos requieren experiencia y planificación. Si el cirujano dibuja previamente dos o tres colgajos posibles para ese defecto, tendrá una visualización adecuada para la elección óptima del colgajo, la cual

depende de la localización y tamaño del defecto, la calidad de la piel vecina y la localización del tejido redundante adyacente.³

Viñas García, en un estudio de diez años realizado en Artemisa obtuvo un 47,1 % de pacientes con diagnóstico clínico e histopatológico de CBC,⁴ mientras que en otro realizado en México, se encontró una prevalencia de 74 %.⁵ Aunque en menor escala, por ser esta serie mucho más pequeña, en este estudio el CBC también tuvo un marcado predominio. En el caso particular de los labios, la incidencia del CBC es menor que la del CE,⁶ aunque no hubo ningún paciente con lesiones cutáneas en esta región, lo cual también coincide con el hecho de que la incidencia de cáncer de piel en el labio es baja (1 a 2 %).⁶

Fueron aplicados distintos tipos de colgajos, como los de rotación, de doble fondo, colgajo en V invertida, y colgajo frontal. Todos estos han recibido diferentes denominaciones a lo largo de su estudio y evolución; así mismo, las técnicas presentan particularidades en dependencia del medio y situaciones clínicas determinadas.³

La técnica de reconstrucción mediante el colgajo V-Y es eficiente para la reconstrucción parcial del párpado inferior.⁷ La técnica quirúrgica de los colgajos frontales, también llamados colgajos de transposición del entrecejo, es muy ventajosa en la rehabilitación de los pacientes con pérdida parcial o total de la nariz, ya sea por tumores o por traumatismos. En este estudio fue aplicada a dos pacientes.

La técnica de exéresis total del párpado y la reconstrucción mediante un diseño triangular, practicada en dos pacientes, permite extirpar grandes tumores del párpado inferior, con muy buena expectativa en cuanto a la rehabilitación y una rápida recuperación.

La totalidad de los pacientes fueron rehabilitados satisfactoriamente, de forma similar a lo ocurrido en otras series.¹ Se logró la desaparición de la epífora en una semana, sin injertos de mucosa oral o nasal.

Los resultados fueron satisfactorios en todos los pacientes. Se concluye que la aplicación de los diferentes tipos de colgajos locales, es efectiva en la rehabilitación estética de pacientes afectados por CBC Y CE, los cuales tienen una

elevada frecuencia entre las neoplasias de cabeza y cuello.

REFERENCIAS BIBLIOGRÁFICAS

1. Gutiérrez M, Ulloa J, Ulloa P. Colgajos cutáneos en cirugía oncológica facial. Rev Otorrinolaringol Cir Cabeza Cuello [revista en Internet]. 2012 [cited 8 Ene 2015] ; 72 (1): [aprox. 14p]. Available from: http://www.scielo.cl/scielo.php?script=sci_arttext&pid=S0718-48162012000100007&lng=es.
2. Gutiérrez Vidrio RM. Cáncer de piel. Rev Fac Med UNAM [revista en Internet]. 2003 [cited 20 Ene 2015] ; 46 (4): [aprox. 16p]. Available from: <http://www.ejournal.unam.mx/rfm/no46-4/RFM46411.pdf>.
3. Tschoi M, Hoy EA, Granick MS. Skin flaps. Surg Clin North Am. 2009 ; 89 (3): 643-58.
4. Viñas García M, Olgasaín Acosta Y, Álvarez Campos L, Quintana Díaz C. Comportamiento del Carcinoma Baso Celular Facial en Artemisa durante la última década. Rev Cubana Estomatol [revista en Internet]. 2011 [cited 19 Abr 2015] ; 48 (2): [aprox. 16p]. Available from: <http://scielo.sld.cu/pdf/est/v48n2/est04211.pdf>.
5. Hernández Zárate Si, Medina Bojórquez A, López Tello AL, Adela López D. Epidemiología del cáncer de piel en pacientes de la Clínica de Dermato-oncología del Centro Dermatológico Dr. Ladislao de la Pascua. Estudio retrospectivo de los últimos ocho años. Dermatol Rev Mex [revista en Internet]. 2012 [cited 20 Ene 2015] ; 56 (1): [aprox. 16p]. Available from: <http://www.medigraphic.com/pdfs/derrevmex/rmd-2012/rmd121e.pdf>.
6. Anda Juárez MC, Reyes Martínez G, Hajar T, Martínez E, Gutiérrez D, Fonte V. Carcinoma basocelular en el borde bermellón del labio superior. Dermatol Rev Mex [revista en Internet]. 2013 [cited 19 Abr 2015] ; 57: [aprox. 8p]. Available from: <http://www.medigraphic.com/pdfs/derrevmex/rmd-2013/rmd131h.pdf>.
7. Gómez Cabrera CG, Herrera Soto M, Falcón Márquez I, Agramonte Centellas I. Tumores Benignos de los Párpados. Rev Cubana Oftalmol [revista en Internet]. 2001 [cited 19 Abr 2015] ; 14 (2): [aprox. 5p]. Available from: http://bvs.sld.cu/revistas/oft/vol14_2_01/oft09201.htm.