

# Europos išvaržos asociacijos (EHS) pasiūlyta pilvo sienos išvaržų klasifikacija

## The European Hernia Society (EHS) abdominal hernia classification

Sigitas Tamulis

*Vilniaus universiteto Gastroenterologijos, nefrourologijos ir chirurgijos klinika, Bendrosios chirurgijos centras,  
Vilniaus greitosios pagalbos universitetinė ligoninė, Šiltnamių g. 29, LT-04130 Vilnius*

*El. paštas: sigis.tamulis@gmail.com*

*Vilnius University, Clinic of Gastroenterology, Nephrourology and Surgery, Vilnius University Emergency Hospital,  
Šiltnamių str. 29, LT-04130 Vilnius, Lithuania*

*E-mail: sigis.tamulis@gmail.com*

Šiuo metu Lietuvos chirurginėje praktikoje vartojama daug įvairių pilvo sienos išvaržų klasifikacijų, tačiau nėra vienos paprastos, unifikotos, informatyvios, išsamios ir kartu lengvai atsimenamos išvaržų klasifikacijos. Tai sunkina gydymo rezultatų vertinimą, naujų gydymo būdų diegimą ir integraciją į Europos ir pasaulio pilvo sienos išvaržų diagnostiką, gydymą ir klinikinius tyrimus. Šio darbo tikslas – apžvelgti iki šiol naudotas klasifikacijas ir pateikti EHS klasifikaciją.

**Reikšminiai žodžiai:** pilvo siena, išvarža, pirminė pilvo sienos išvarža, pooperacinė pilvo sienos išvarža, bambos išvarža, kirkšninė išvarža, epigastrinė išvarža, baltosios pilvo linijos išvarža, juosmeninė išvarža, Špigelio išvarža, pilvo sienos išvaržų klasifikacija.

A number of abdominal wall hernia classifications are used in surgical practice in Lithuania. However, there is a lack of one simple, practical, informative, well memorizable, unified and integrated classification intended for all the surgical society. The purpose of this article was to review the abdominal wall hernia classifications commonly used in Lithuania and to present the new abdominal hernia classification proposed by the European Hernia Society.

**Keywords:** abdominal wall hernia, inguinal hernia, classification, incisional hernia, ventral hernia, umbilical hernia, epigastric hernia.

Pilvo išorinė išvarža, arba trūkis (lot. *hernia abdominalis externa*) – chirurginė liga, sukelta organų kartu su pasienine pilvaplėve išsiveržimo pro plyšius ar pažeidimus, susidariusius pilvo sienos raumeniniame ir sausplėvės sluoksnyje [1].

2007 metais Lietuvos Respublikoje, SVEIDROS duomenimis, stacionarinėse ir ambulatorinėse sveikatos priežiūros įstaigose užregistruota 15 950 pacientų,

kuriems diagnozuotos įvairios pilvo išvaržos. Manoma, kad išvaržas turi apie 3–4 % gyventojų. 75 % visų pilvo sienos išvaržų sudaro kirkšninės išvaržos, kurios vyrams yra 25 kartus dažnesnės negu moterims. Pooperacinės pilvo sienos išvaržos susidaro maždaug 2–10 % pacientų po pilvaplėvės ertmės operacijų. JAV kasmet išvaržos išoperuojamos daugiau kaip pusei milijono gyventojų. SVEIDROS duomenimis, operacijos dėl pilvo sienos

išvaržų padaromos maždaug 9 tūkstančiams Lietuvos suaugusiųjų ir vaikų.

Atkryčiai po hernioplastikos tebėra aktuali chirurginė problema. Vien dėl kirkšninių išvaržų atkryčių JAV kasmet atliekama apie 50 000 kartotinių operacijų. Nustatyta, kad jei operacijos atliktos specializuotuose centruose, atkryčių skaičius nesiekia 2 %, o jei bendrosios chirurgijos skyriuose nuo 5 % iki 20 %. Operuojant kartotines išvaržas atkryčių tikimybė dar didesnė. Iki 80 % atkryčių atsiranda per pirmuosius dvejus metus [1].

Aloplastinių medžiagų naudojimas pilvo sienos išvaržų chirurgijoje ne tik labai sumažino atkryčių skaičių, bet ir reikšmingai išplėtė operacijų metodikų ir operacinių technologijų įvairovę. Tradicinių pilvo sienos išvaržų klasifikacijų, pagrįstų vien topografinė anatomija, jau nepakanka, kad būtų galima kokybiškai įvertinti ir palyginti skirtingų metodikų, operacijų, klinikinių tyrimų ir studijų rezultatus. Todėl 29-ajame Europos išvaržos asociacijos (EHS – *European Hernia Society*) suvažiavime 2007 metais EHS prezidentas Andrew Kingsnorth pažymėjo ypatingą pilvo sienos išvaržų klasifikacijos svarbą teigdamas, kad pastaruoju metu publikacijose ir konferencijose „obuolys yra dažnai palyginamas su apelsinu“ [2].

Bet kokios klasifikacijos tikslai neapsiriboja vien tikta tinkamo gydymo konkrečiu atveju pasirinkimu, bet ir objektyviu, sisteminiu skirtingų operacinių metodikų rezultatų ir veiksmingumo įvertinimu, palyginimu bei

daugiacentrių tyrimų duomenimis grindžiamų gydymo rekomendacijų kūrimu.

Visos žinomos išvaržų klasifikacijos turi tam tikrų trūkumų. Nyhus [3] kirkšninių išvaržų klasifikacija yra viena iš dažniausiai vartojamų, tačiau gana sudėtinga ir sunkokai įsimenama (1 lentelė). Stoppa [4] klasifikacijoje papildomai įtraukti sunkinantys veiksniai, Bendavid [5] TSD klasifikacija labai sudėtinga, turinti 20 potipių. Gilbert [6] klasifikacijoje nepakankamai išsamiai apibūdintos šlauninės ir mišriosios išvaržos (2 lentelė). Gana paprasta ir lengvai įsimenama klasifikacija, kurioje atsispindi išvaržos anatomija (įstrižoji arba lateralinė / tiesioji arba medialinė) ir dydis (<1,5; 1,5–3; >3 cm), yra Aachen [7] klasifikacija (3 lentelė). EHS pasiūlyta kirkšninių išvaržų klasifikacija [8] grindžiama būtent Aachen klasifikacija, tik išvaržos dydžio kriterijus yra ne 1,5 cm, o smiliaus galo skersmuo – 1,5–2 cm. Panašaus skermens yra ir laparoskopinių instrumentų (spaustukų, žirklių) antgaliai, dėl to šią klasifikaciją galima naudoti atliekant laparoskopines operacijas. Taigi, remiantis EHS klasifikacija, „1“ dydžio išvaržos skersmuo yra lygus vienam smiliui (iki 2 cm), „2“ – nuo vieno iki dviejų smilių ir „3“ – lygus arba didesnis už tris smilius. Mišriosios išvaržos atvejais lentelėje pažymini atitinkamų anatominių variantų deriniai (4 lentelė).

Colingerio [9] įsitikimu, ideali kirkšninių išvaržų klasifikacija turėtų būti paprasta, lengvai įsimenama, anatomiškai pagrįsta ir vartotina tiek priekinės, tiek užpakalinės pilvo sienos plastikos atvejais.

1 lentelė. Nyhus klasifikacija

Tipas	Išvarža	Apibūdinimas
I	Įstrižoji	Vidinis žiedas nepakitęs
II	Įstrižoji	Vidinis žiedas vidutiniškai išsiplėtęs, užpakalinė kirkšninio kanalo siena vientisa
III A	Tiesioji	Maža ir vidutinė tiesioji išvarža, vidinis žiedas nepažeistas
III B	Įstrižoji	Vidinis žiedas išsiplėtęs ir suardytas, pažeista užpakalinė siena; šliaužiančioji išvarža; mišrioji (tiesioji + įstrižoji) išvarža
III C	Šlauninė	Šlauninė
IV A	Recidyvinė tiesioji	
IV B	Recidyvinė įstrižoji	
IV C	Recidyvinė šlauninė	
IV D	Recidyvinė mišrioji	IV A, B, C derinys

**2 lentelė.** Gilbert klasifikacija

Tipas	Išvarža	Kirkšninio kanalo anatomiškai pakitimai
I	Maža įstrižoji	Vidinis žiedas nepakitęs
II	Vidutinė įstrižoji	Vidinis žiedas vidutiniškai išsiplėtęs
III	Didelė įstrižoji	Pro vidinį žiedą lenda daugiau nei 2 pirštai
IV	Didelė tiesioji	Suirusi visa užpakalinė siena
V	Maža tiesioji	Nedidelis užpakalinės sienos defektas
VI	Mišrioji	Tiesioji + įstrižoji („pantalo“)
VII	Šlauninė	Šlauninė

**3 lentelė.** Aachen klasifikacija

Tipas	Išvarža	Apibūdinimas
L1	Lateralinė	< 1,5 cm
L2	Lateralinė	1,5–3 cm
L3	Lateralinė	> 3 cm
M1	Medialinė	< 1,5 cm
M2	Medialinė	1,5–3 cm
M3	Medialinė	> 3 cm
Mc	Mišrioji	
F	Šlauninė	

**4 lentelė.** EHS kirkšnių išvaržų klasifikacija

(Pavyzdys: tiesi 2 įstriža 1 recidyvinė dešinė kirkšninė išvarža M2L1R dex.)

Išvarža	Pirminė / Recidyvinė				
	0	1	2	3	X
F (femoralinė/šlauninė)					
M (kirkšninė medialinė/tiesioji)			√		
L (kirkšninė lateralinė/įstrižoji)		√			

Nepaisant kai kurių trūkumų (nėra užpakalinės kirkšnies kanalo sienos apibūdinimo, šliaužiančiosios išvaržos), EHS kirkšnių išvaržų klasifikacija yra gana paprasta, informatyvi, anatomiškai pagrįsta, lengvai suprantama ir vartotina tiek tradicinės, tiek laparoskopinės plastikos atvejais.

EHS kirkšnių išvaržų klasifikacija paskatino sukurti panašaus pobūdžio gana informatyvią ir paprastą pirminių pilvo sienos (bambos, baltosios linijos (epigastrinę), Špigelio, juosmeninių) ir pooperacinių pilvo sienos išvaržų klasifikaciją [10]. Ankstesnės pirminių ir pooperacinių pilvo sienos išvaržų klasifikacijos, sukurtos Chevrel [11], Korenkov [12], Schumpelick [13], Ammaturo ir Bassi [14], Dietz [15], buvo grindžiamos anatomine

**5 lentelė.** Pooperacinių pilvo sienos išvaržų klasifikacijų kriterijai

Kriterijai	Chevrel ir Rath	Korenkov ir kt.	Schumpelick	Ammaturo ir Bassi	Švedijos registras	Dietz ir kt.
Išvaržos vartų parametrai (plotis, ilgis, plotas)	Plotis	Plotis ir ilgis	Didžiausias skersmuo	Plotis	Plotis ir ilgis	Plotis ir ilgis
Išvaržos maišo dydis						
Išvaržos defektų skaičius			×		×	
Kūno masės indeksas					×	×
Pilvo sienos ir išvaržos vartų santykis				×		
Pilvo tūrio ir išvaros tūrio santykis						
Pirminė pooperacinė išvarža						
Recidyvų (ankstesnių operacijų dėl išvaržos) skaičius	×	×	×	×	×	×
Aloplastika iš anamnezės					×	

5 lentelės tęsinys

Kriterijai	Chevreil ir Rath	Korenkov ir kt.	Schumpelick	Ammaturo ir Bassi	Švedijos registras	Dietz ir kt.
Indikacija operacijai, po kurios atsirado pooperacinė išvarža					×	
Pjūvio forma ir lokalizacija					×	
Išvaržos simptomai		×				
Išvaržos atitaisomumas		×	×		×	
Išvaržos lokalizacija	×	×	×	×	×	×
Pošonkaulinės srities anatomija: sternokostalinis kampas						×
Kiti išvaržos atkryčių rizikos veiksniai						×

Ne visi minėti kriterijai gali būti efektyviai pritaikyti kasdienėje praktikoje, todėl vienas iš pirminių naujos klasifikacijos uždavinių ir buvo pagrindinių kriterijų atranka.

išvaržos lokalizacija, išvaržos vartų (plotis, ilgis, plotas) parametrais, ankstesnių operacijų skaičiumi, pilvo sienos ir išvaržos vartų ploto santykiu, morfologine išvaržos sandara, anatominio sandaros tipu ir rizikos veiksniais (5 lentelė) [10].

Kadangi paprastai dvi pirminės pilvo sienos išvaržos yra vidurinės lokalizacijos (epigastrinės, bambos) ir dvi – šoninės (Špigelio ir juosmeninė), yra taisyklingos apvalios arba ovalios formos, naujoje EHS pirminių pilvo sienos išvaržų klasifikacijoje liko tik du kriterijai: išvaržos lokalizacija ir skersmuo (6 lentelė) [10].

Pooperacinė išvarža apibūdinama kaip bet kokia fiziniu ar instrumentiniu tyrimu nustatyta pilvo sienos pooperacinio rando srities anga su arba be lokalaus išsipūtimo (Korenkov et al.) [12]. Nepaisant daugybės pooperacinių išvaržų kriterijų, konstatuota, kad esminiai kriterijai yra išvaržos lokalizacija ir pilvo sienos defekto dydis.

Pilvo siena pagal pooperacinių išvaržų lokalizaciją suskirstyta į dvi sritis: vidurinę (medialinę) ir šoninę (lateralinę).

Vidurinės srities ribas kranialine kryptimi nurodo kardinė krūtinkaulio atauga, kaudaline – gaktikaulis (gaktikaulio sąvarža), lateraline – šoninis tiesiojo pilvo sienos raumens makšties kraštas. Dėl nevienalytės vidurinės srities sandaros ir potencialiai dažnesnių anatominų epigastrinės (kardinės ataugos), bambos ir gaktinės sąvaržos sričių pooperacinių išvaržų atkryčių vidurinė dalis skirstoma į penkias zonas (M1–M5): subkardinę (M1), epigastrinę (M2), umbilikalinę (M3), infraumbilikalinę (M4) ir suprapubinę (M5) (1 paveikslas, 7 lentelė).

Remiantis EHS klasifikacija, savaime iškyla keletas klausimų:

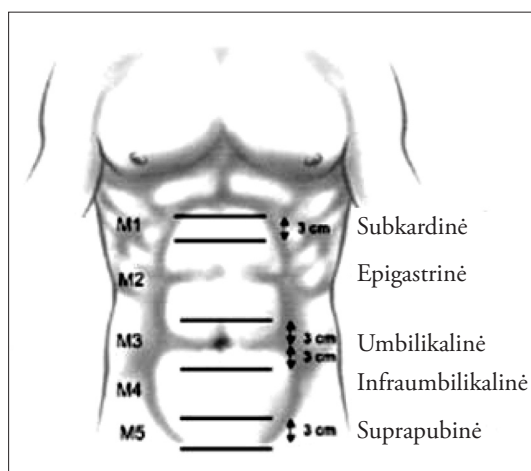
1. Kaip apibūdinti išvaržas, kurios apima kelias zonas?
2. Kaip apibūdinti išvaržas, kurioms būdingi daugybiniai defektai?

6 lentelė. EHS pirminių pilvo sienos išvaržų klasifikacija

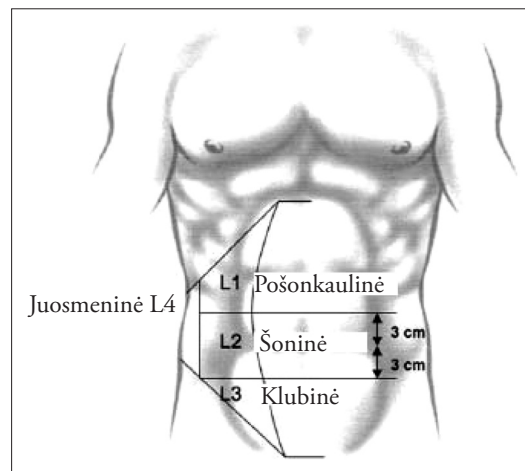
EHS Pirminė pilvo sienos išvarža Klasifikacija		Skersmuo cm	Maža < 2 cm	Vidutinė > = 2–4 cm	Didelė > = 4 cm
Vidurinė (medialinė)	Epigastrinė				
	Bambos				
Šoninė (lateralinė)	Špigelio				
	Juosmeninė				

7 lentelė. Vidurinės srities zonos

Zonos Nr.	Zonos pavadinimas	Zonos ribos
1	M1 (subkardinė)	Nuo kardinės ataugos kaudaline kryptimi 3 cm
2	M2 (epigastrinė)	Nuo ribos 3 cm žemiau kardinės ataugos iki ribos 3 cm aukščiau bambos
3	M3 (umbilikalinė)	Nuo ribos 3 cm aukščiau bambos iki ribos 3 cm žemiau bambos
4	M4 (infraumbilikalinė)	Nuo ribos 3 cm žemiau bambos iki ribos 3 cm aukščiau gaktinės sąvaržos
5	M5 (suprapubinė)	Nuo gaktinės sąvaržos kranialine kryptimi 3 cm



1 pav. Vidurinė sritis



2 pav. Šoninė sritis

Nerekomenduojama didelių, apimančių kelias M zonas išvaržų klasifikuoti dauginiu M simbolių deriniu (pvz., M1-2, M2-4). Patariama klasifikuoti taikant pirmumo taisyklę potencialiai sudėtingesnėms išvaržų atkryčių požiūriu zonoms, t. y., sudėtingiausia – M1 ir M5, mažiau sudėtinga – M3, mažiausiai – M2 ir M4. Taigi, jeigu turime pooperacinę išvaržą, nusitęsiančią per kelias zonas nuo kardinės ataugos iki bambos, vartojame simbolį M1, jeigu nuo epigastriumo srities iki infraumbilikalinės – M3.

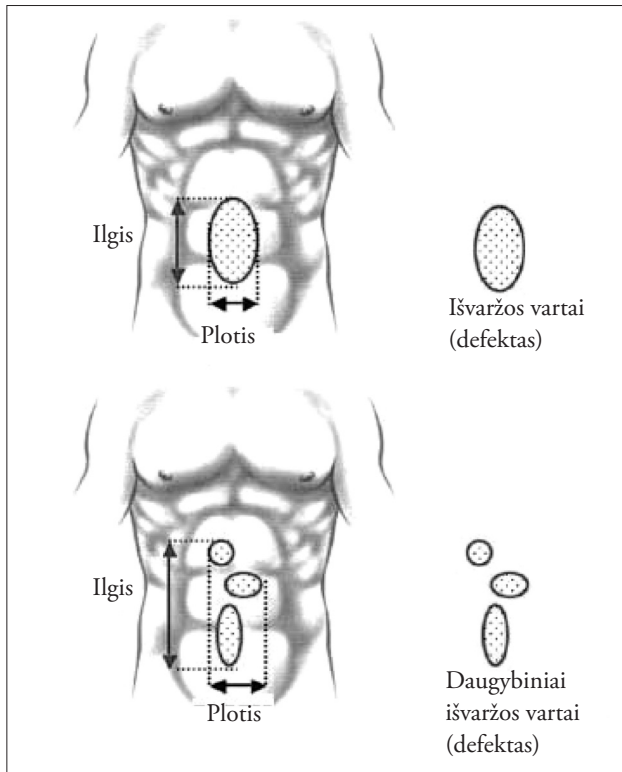
Atsakant į kitą klausimą, rekomenduojama daugy-

binių defektų turinčias išvaržas, atsiradusias po vienos operacijos, klasifikuoti kaip vieną išvaržą vienu M simboliu, po daugybinių operacijų – kaip atskiras išvaržas keliais M simboliais.

Šoninės (lateralinės) srities ribas kranialine kryptimi nurodo šonkaulių lankas, kaudaline – kirkšnies sritis, medialine – šoninis tiesiojo pilvo raumens makštis kraštas, lateraline – juosmeninė sritis. Šoninė sritis dalijama į 4 L zonas (L1–L4): pošonkaulinę (subkostalinę) (L1), šoninę (L2), klubinę (L3), juosmeninę (L4) (2 paveikslas, 8 lentelė).

8 lentelė. Šoninės srities zonos

Zonos Nr.	Zonos pavadinimas	Zonos ribos
1	L1 (pošonkaulinė, subkostalinė)	Tarp pošonkaulių lanko ir horizontalios ribos 3 cm aukščiau bambos
2	L2 (šoninė)	Lateraliau tiesiojo pilvo sienos raumens makštis išorinio krašto srityje, apribotoje horizontalių linijų 3 cm aukščiau ir 3 cm žemiau bambos
3	L3 (klubinė)	Tarp horizontalios linijos 3 cm aukščiau bambos ir kirkšnies srities
4	L4 (juosmeninė)	Į šoną ir nugarą (laterodorsaliai) nuo priekinės pažastinės (aksiliarinės) linijos



3 pav. Išvaržos vartų plotis ir ilgis

Išvaržai apibūdinti galima naudoti tiek simbolinius, tiek netrumpintus pavadinimus, tačiau išsamiausiai ir aiškiausiai išvaržos lokalizaciją apibūdintų netrumpintų ir simbolių pavadinimų deriniai.

Nepaisant nuomonių, kad pagrindinis išvaržos atkryčius lemiantis pooperacinės išvaržos dydžio parametras yra išvaržos vartų plotis (W), tačiau ir ilgis (L) turi nemažai įtakos operacinės taktikos pasirinkimui ir išvaržos atkryčių dažnumui. Todėl naujoje EHS pooperacinių išvaržų klasifikacijoje atsispindi abu išvaržos vartų dydžio parametrai: didžiausias plotis ir didžiausias ilgis.

Išvaržos vartų (defekto) plotis įvertinamas apskaičiuojant didžiausią atstumą centimetrais tarp išvaržos vartų kraštų. Daugybinių defektų atveju plotis apskaičiuojamas matuojant atstumą tarp labiausiai į šonus nutolusių defektų šoninių kraštų (3 pav.).

Išvaržos vartų (defekto) ilgis apskaičiuojamas įvertinant atstumą centimetrais tarp labiausiai kranialine ir labiausiai kaudaline kryptimi nutolusių defektų kraštų. Daugybinių defektų atveju apskaičiuojamas atstumas tarp labiausiai kranialine kryptimi nutolusio defekto

9 lentelė. EHS pooperacinių pilvo sienos išvaržų klasifikacija [10]

EHS Pooperacinių pilvo sienos išvaržų klasifikacija			
Vidurinės	Subkardinė	M1	
	Epigastrinė	M2	
	Umbilikalinė	M3	
	Infraumbilikalinė	M4	
	Suprapubinė	M5	
Šoninės	Pošonkaulinė (subkostalinė)	L1	
	Šoninė	L2	
	Klubinė	L3	
	Juosmeninė	L4	
Recidyvinė pooperacinė išvarža?		Taip <input type="radio"/>	Ne <input type="radio"/>
Ilgis: cm		Plotis: cm	
Plotis cm	W1	W2	W3
	<4 cm	≥4–10 cm	≥10 cm
	<input type="radio"/>	<input type="radio"/>	<input type="radio"/>

kranialinio krašto ir labiausiai kaudaline kryptimi nutolusio defekto kaudalinio krašto.

Išvaržos plotą būtų galima apskaičiuoti remiantis ovalo ploto skaičiavimo formule, tačiau pooperacinių išvaržų forma dažnai nėra taisyklinga, todėl ploto kriterijaus naujoje EHS pooperacinių išvaržų klasifikacijoje buvo atsisakyta.

Kadangi išvaržos vartų plotą apskaičiuoti nėra paprasčia ir jis nelabai tinkamas bendrai priimtai naujai EHS išvaržų klasifikacijai, nuspręta apsiriboti išvaržos vartų

pločio ir ilgio įvertinimu ir išvaržos pločio klasifikavimu į tris grupes:  $W1 < 4$  cm,  $W2 \geq 4-10$  cm,  $W3 \geq 10$  cm (9 lentelė).

Dėl nevisiškai susistemintų išvaržos dydžio parametrų pooperacinių pilvo sienos išvaržų klasifikacijos formatus tik iš dalies atitinka kirksnies srities ir pirminių pilvo sienos išvaržų klasifikacijų formatus. Tai sunkina daugiacentrį duomenų apie pooperacines pilvo sienos išvaržas kaupimą ir apdorojimą. Susisteminti išvaržų dydžio parametrus – tolesnio klasifikacijos tobulinimo uždavinys.

## LITERATŪRA

1. Šočas J, Kiudelis M. Pilvo siena, pilvaplėvė, išvaržos. In: J. Pundzius, G. Barauskas, D. Bilskienė. Chirurgija. Kaunas, 2006, p. 273–282.
2. Inauguration speech of the new president of the European Hernia Society, Andrew Kingsnorth at the 29th International Congress of the European Hernia Society, 6 May 2007, Athenes, Greece.
3. Nyhus LM, Klein MS, Rogers FB. Inguinal hernia. *Curr Probl Surg* 1991; 28: 403–450.
4. Stoppa R. Groin hernias in the adult. In: Chevrel J-P (eds) *Hernias and surgery of the abdominal wall*. 2nd edn. Berlin: Springer, 1998, p. 175–178.
5. Bendavid R. The TSD classification: a nomenclature for groin hernias. In: Schumpelick V, Wantz GE (eds). *Inguinal hernia repair*. Basel: Karger, 1995, p. 48–55.
6. Gilbert AI. An anatomical and functional classification for the diagnosis and treatment of inguinal hernia. *Am J Surg* 1989; 157: 331–333.
7. Schumpelick V, Treutner KH, Arlt G. Classification of inguinal hernias. *Chirurg* 1994; 65: 877–879.
8. Miserez M et al. The European hernia society groin hernia classification: simple and easy to remember. *Hernia* 2007; 11: 113–116.
9. Zollinger RM. Classification systems for groin hernias. *Surg Clin North Am* 2003; 83: 1053–1063.
10. Muysons FE; Miserez M, Berrevoet F, Campanelli G, Campanelli G, Chelada E, Dietz UA, Eker H, El Nakadi, Hauters P, Hidalgo Pascual M, Hoferlin A, Klinge U, Montgomery A, Simmermacher, RKJ, Simons MP, Smietanski M, Sommeling C, Tollens T, Vierendeels T, Kingsnorth A. Classification of primary and incisional abdominal wall hernias. *Hernia* 2009; 13: 407–414.
11. Chevrel JP, Rath AM. Classification of incisional hernias of the abdominal wall. *Hernia* 2000; 4: 7–11.
12. Korenkov M, Paul A, Sauerland S, Neugebauer E, Arndt M, Chevrel JP, Corcione F, Fingerhut A, Flament JB, Kux M, Matzinger A, Myrvold HE, Rath AM, Simmermacher RK. Classification and surgical treatment of incisional hernia. Results of an experts' meeting. *Langenbecks Arch Surg* 2001; 386: 65–73.
13. Schumpelick V. Narbenhernie. In: Schumpelick V (ed) *Hernien*. Stuttgart: Thieme, 2000, p. 266–269.
14. Ammaturo C, Bassi G. The ratio between anterior abdominal wall surface/wall defect surface: a new parameter to classify abdominal incisional hernias. *Hernia* 2005; 9: 316–321.
15. Dietz UA, Hamelmann W, Winkler MS, Debus ES, Malafaia O, Czecko NG, Thiede A, Kuhfub I. *J Plast Reconstr Aesthet Surg* 2007; 60(4): 383–388.

*Gauta: 2009-10-10*

*Priimta spaudai: 2009-11-05*