

Pino de fibra de vidro anatômico: relato de caso

Anatomic glass fiber post: case report

*Michele Bortoluzzi De Conto Ferreira(1); Bruno Carlini-Júnior(2); Yara Teresinha Silva-Sousa(3);
Érica Alves Gomes(4); Aloísio Oro Spazzin(5)*

1 Departamento de Odontologia Restauradora da Escola de Odontologia
da Faculdade Meridional – IMED, Passo Fundo, RS, Brasil.

ORCID: <https://orcid.org/0000-0002-1525-0550> | E-mail: michele.ferreira@imed.edu.br

2 Professor do Curso de Especialização em Dentística do Centro de Estudos Odontológicos
Meridional – Pós-Graduação IMED, Passo Fundo, RS, Brasil.

ORCID: <https://orcid.org/0000-0002-7760-115X> | E-mail: carlini_bruno@yahoo.com.br

3 Programa de Pós-Graduação em Odontologia, Escola de Odontologia,
Universidade de Ribeirão Preto – UNAERP, Ribeirão Preto, SP, Brasil.

ORCID: <https://orcid.org/0000-0002-7671-1656> | E-mail: ysousa@unaerp.br

4 Programa de Pós-Graduação em Odontologia, Escola de Odontologia,
Universidade de Ribeirão Preto – UNAERP, Ribeirão Preto, SP, Brasil.

ORCID: <https://orcid.org/0000-0003-1454-8360> | E-mail: ericaagomes@yahoo.com.br

5 Programa de Pós-Graduação em Odontologia, Escola de Odontologia,
Faculdade Meridional – IMED, Passo Fundo, RS, Brasil.

ORCID: <https://orcid.org/0000-0002-2392-1836> | E-mail: aloisio.spazzin@imed.edu.br

Journal of Oral Investigations, Passo Fundo, vol. 7, n. 1, p. 52-61, Jan.-Jun., 2018 - ISSN 2238-510X

[Recebido: Setembro 28, 2017; Aceito: Março 29, 2018]

DOI: <https://doi.org/10.18256/2238-510X.2018.v7i1.2161>

Endereço correspondente / Correspondence address

Michele Bortoluzzi de Conto Ferreira
Rua Senador Pinheiro, 304, Passo Fundo, RS, Brasil
CEP 99070-220

Sistema de Avaliação: *Double Blind Review*
Editor: Aloísio Oro Spazzin

Como citar este artigo / How to cite item: [clique aqui! / click here!](#)

Resumo

Introdução: Pinos pré-fabricados de fibra de vidro possuem boas propriedades mecânicas e estéticas. Porém, estes podem não se adaptar bem em canais amplos ou excessivamente cônicos prejudicando sua retenção ao canal radicular. Uma alternativa para esta desvantagem, é a utilização da técnica de pino anatômico. **Objetivo:** O objetivo do relato de caso foi apresentar a técnica de confecção de um pino fibra de vidro anatômico em dente anterior com reduzido remanescente coronário e ampla embocadura do canal radicular. **Relato de Caso:** Paciente masculino, 49 anos, procurou atendimento odontológico com queixa da aparência estética de seus dentes anteriores superiores. Após remoção de uma coroa metalocerâmica e um pino-núcleo metálico fundido do elemento 12, foram confeccionados um pino de fibra de vidro anatômico, núcleo de preenchimento e coroa provisória. Foram realizadas as facetas em resina composta nos elementos 13, 11, 21, 22 e 23. Uma coroa de cerâmica reforçada por dissilicato de lítio (IPS e.max CAD, Ivoclar Vivadent) foi cimentada no elemento 12. **Conclusões:** Através da técnica pino de fibra de vidro anatômico, é possível reabilitar dentes anteriores tratados endodonticamente sem a utilização de pinos metálicos, apresentando bons resultados estéticos. Entretanto, uma condição oclusal dentro dos princípios de uma oclusão mutuamente protegida deve ser almejada para garantir longevidade da restauração. **Palavras-chave:** Técnica para Retentor Intrarradicular; Dentes Tratados Endodonticamente; Resinas Compostas.

Abstract

Introduction: Prefabricated glass fiber posts present good mechanical and esthetic proprieties. However, these may not fully fit in large canal or excessively conical damaging your retention in the root canal. An alternative to this disadvantage, it is the use of post anatomic technique. **Aim:** the aim of the case report was to present the technique to obtain an anatomic glass fiber post in anterior teeth with reduced coronal remaining and large access of the root canal. **Case Report:** Man patient 49 year-old searched dental care with complaint of the esthetic appearance of your anterior maxillary teeth. After the removal of a metalceramic crown and a cast core and post of the tooth 12, an anatomic glass fiber post, resin core and interim crown were performed. Direct composite resin veneers were performed in the teeth 13, 11, 21, 22 and 23. A crown of reinforced lithium disilicate ceramic (IPS e.max CAD, Ivoclar Vivadent) was luted at tooth 12. **Conclusions:** It is possible to restore endodontically treated teeth without to use metal posts presenting improved esthetic results using the technique of anatomic glass fiber post. However, an occlusal condition concerning the principles of protected occlusion must be founded to guarantee a long-term restoration. **Keywords:** Post and Core Technique; Endodontically Treated Teeth; Composite Resins.

Introdução

Dentes anteriores tratados endodonticamente severamente destruídos necessitam de pino e núcleo para fornecer retenção à restauração coronária (1). Tradicionalmente, pinos metálicos foram muito utilizados em dentes anteriores tratados endodonticamente, por possuírem maior resistência à fratura quando comparados a pinos de outros materiais não metálicos (2, 3). Por outro lado, quando coroas totalmente cerâmicas são empregadas, pinos metálicos podem prejudicar a estética. Um amplo número de pinos estéticos, tais como pinos de fibra de vidro ou zircônia, têm sido desenvolvidos para melhorar a aparência estética das restaurações cerâmicas (4).

Pinos de zircônia apresentam alta resistência flexural (900-1200 MPa), similar aos pinos metálicos. Além da alta resistência mecânica, os pinos de zircônia têm boa estabilidade química, alta dureza e módulo de elasticidade similar a alguns pinos metálicos. Entretanto, pinos de zircônia apresentam desvantagens de ser difíceis de serem removidos do canal radicular em caso de falha e seu alto módulo de elasticidade pode aumentar o risco de fraturas radiculares catastróficas (4). As fraturas radiculares representam o pior cenário de falha em dentes tratados endodonticamente restaurados com pinos intrarradiculares. Pesquisas têm mostrado que os pinos intrarradiculares utilizados para restaurar dentes tratados endodonticamente deveriam ter propriedades físicas e mecânicas similares às da dentina, o que permitiria uma distribuição mais uniforme das tensões (5-7).

Pinos pré-fabricados de fibra de vidro possuem boas propriedades mecânicas e estéticas, técnica de fácil utilização e ainda possibilidade de união adesiva aos materiais resinosos. Porém, estes podem não se adaptar bem em canais não circulares, amplos ou excessivamente cônicos, podendo comprometer sua retenção ao canal radicular, pois a resistência adesiva ficaria prejudicada pela excessiva espessura da camada de cimento (8), aumentando o índice de fratura induzido pela mastigação (9) e também facilitando o deslocamento do pino (8, 10).

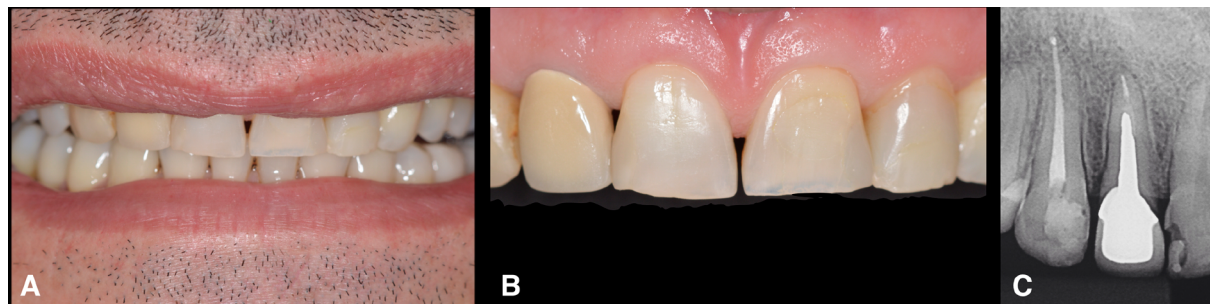
Uma alternativa para melhorar a adaptação do pino de fibra de vidro ao canal radicular é a utilização da técnica de confecção de pino anatômico, através da modelagem do canal com resina composta (11-14). Neste contexto, o presente relato de caso teve por objetivo apresentar a técnica de obtenção de um pino anatômico de fibra de vidro para restaurar o incisivo lateral direito, com reduzido remanescente coronário e ampla entrada do canal radicular, seguido por uma coroa de cerâmica.

Relato de caso

Paciente masculino, 49 anos, procurou atendimento odontológico em consultório particular com queixa da aparência estética de seus dentes anteriores superiores. Os

exames clínico e radiográfico revelaram desgaste nos dentes 13, 11, 21, 22 e 23, com restaurações em resina composta aparentes e espaços entre alguns dentes, e uma coroa metalocerâmica e pino-núcleo fundido no elemento 12 (Figura 1).

Figura 1. (A) Situação inicial do sorriso. (B) Dentes anteriores (B). Radiografia periapical inicial do incisivo lateral direito (C).



A coroa metalocerâmica do incisivo lateral direito foi removida, por motivos estéticos mediante a solicitação do paciente, utilizando uma broca diamantada (#3216; KG Sorensen, Barueri, SP) em alta rotação para cortar a cerâmica, seguida por uma broca carbide (#1557; JET Carbide Burs, Morrisburg, ON, Canadá) para cortar o metal, separando a coroa no longo eixo do dente. Após remoção da coroa e exame do remanescente dentário utilizando uma sonda exploradora, foi constatada infiltração marginal entre núcleo metálico e dentina na porção disto-palatino da raiz. A remoção do pino núcleo fundido foi realizada com o dispositivo Saca-pinos M&V® (TRIGONA Ind. Com. Produtos Odontológicos Ltda., Rio Claro, SP) (Desenvolvido no Departamento de Endodontia da FOP UNICAMP, Piracicaba, SP). Após a retirada do pino, uma coroa-pino temporária foi confeccionada e cimentada provisoriamente.

Na sessão seguinte, foram realizadas as facetas em resina composta nos elementos 13, 11, 21, 22 e 23. Optou-se pela confecção de um pino anatômico, através do reembasamento de um pino de fibra (#1 White Post DC; FGM, Joinville, SC) com resina composta. O espaço para o pino foi preparado com a broca correspondente ao pino selecionado (White Post DC; FGM) e o pino foi avaliado no canal quanto a sua adaptação em largura e comprimento (Figura 2). O canal foi lubrificado com gel a base de glicerina. Para limpeza da superfície do pino, este foi condicionado com ácido fosfórico a 37% (Condac 37; FGM) por 60 segundos, lavado com spray ar/água e seco com jatos de ar. Silano e adesivo foram aplicados ao pino de fibra para melhorar a adesão com a resina composta (15). Foram aplicadas duas camadas de silano (Prosil; FGM). Em seguida, foi aplicado o sistema adesivo (Ambar; FGM) seguido de leves jatos de ar para remover os excessos e a fotoativação foi realizada por 20 segundos (LED Radii-cal; SDI, São Paulo, SP). Um incremento de resina composta (Opallis T-Neutral; FGM, Joinville, SC) foi colocado sobre o pino e o conjunto foi levado ao canal a fim de reembasar o pino e realizada a fotoativação aproximadamente por 3 segundos. A seguir, o conjunto foi removido e realizada fotoativação por mais 40 segundos em todas

as faces do reembasamento. O pino anatômico foi colocado em posição para verificar a adaptação no canal (Figura 3).

Figura 2. (A) Remanescente radicular após remoção do pino-núcleo fundido, vista oclusal, (B) vista frontal. (C) Pino de fibra de vidro pré-fabricado posicionado no canal radicular, vista frontal.

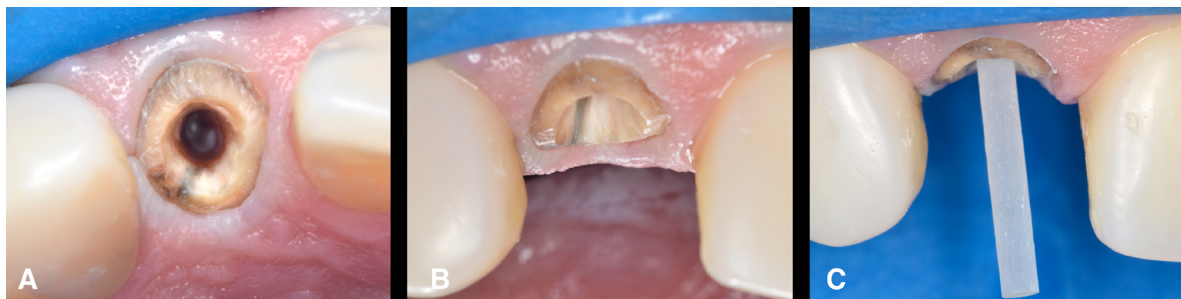
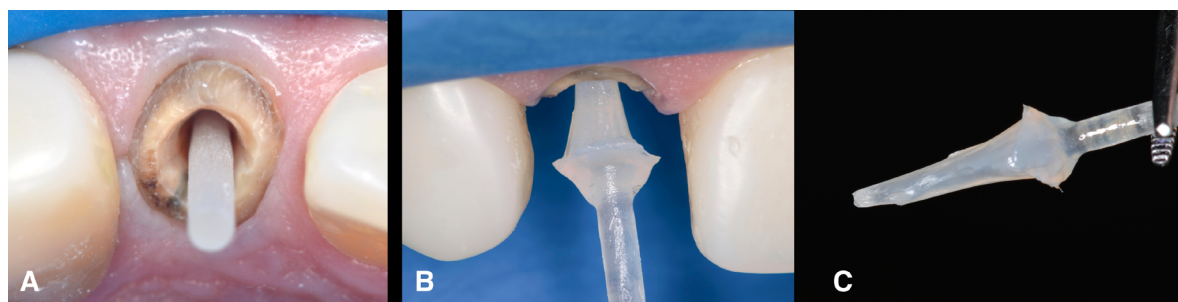
Figura 3. (A) Visão oclusal mostrando o espaço entre o pino de fibra de vidro e o canal radicular. (B e C) Pino reembasado com resina composta.



O gel a base de glicerina foi removido com spray ar/água, e posterior irrigação do canal com soro fisiológico. O tratamento interno da dentina do canal radicular foi realizado através de condicionamento com ácido fosfórico 37% (Condac 37; FGM, Joinville, SC) por 15 segundos, seguido pela lavagem com spray de ar/água por 30 segundos e secagem com cones de papel absorvente, com o cuidado para não ressecar a dentina. Após o condicionamento ácido, foi aplicado o sistema adesivo (Ambar; FGM, Joinville, SC) com micro-aplicador descartável (Cavibrush; FGM, Joinville, SC) conforme instruções do fabricante, e fotopolimerizado por 20 segundos. O pino foi cortado na altura desejável utilizando uma ponta diamantada (#2200; KG Sorensen) em alta rotação sob refrigeração de ar/água. A cimentação foi realizada com cimento resinoso dual (Allcem; FGM, Joinville, SC), o qual foi levado ao canal utilizando uma broca lântulo (Dentsply, Catanduva, SP). O pino foi inserido, o excesso de cimento foi removido com um micro-aplicador descartável e realizada a fotopolimerização por 60 segundos.

O núcleo foi confeccionado em resina composta (Opallis DA3; FGM, Joinville, SC) em 4 pequenas camadas incrementais, posicionadas verticalmente, ao redor do pino. Posteriormente, ao retoque do preparo (Figura 4A) utilizando pontas diamantadas (KG Sorensen) e broca multilâminada (#H283; Komet, Lemgo, Alemanha)

foi realizada a moldagem com silicone polimerizada por adição (Express XT, 3M ESPE, Sumaré, SP) e fio retrator (Pro-retract, FGM, Joinville, SC) para afastamento do tecido gengival. Foi realizada a seleção das cores com auxílio de uma escala de cor (A-D Shade Guide; Ivoclar-Vivadent, Barueri, SP). A coroa de cerâmica vítrea reforçada por dissilicato de lítio (IPS e.max CAD, Ivoclar-Vivadent) foi confeccionada nas cores A2 no terço cervical, e A1 terço médio e incisal.

Para cimentação, a superfície interna da coroa foi condicionada com ácido fluorídrico a 10% (Condac Porcelana; FGM) por 20 s, lavada com spray de ar/água por 60 segundos, secada por 30 s com jato de ar e, em seguida, foram aplicadas duas camadas de silano (Prosil; FGM, Joinville, SC), cada aplicação com duração de 60 segundos, mediante secagem espontânea do produto e finalizado pela aplicação de uma fina camada de adesivo (Ambar; FGM, Joinville, SC), aplicado um jato de ar e realizado a fotopolimerização por 20 s. A prótese foi cimentada ao preparo utilizando um cimento resinoso dual (Allcem A3; FGM, Joinville, SC) (Figura 4B). O paciente compareceu para revisão após 18 meses, apresentando a coroa e pino anatômico bem adaptados e plena satisfação do resultado estético obtido (Figura 4C e Figura 5).

Figura 4. (A) Núcleo em resina composta finalizado após o retoque do preparo. (B) Coroa de cerâmica pura finalizada. (C) Radiografia periapical final.

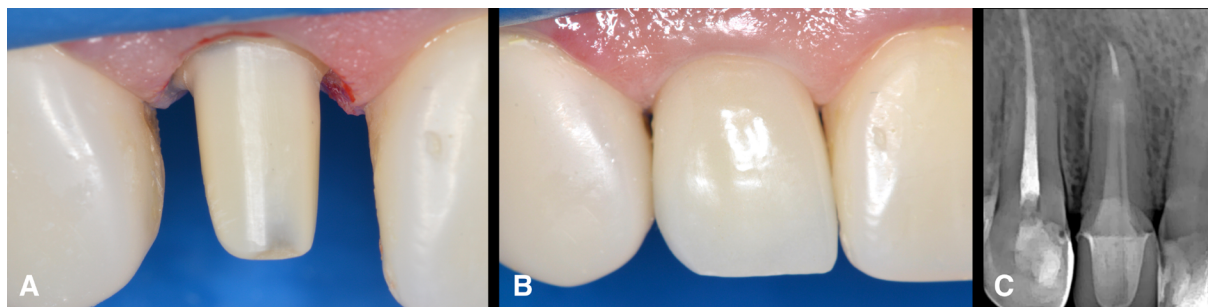
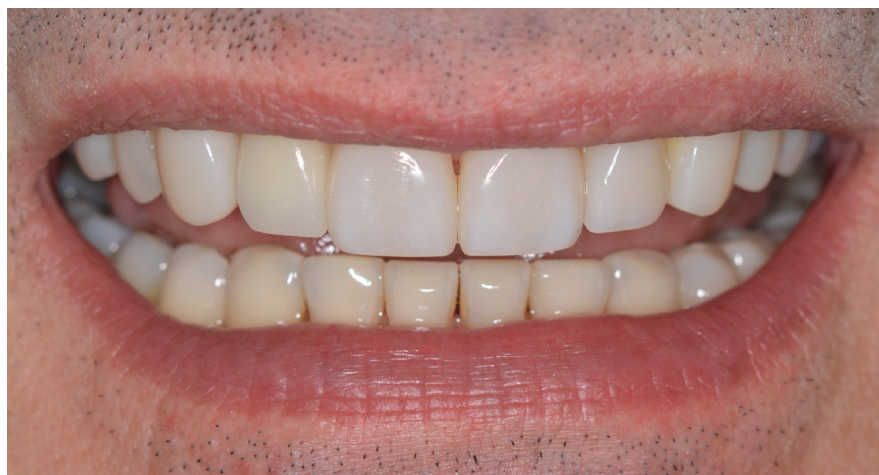

Figura 5. Sorriso final após 18 meses de acompanhamento clínico.



Discussão

Várias razões podem indicar a remoção de um pino intrarradicular, tais como o diâmetro ou comprimento insuficientes do pino, retenção insuficiente do pino no canal radicular, cáries e retratamento endodôntico (16-19). Entretanto, vários estudos sugerem que a remoção de pinos intrarradiculares podem ocasionar danos ao remanescente dentário, tais como fraturas radiculares, trincas na dentina e perfurações radiculares (19, 20). Entretanto, fraturas radiculares têm ocorrido em pequeno número quando são utilizados dispositivos e técnicas apropriados de remoção dos pinos intrarradiculares (21). No presente caso, houve necessidade de remoção do pino-núcleo metálico devido à presença de infiltração marginal entre o núcleo metálico e a dentina, na porção disto-palatino da raiz. Para remoção foi utilizado um saca pinos M&V (TRIGONA) para realizar o tracionamento do pino intrarradicular. A técnica possibilitada por este dispositivo é bastante rápida e eficaz, e requer mínima remoção da estrutura dental remanescente (22).

O uso de pinos de fibra de vidro anatômicos em canais amplos representa uma alternativa aos pinos-núcleos metálicos fundidos, por apresentarem fraturas radiculares mais favoráveis quando comparados aos pinos metálicos ou pinos de fibra com pinos acessórios (23). Além disso, para Grandini et al. (11), a técnica do pino anatômico permite realizar a individualização do pino em um atendimento apenas, diferente dos sistemas clássicos que requerem uma etapa laboratorial. No presente relato de caso, o sistema pino-núcleo foi realizado em sessão única utilizando um pino de fibra e resina composta para o reembasamento e confecção do núcleo, representando uma grande vantagem quando comparada a técnicas indiretas.

De acordo com Gomes et al. (14), o uso de pinos anatômicos diretos em canais radiculares alargados é uma técnica prática e rápida que pode ser aplicada tanto para restaurações diretas quanto indiretas com o objetivo de aumentar a resistência de união entre o pino de fibra e o canal radicular, minimizando o risco de fraturas catastróficas frequentemente observado com pinos metálicos. Os autores apresentaram um acompanhamento e sucesso clínico de três anos na reabilitação com pino anatômico, em concordância com os resultados de acompanhamento de 18 meses do caso apresentado. Além disso, um recente estudo tem mostrado que formato do pino de fibra de vidro poderia influenciar na resistência à fratura de dentes tratados endodonticamente (24).

A avaliação da quantidade de remanescente da estrutura coronal depois de qualquer remoção tecidual ou preparo deveria estar associada com outros aspectos importantes, tais como a espessura do remanescente tecidual, o tipo de dente, sua posição na arcada e requisitos funcionais esperados, o padrão oclusal do paciente e o tipo de restauração coronal final (25). A presença de um remanescente coronário

proporcionando um efeito férula é importante para o sucesso a longo prazo de dentes tratados endodonticamente (1, 26).

O pino anatômico está indicado para a reconstrução de um dente tratado endodonticamente quando a anatomia das paredes dos canais radiculares após o preparo não é perfeitamente circular, e quando há uma perda importante de estrutura coronária (12). Na ausência de remanescente coronário, a associação entre coroa cerâmica e pino de fibra têm mostrado melhor comportamento biomecânico quando comparado à coroa cerâmica e pino núcleo fundido (7). O presente relato de caso poderia sugerir que pinos anatômicos de fibra de vidro seriam uma alternativa estética em dentes anteriores quando comparados aos pinos metálicos. Entretanto, um ensaio clínico randomizado (27) e uma revisão sistemática (1), ambos recentemente publicados, têm mostrado que pinos rígidos poderiam apresentar maior sobrevivência clínica à longo prazo em dentes sem remanescente. Deste modo, acreditamos que acompanhamentos clínicos de casos com pinos anatômicos de fibra de vidro são altamente indicados, e em dentes sem remanescentes deveriam ser utilizados somente em casos de pacientes com estabilidade oclusal.

Referências

1. Sarkis-Onofre R, Fergusson D, Cenci MS, Moher D, Pereira-Cenci T. Performance of Post-retained Single Crowns: A Systematic Review of Related Risk Factors. *J Endod.* 2017;43:175-83.
2. Rippe MP, Santini MF, Bier CA, Baldissara P, Valandro LF. Effect of root canal preparation, type of endodontic post and mechanical cycling on root fracture strength. *J Appl Oral Sci.* 2014;22:165-73.
3. Maroulakos G, Nagy WW, Kontogiorgos ED. Fracture resistance of compromised endodontically treated teeth restored with bonded post and cores: An in vitro study. *J Prosthet Dent.* 2015;114:390-7.
4. Ozkurt Z, Iseri U, Kazazoglu E. Zirconia ceramic post systems: a literature review and a case report. *Dent Mater J.* 2010;29:233-45.
5. Spazzin AO, Galafassi D, de Meira-Junior AD, Braz R, Garbin CA. Influence of post and resin cement on stress distribution of maxillary central incisors restored with direct resin composite. *Oper Dent.* 2009;34:223-9.
6. Garbin CA, Spazzin AO, Meira-Junior AD, Loretto SC, Lyra AM, Braz R. Biomechanical behaviour of a fractured maxillary incisor restored with direct composite resin only or with different post systems. *Int Endod J.* 2010;43:1098-107.
7. Verissimo C, Simamoto Junior PC, Soares CJ, Noritomi PY, Santos-Filho PC. Effect of the crown, post, and remaining coronal dentin on the biomechanical behavior of endodontically treated maxillary central incisors. *J Prosthet Dent.* 2014;111:234-46.
8. da Rosa RA, Bergoli CD, Kaizer OB, Valandro LF. Influence of cement thickness and mechanical cycling on the push-out bond strength between posts and root dentin. *Gen Dent.* 2011;59:e156-61.
9. Zogheib LV, Saavedra Gde S, Cardoso PE, Valera MC, Araujo MA. Resistance to compression of weakened roots subjected to different root reconstruction protocols. *J Appl Oral Sci.* 2011;19:648-54.
10. Cagidiaco MC, Garcia-Godoy F, Vichi A, Grandini S, Goracci C, Ferrari M. Placement of fiber prefabricated or custom made posts affects the 3-year survival of endodontically treated premolars. *Am J Dent.* 2008;21:179-84.
11. Faria-e-Silva AL, Pedrosa-Filho Cde F, Menezes Mde S, Silveira DM, Martins LR. Effect of relining on fiber post retention to root canal. *J Appl Oral Sci.* 2009;17:600-4.
12. Grandini S, Sapio S, Simonetti M. Use of anatomic post and core for reconstructing an endodontically treated tooth: a case report. *J Adhes Dent.* 2003;5:243-7.
13. Savi A, Manfredi M, Tamani M, Fazzi M, Pizzi S. Use of customized fiber posts for the aesthetic treatment of severely compromised teeth: a case report. *Dent Traumatol.* 2008;24:671-5.

14. Gomes GM, Monte-Alto RV, Santos GO, Fai CK, Loguercio AD, Gomes OM, et al. Use of a Direct Anatomic Post in a Flared Root Canal: A Three-year Follow-up. *Oper Dent.* 2016;41:E23-8.
15. Cecchin D, Farina AP, Vitti RP, Moraes RR, Bacchi A, Spazzin AO. Acid Etching and Surface Coating of Glass-Fiber Posts: Bond Strength and Interface Analysis. *Braz Dent J.* 2016;27:228-33.
16. Hulsmann M. Methods for removing metal obstructions from the root canal. *Endod Dent Traumatol.* 1993;9:223-37.
17. Farina AP, Cecchin D, Spazzin AO, Pires-de-Souza Fde C, Dartora NR, Mesquita MF. Evaluation of resistance to displacement of metal posts with different lengths. *Indian J Dent Res.* 2012;23:613-6.
18. Gomez-Polo M, Llido B, Rivero A, Del Rio J, Celemin A. A 10-year retrospective study of the survival rate of teeth restored with metal prefabricated posts versus cast metal posts and cores. *J Dent.* 2010;38:916-20.
19. Castrisos T, Abbott PV. A survey of methods used for post removal in specialist endodontic practice. *Int Endod J.* 2002;35:172-80.
20. Braga NM, Alfredo E, Vansan LP, Fonseca TS, Ferraz JA, Sousa-Neto MD. Efficacy of ultrasound in removal of intraradicular posts using different techniques. *J Oral Sci.* 2005;47:117-21.
21. Abbott PV. Incidence of root fractures and methods used for post removal. *Int Endod J.* 2002;35:63-7.
22. Silva FAP, Valdrighi L, Souza-Filho FJ, Silva TBP. Técnica de remoção de núcleos intra-radiculares com emprego do saca-pinos M&V. *PCL.* 2002;3:519-26.
23. Clavijo VG, Reis JM, Kabbach W, Silva AL, Oliveira Junior OB, Andrade MF. Fracture strength of flared bovine roots restored with different intraradicular posts. *J Appl Oral Sci.* 2009;17:574-8.
24. Maroli A, Hoelcher KAL, Reginato VF, Spazzin AO, Caldas RA, Bacchi A. Biomechanical behavior of teeth without remaining coronal structure restored with different post designs and materials. *Mater Sci Eng C Mater Biol Appl.* 2017;76:839-44.
25. Aurelio IL, Fraga S, Rippe MP, Valandro LF. Are posts necessary for the restoration of root filled teeth with limited tissue loss? A structured review of laboratory and clinical studies. *Int Endod J.* 2015;Epub ahead of print.
26. Lima AF, Spazzin AO, Galafassi D, Correr-Sobrinho L, Carlini-Junior B. Influence of ferrule preparation with or without glass fiber post on fracture resistance of endodontically treated teeth. *J Appl Oral Sci.* 2010;18:360-3.
27. Naumann M, Sterzenbach G, Dietrich T, Bitter K, Frankenberger R, von Stein-Lausnitz M. Dentin-like versus rigid endodontic post: eleven-year randomized controlled pilot trial on no-wall to two-wall defects. *J Endod.* 2017; In Press.