



В помощь практическому врачу / Practical guidelines

© CC BY Коллектив авторов, 2018
УДК 616.345-007.271 + 616.348-007.61-053.1

С. А. Караваева^{1,2}, А. В. Каган^{1,3}, А. Н. Котин¹, Т. В. Кесаева^{2*}

¹ Федеральное государственное бюджетное образовательное учреждение высшего образования «Первый Санкт-Петербургский государственный медицинский университет имени академика И. П. Павлова» Министерства здравоохранения Российской Федерации, Санкт-Петербург, Россия

² Федеральное государственное бюджетное образовательное учреждение высшего образования «Северо-Западный государственный медицинский университет имени И. И. Мечникова» Министерства здравоохранения Российской Федерации, Санкт-Петербург, Россия

³ Государственное бюджетное учреждение здравоохранения «Детская городская больница № 1», Санкт-Петербург, Россия

АТРЕЗИЯ ТОЛСТОЙ КИШКИ В СОЧЕТАНИИ С БОЛЕЗНЬЮ ГИРШПРУНГА: РЕДКОЕ КЛИНИЧЕСКОЕ НАБЛЮДЕНИЕ

Поступила в редакцию 13.08.18 г.; принята к печати 21.01.19 г.

РЕЗЮМЕ

Введение. Болезнь Гиршпрунга — врожденное заболевание, которое характеризуется отсутствием нервных ганглиев в подслизистом и межмышечном слоях кишечной стенки, приводящее к нарушению пассажа содержимого по желудочно-кишечному тракту. В 70–80 % случаев является изолированным пороком развития, однако может сочетаться с хромосомными патологиями и другими аномалиями. Сочетание болезни Гиршпрунга с атрезией тонкой или толстой кишки встречается довольно редко и может вызвать значительные трудности в диагностике и лечении.

Материал и методы. Мальчик А. был переведен в стационар в возрасте 2 суток жизни с клиникой низкой кишечной непроходимости. Обследован рентгенологически: картина кишечной непроходимости. При ирригографии, помимо картины микроколона, обращало на себя внимание необычное расположение толстой кишки в малом тазу. Подготовлен к оперативному лечению. Интраоперационно выявлена атрезия толстой кишки на расстоянии 10 см от илеоцекального угла. Ребенку наложена двойная колостома, взята биопсия отводящей и приводящей кишки. По гистологическому заключению — аганглиоз отключенной кишки. В 4 месяца выполнена радикальная операция. Интраоперационно произведена расширенная экспресс-биопсия толстой кишки, ганглии выявлены только в приводящем отделе. Аганглионарный участок резецирован, мобилизован илеоцекальный угол с участком толстой кишки длиной 10 см и произведено эндоректальное низведение толстой кишки на промежность по Soave — Swenson. Послеоперационный период — без хирургических осложнений.

Результаты. Несмотря на довольно редкое сочетание этих двух патологий, при оперативном лечении по поводу атрезии толстой кишки необходимо помнить о вероятности аганглиоза отводящего отдела. В данном случае гистологическое исследование участка отводящей кишки позволило рано выявить сочетание порока с болезнью Гиршпрунга и избежать возможных осложнений при последующем оперативном вмешательстве.

Выводы. Раннее выявление сочетания двух аномалий позволит предупредить развитие тяжелых послеоперационных осложнений.

Ключевые слова: болезнь Гиршпрунга, атрезия толстой кишки, атрезия тонкой кишки, аганглиоз

Караваева С. А., Каган А. В., Котин А. Н., Кесаева Т. В. Атрезия толстой кишки в сочетании с болезнью Гиршпрунга: редкое клиническое наблюдение. Ученые записки СПбГМУ им. акад. И. П. Павлова. 2018;25(4):75–80. DOI: 10.24884/1607-4181-2018-25-4-75-80.

* Автор для связи: Тамара Владимировна Кесаева, ФГБОУ ВО «ПСПбГМУ им. И. П. Павлова» МЗ РФ, 197022, Россия, Санкт-Петербург, д. 6-8. E-mail: tomo4ka13@mail.ru.

© CC BY Composite authors, 2018
UDC 616.345-007.271 + 616.348-007.61-053.1

Svetlana A. Karavaeva^{1,2}, Anatoly V. Kagan¹, Alexey N. Kotin¹, Tamara V. Kesaeva^{2*}

¹ Pavlov University, Russia, St. Petersburg

² North-Western State Medical University named after I. I. Mechnikov, Russia, St. Petersburg Colonic atresia in combination with hirschsprung's disease: a rare case report

³ State Budgetary Healthcare Institution «Children's city hospital № 1», Russia, St. Petersburg

COLON ATRESIA IN COMBINATION WITH HIRSCHSPRUNG'S DISEASE: A RARE CLINICAL CASE

Received 13.08.18; accepted 21.01.19

SUMMARY

Introduction. Hirschsprung's disease is a congenital anomaly characterized by the absence of ganglion cells in submucosal and intramuscular layers of intestinal wall that leads to the intestinal obstruction. 70–80 % of cases are isolated malformation but it can be combined with chromosomal abnormalities and other malformations. Coexistence of Hirschsprung's disease with intestinal atresia is extremely rare. It can cause significant difficulties in diagnostics and treatment.

Material and methods. Patient A, a boy, was transferred to the surgical department at the age of two days with a history of intestinal obstruction. He had abdominal X-ray studies: intestinal obstruction. The contrast enema showed microcolon that was coiled in the pelvis. Patient was prepared to the surgical treatment. Intraoperatively colonic atresia was identified at 10 cm from the ileocecal valve. A double colostomy was performed to the child and biopsy on the level of mucous fistula was taken. Histological study showed the aganglionosis of the distal colon. At the age of 4 months, the patient underwent Soave-Swenson endorectal pull-through procedure with intraoperative extended express-biopsy that confirmed the absence of ganglion cells in whole distal bowel. The aganglionic part was resected, the ileocecal valve with the part of the colon of 10 cm long was mobilized and the endorectal bringing the colon down to the perineum was performed by Soave – Swenson. Postoperative recovery was uneventful.

Results. A high index of suspicion is required to promptly diagnose Hirschsprung's disease in a child with colonic atresia despite the rare combination of these two anomalies. In this case the histological study allowed to recognize association of colonic atresia with Hirschsprung's disease and helped to avoid complications after further surgery.

Conclusions. Early detection of coexisting of these two anomalies helps to prevent the development of serious postoperative complications.

Keywords: Hirschsprung's disease, colonic atresia, small intestine atresia, aganglionosis

Karavaeva S. A., Kagan A. V., Kotin A. N., Kesaeva T. V. Colon atresia in combination with Hirschsprung's disease: a rare clinical case. *The Scientific Notes of IPP-SPSMU*. 2018;25(4):75–80. (In Russ.). DOI: 10.24884/1607-4181-2018-25-4-75-80.

* **Corresponding author:** Tamara V. Kesaeva, Pavlov University, 6-8 L'va Tolstogo street, Saint-Petersburg, Russia, 197022. E-mail: tomo4ka13@mail.ru.

ВВЕДЕНИЕ

Болезнь Гиршпрунга (БГ) – врожденное заболевание, которое характеризуется отсутствием нервных ганглиев в подслизистом и межмышечном слоях кишечной стенки, приводящее к нарушению пассажа содержимого по желудочно-кишечному тракту. Дети с болезнью Гиршпрунга редко имеют сочетанные пороки развития – не более чем в 20–30 % случаев. Однако у них могут встречаться хромосомные аномалии, например, синдром Дауна (21 %), и в редких случаях – другие пороки развития внутренних органов (от 3 до 8 %), среди которых – пороки желудочно-кишечного тракта (8 %), пороки сердца (около 4,5 %), аномалии центральной нервной системы (до 6,8 %), мочевыделительных путей (до 6 %) [1]. Описаны сочетания болезни Гиршпрунга с атрезией или мембраной двенадцатиперстной кишки, пилоростенозом, мальротацией, дивертикулумом Меккеля, пороками развития аноректальной области. Существует зависимость протяженности аганглионарного сегмента и частоты сочетанных аномалий развития [1]. Так, синдром Дауна и мембрана двенадцатиперстной кишки чаще наблюдаются у детей с длинной зоной аганглиоза, тогда как ректосигмоидная форма, как правило, бывает изолированной. Сочетание болезни Гиршпрунга с атрезией тонкой или толстой кишки встречается редко. В мировой литературе есть единичные статьи, посвященные этой проблеме. В работе G. A. Hyde и A. A. DeLorimier (1968) [2] описано предположение о причине сочетания этих двух аномалий. Наличие у плода болезни Гиршпрунга с длинной зоной аганглиоза приводит к переполнению вышележащего сегмента кишки тяжелыми меконияльными массами, что способствует возникновению внутриутробно заворота этого участка и, как следствие, формированию вторичной атрезии. Важно отметить, что при сочетании БГ с атрезией тонкой кишки во всех случаях диагностируется тотальный аганглиоз. S. D. Fishman в своей статье 2001 г. [3] описал 9 пациентов с атрезией толстой кишки, у 3 из них был обнаружен аганглиоз отводящего сег-

мента. Интересно, что у всех этих детей на этапе дооперационного обследования при ирригографии обнаружено необычное расположение толстой кишки в малом тазу. Автор предположил, что укороченная и нефиксированная толстая кишка у детей с атрезией, располагающаяся в малом тазу, может являться прогностически важным фактором, свидетельствующим о высокой вероятности сочетания с аганглиозом.

Одновременное существование атрезии толстой кишки и аганглиоза в отключенном сегменте может вызвать значительные трудности в диагностике и лечении. Описаны пациенты, у которых аганглиоз не был заподозрен во время первичной операции и гистологическое исследование отводящей кишки не проводилось [4–10]. Это неизбежно приводило к развитию несостоятельности наложенного анастомоза или кишечной непроходимости и повторным операциям.

МАТЕРИАЛ И МЕТОДЫ ИССЛЕДОВАНИЯ

Мальчик А. родился от 1-й беременности, протекавшей на фоне ОРВИ, ринофарингита на 30-й неделе. Антенально по данным ультразвукового исследования (УЗИ) патология не выявлена. Роды на 40-й неделе естественным путем. Масса при рождении – 3400 г, оценка по шкале Апгар – 8/9 баллов. С рождения состояние ребенка было удовлетворительным. Энтеральное питание начато с 1-х суток жизни. На 2-й день жизни появилось вздутие живота, срыгивания с примесью желчи. Меконий с рождения не отходил. С диагнозом «Кишечная непроходимость» ребенок был переведен в хирургический стационар. При осмотре обращало на себя внимание резкое вздутие живота, контурирующиеся кишечные петли. Из желудка отходило застойное содержимое, стула не было. Выполнены обзорные рентгенограммы брюшной полости в вертикальном положении, на которых определяется неравномерная пневматизация кишечных петель – в правых отделах газонаполнение кишки практически отсутствует, в левой половине расположены раздутые газом кишечные петли с единичными уровнями жидкости (рис. 1).

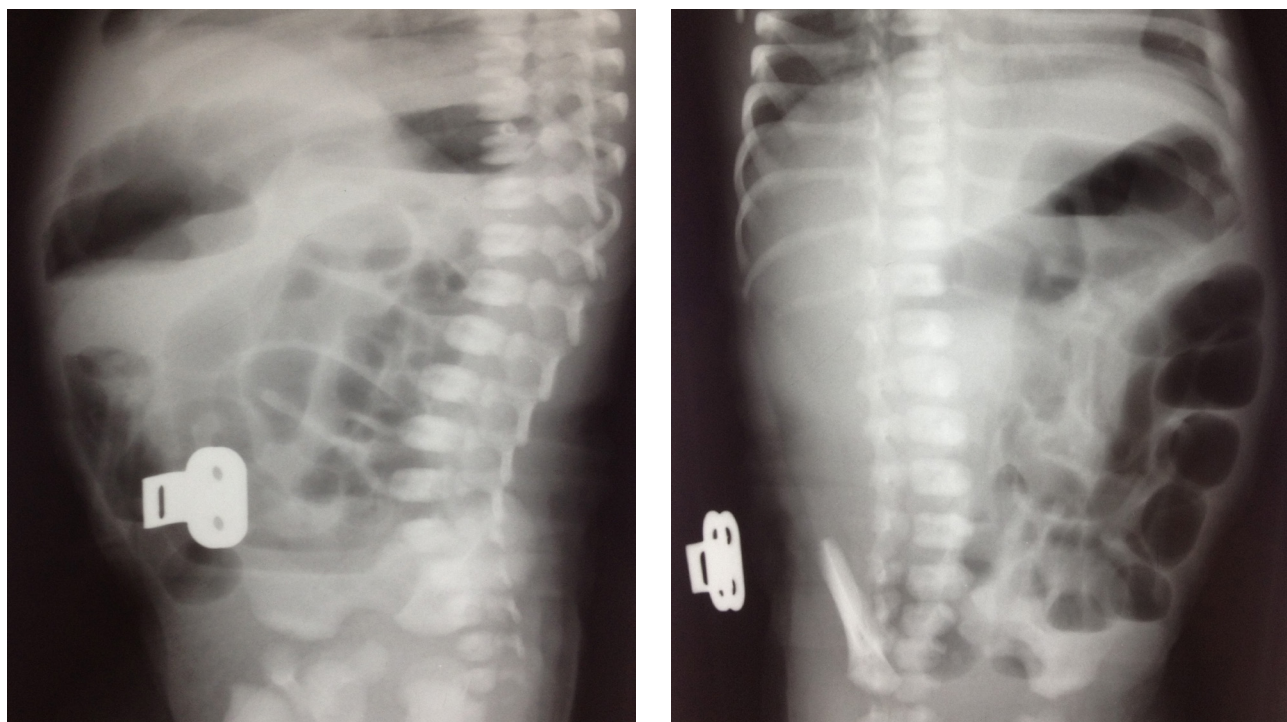


Рис. 1. Обзорные рентгенограммы брюшной полости
Fig. 1. Plain abdominal X-ray

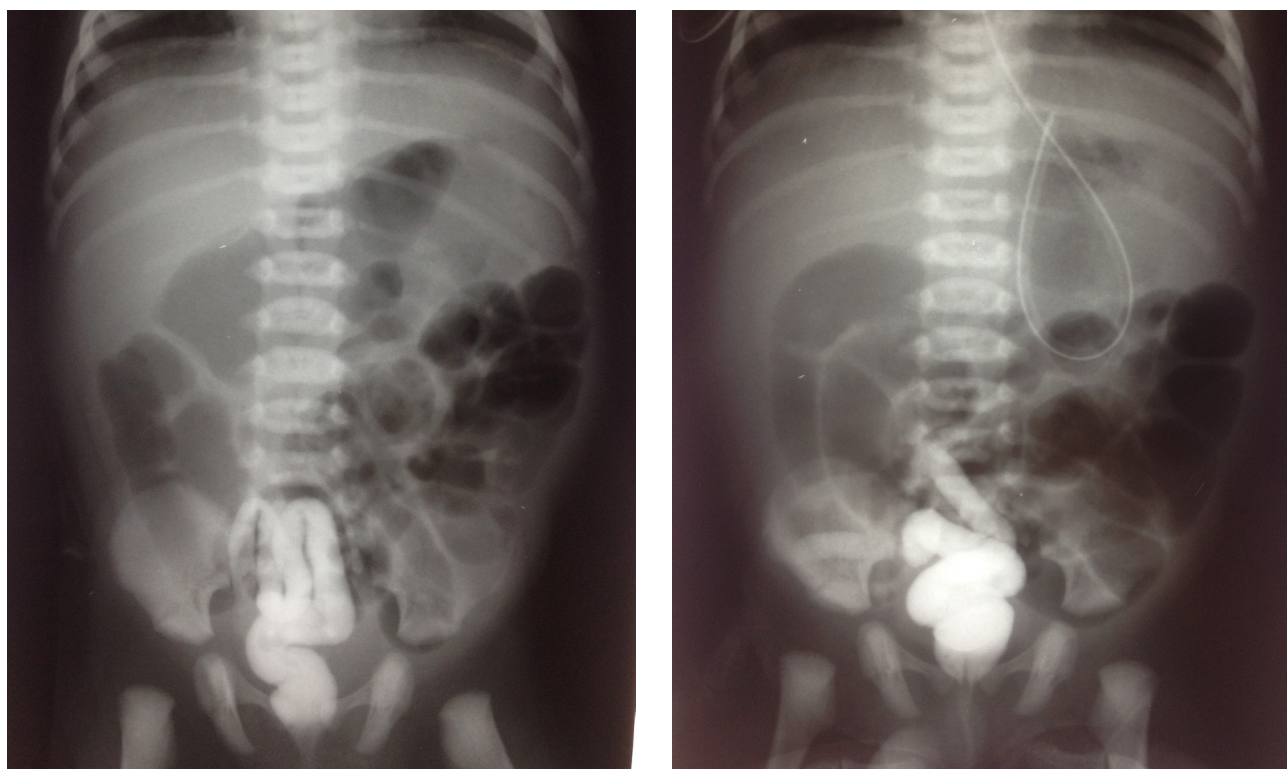


Рис. 2. Ирригография
Fig. 2. Contrast enema

При ирригографии водорастворимый контраст (Омнипак) заполнил только 10–15 см дистального отдела толстой кишки. Обращает на себя внимание необычное расположение толстой кишки в малом тазу (рис. 2). Дистальные отделы ее равномерно

сужены до 0,5–1,0 см, гаустрация отсутствует. Ребенок подготовлен к оперативному лечению с диагнозом «Низкая кишечная непроходимость».

Выполнена правосторонняя среднепоперечная лапаротомия. Выявлено, что илеоцекальный угол

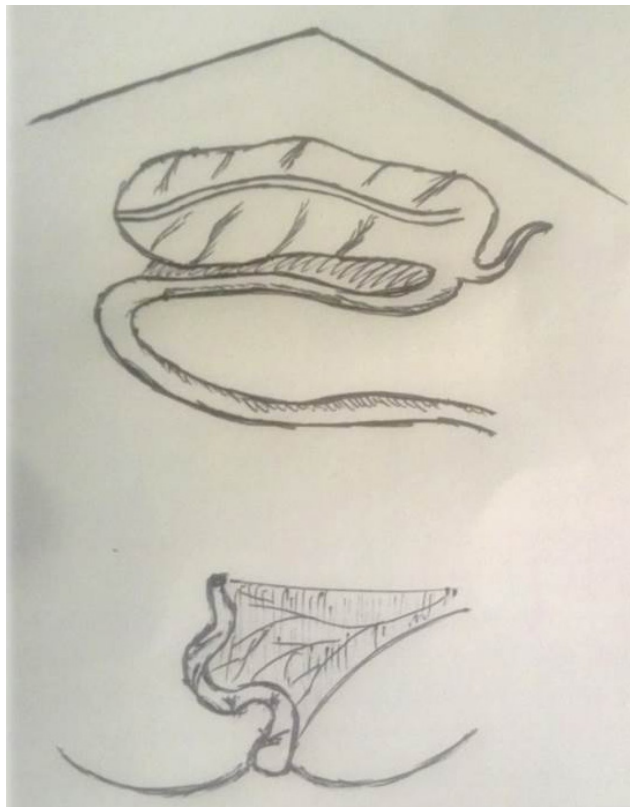

Рис. 3. Интраоперационная картина
Fig. 3. Intraoperative view

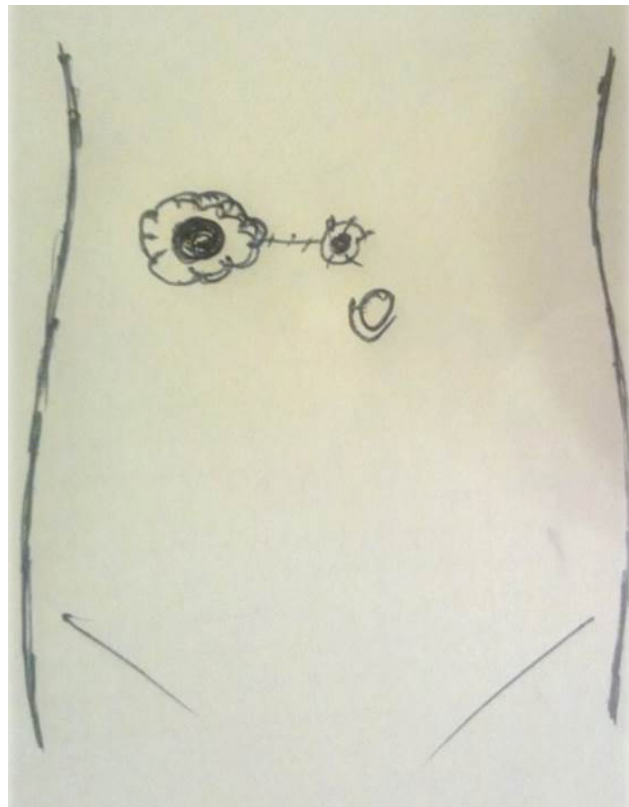


Рис. 4. Послеоперационный вид передней брюшной стенки
Fig. 4. Postoperative view of the abdomen

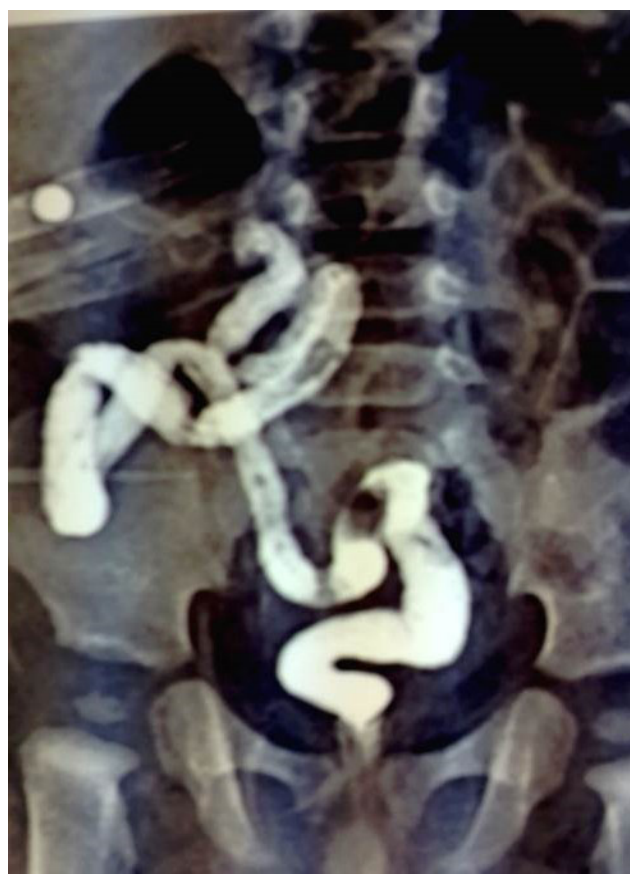

Рис. 5. Ирригография в возрасте 4 месяцев
Fig. 5. Contrast enema at the age of 4 months

находится в левой половине живота, далее переходит в расширенный до 5 см в диаметре участок толстой кишки длиной 15 см, идущий через эпигастральную зону в правую половину и заканчивающийся слепо (рис. 3).

Дистальный участок атрезированной кишки длиной 12 см и диаметром 0,3 см обнаружен в малом тазу. Правые отделы толстой кишки находились в общем брюшинном футляре с дистальным отделом подвздошной кишки. После рассечения футляра толстая кишка была переведена в правую половину живота и ротирована на питающем сосуде против часовой стрелки на 180°. Выполнена резекция 3 см расширенного и 1 см суженного участка толстой кишки, сформирована двойная колостома в ране (рис. 4).

Удаленный материал был отправлен на гистологическое исследование. При морфологическом исследовании выявлено отсутствие ганглиев в суженном участке кишки. Нервный аппарат приводящего отдела толстой кишки сформирован правильно.

Послеоперационный период протекал без хирургических осложнений. На 2-е сутки после операции начала функционировать колостома. С 6-х суток ребенок стал получать энтеральное питание. В течение 2 недель после операции отмечались значительные потери жидкости по кишечной стоме. Проводилась коррекция патологических потерь, постепенное расширение энтерального питания. К моменту выписки в возрасте 3 недель жизни ребенок находился

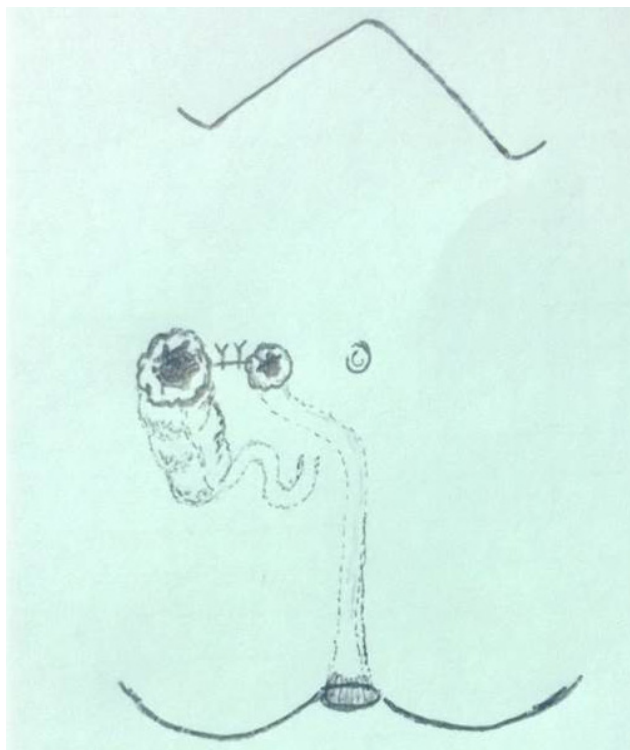


Рис. 6. Интраоперационная картина во время радикальной операции

Fig. 6. Intraoperative view during the radical procedure

на грудном вскармливании, стул отходил ежедневно, кашицеобразный с небольшим количеством жидкой фракции. Масса тела при выписке — 3550 г. В дальнейшем ребенок регулярно наблюдался хирургом стационара, хорошо развивался и прибавлял в весе. В возрасте 4 месяцев мальчик поступил для планового хирургического лечения. При осмотре отмечено значительное сокращение диаметра приводящей кишечной стомы до 1,5–2,0 см. Выполнено контрастное исследование отводящей кишки. Она располагалась преимущественно в правой половине живота, длиной около 15–20 см, равномерно сужена на всем протяжении, без гаустрации (рис. 5).

Ребенок был подготовлен к радикальному оперативному лечению. Учитывая нестандартность ситуации, было решено интраоперационно повторить расширенную экспресс-биопсию толстой кишки. По результатам исследования подтвержден агангиоз отводящей толстой кишки, в приводящем отделе обнаружены нормальные ганглии. Агангионарный участок мобилизован до переходной складки брюшины, илеоцекальный угол с участком толстой кишки длиной 10 см подготовлен для низведения. Со стороны промежности трансанально на расстоянии 1 см от зубчатой линии выполнены циркулярная демукозация стенки прямой кишки и удаление через созданный канал агангионарного участка. Приводящая кишка эндоректально низведена на промежность, наложен колоанальный анастомоз по Soave — Swenson (рис. 6; 7).



Рис. 7. Послеоперационная картина

Fig. 7. Postoperative view

Послеоперационный период протекал гладко. С 1-х суток стал отходить самостоятельный стул, со 2-х — начато энтеральное питание. На 11-е сутки после операции ребенок выписан на амбулаторное лечение. На 14-е сутки выполнено калибровочное бужирование ануса бужами Hegar № 10–12 без технических трудностей.

Несмотря на то, что ребенку выполнена субтотальная резекция толстой кишки, каких-то особенностей течения в послеоперационном периоде мы не наблюдали. В течение 1–2 недель сохранялась умеренная мацерация кожи в перианальной области, с которой удалось достаточно быстро справиться. В 1 год малыш весил 12 кг, психомоторное развитие соответствовало возрасту. С 2,5 года ребенок посещает детский сад. Стул отходит ежедневно, полуоформленный, 1–2 раза в день. Запоров, эпизодов каломазания не отмечалось. В возрасте 4 лет перенес кишечную инфекцию, что потребовало стационарного лечения в течение 2 дней. После выздоровления особенностей дефекации не отмечено.

РЕЗУЛЬТАТЫ ИССЛЕДОВАНИЯ И ИХ ОБСУЖДЕНИЕ

Несмотря на редкое сочетание атрезии толстой кишки с болезнью Гиршпрунга, при оперативном лечении этой патологии необходимо помнить о вероятности агангиоза в отводящем отделе. В данном случае проведенное гистологическое исследование участка отводящей кишки позволило выявить соче-

тание порока с болезнью Гиршпрунга и избежать возможных осложнений при последующем оперативном вмешательстве. Некоторые авторы предлагают проводить ректальную биопсию у всех пациентов с атрезией тонкой и толстой кишки во время первичной операции для исключения болезни Гиршпрунга. Однако это положение нельзя назвать основополагающим. По литературным данным, сочетание атрезии кишки с болезнью Гиршпрунга всегда сопровождается аганглиозом на протяжении всего отводящего участка кишки, что подтверждает и наше клиническое наблюдение. Поэтому гистологическое исследование стенки кишки на уровне наложения стомы можно считать достоверным для диагностики аганглиоза в суженном отделе толстой кишки.

ВЫВОДЫ

1. Во время оперативного вмешательства по поводу атрезии толстой кишки до принятия решения о возможности наложения кишечного анастомоза в обязательном порядке показано гистологическое исследование отводящего (суженного) дистального отдела толстой кишки или ректальной биопсии.

2. В случае наложения во время первичной операции одностольной колостомы перед проведением реконструктивного вмешательства для исключения сочетания с болезнью Гиршпрунга целесообразно выполнить ректальную биопсию.

3. Своевременная диагностика аганглиоза в суженном отделе атрезированной толстой кишки позволит предупредить развитие тяжелых послеоперационных осложнений.

Конфликт интересов

Авторы заявили об отсутствии потенциального конфликта интересов.

Conflict of interest

Authors declare no conflict of interest.

Соответствие нормам этики

Авторы подтверждают, что соблюдены права людей, принимавших участие в исследовании, включая получение информированного согласия в тех случаях, когда оно необходимо, и правила обращения с животными в случаях их использования в работе. Подробная информация содержится в Правилах для авторов.

Compliance with ethical principles

The authors confirm that they respect the rights of the people participated in the study, including obtaining informed consent when it is necessary, and the rules of treatment of animals when they are used in the study. Author Guidelines contains the detailed information.

ЛИТЕРАТУРА

1. Holschneider A. M., Puri P. Hirschsprung's Disease and Allied Disorders. – 3rd ed. – Springer, 2008. – P. 115–123.
2. Hyde G. A., DeLorimier A. A. Colon atresia and Hirschsprung's disease // *Surgery*. – 1968. – № 64. – P. 976–978.
3. Fishman S. D., Islam S., Buonomo C. et al. Nonfixation of an Atretic Colon Predicts Hirschsprung's Disease

Boston, Massachusetts // *J. Pediatr. Surg.* – 2001. – № 36. – P. 202–204.

4. Seo T., Ando H., Watanabe Y. et al. Colonic Atresia and Hirschsprung's Disease: Importance of Histologic Examination of the Distal Bowel, Nagoya, Japan // Elsevier Science (USA). *J. Pediatr. Surg.* – 2002. – № 37. – P. E19.

5. Ikeda K., Goto S. Additional Anomalies in Hirschsprung's Disease: An Analysis Based on the Nationwide Survey in Japan // Department of Paediatric Surgery, Faculty of Medicine, Kyushu University, Fukuoka, Japan. – 1986. – № 41. – P. 279–281.

6. Feza M. Akgiir, F. Cahit Tanyel, Nebil Btiyiikpamukqu et al. Colonic Atresia and Hirschsprung's Disease Association Shows Further Evidence for Migration of Enteric Neurons // *Journ. of Pediatric Surgery*. – 1993. – Vol. 28, № 4. – P. 635–636.

7. Williams M. D., Burrington J. D. Hirschsprung's Disease Complicating Colon Atresia Denver, Colorado // *Journ. of Ped. Surgery*. – 1993. – Vol. 28, № 4. – P. 637–639.

8. Kim P. C. V., Superina R. A., Ein S. Colonic Atresia Combined With Hirschsprung's Disease: A Diagnostic and Therapeutic Challenge Toronto, Ontario // *Journ. of Pediatric Surgery*. – 1995. – Vol. 30, № 8. – P. 1216–1217.

9. Cox S. G., Numanoglu A. J. W., Rode M. H. Colonic atresia: spectrum of presentation and pitfalls in management. A review of 14 cases // *Pediatric Surgery International*. – 2005. – Vol. 21, Is. 10. – P. 813–818.

10. Johnson J. F., Dean B. L. Hirschsprung's Disease Coexisting with Colonic Atresia // Department of Radiology, Tripler Army Medical Center, Honolulu, Hawaii, USA // *Pediatr. Radiol.* – 1981. – № 11. – P. 97–98.

REFERENCES

1. Holschneider A. M., Puri P. Hirschsprung's Disease and Allied Disorders, Third Edition. Springer, 2008:115–123.
2. Hyde G. A., DeLorimier A. A. Colon atresia and Hirschsprung's disease. *Surgery*. 1968;(64):976–978.
3. Fishman S. D., Islam S., Buonomo C., Nurko S. Nonfixation of an Atretic Colon Predicts Hirschsprung's Disease Boston, Massachusetts. *J. Pediatr. Surg.* 2001;(36):202–204.
4. Seo T., Ando H., Watanabe Y., Harada T., Ito F., Kaneko K., Katsuno S., Marui Y., Ochiai K. Colonic Atresia and Hirschsprung's Disease: Importance of Histologic Examination of the Distal Bowel, Nagoya, Japan. Elsevier Science (USA) *J. Pediatr. Surg.* 2002;(37):E19.
5. Ikeda K., Goto S. Additional Anomalies in Hirschsprung's Disease: An Analysis Based on the Nationwide Survey in Japan // Department of Paediatric Surgery, Faculty of Medicine, Kyushu University, Fukuoka, Japan. 1986, *Z. Kinderchir.* 41:279–281.
6. Feza M. Akgiir, F. Cahit Tanyel, Nebil Btiyiikpamukqu, Akgtin HiqGnmez. Colonic Atresia and Hirschsprung's Disease Association Shows Further Evidence for Migration of Enteric Neurons *Journal of Pediatric Surgery*. 1993; 28(4):635–636.
7. Williams M. D., Burrington J. D. Hirschsprung's Disease Complicating Colon Atresia Denver, Colorado. *Journal of Ped. Surgery*. 1993;28(4):637–639.
8. Kim P. C. V., Superina R. A., Ein S. Colonic Atresia Combined With Hirschsprung's Disease: A Diagnostic and Therapeutic Challenge Toronto, Ontario. *Journal of Pediatric Surgery*. 1995;30:1216–1217.
9. Cox S. G., Numanoglu A. J. W., Rode M. H. Colonic atresia: spectrum of presentation and pitfalls in management. A review of 14 cases. *Pediatric Surgery International*. 2005; 21(Issue 10):813–818.
10. Johnson J. F., Dean B. L. Hirschsprung's Disease Coexisting with Colonic Atresia // Department of Radiology, Tripler Army Medical Center, Honolulu, Hawaii, USA // *Pediatr. Radiol.* 1981; (11):97–98.