

## ВНЕЗАПНАЯ СМЕРТЬ ПРИ СИНДРОМЕ БРУГАДА: УСПЕШНАЯ РЕАНИМАЦИЯ, ЭКГ-ДИАГНОСТИКА И ТРЕТИЧНАЯ ПРОФИЛАКТИКА

В. В. Савилова<sup>1</sup>, А. И. Кондратьев<sup>2</sup>, А. О. Стоцкий<sup>1</sup>, В. В. Мальцев<sup>1</sup>, С. В. Акулич<sup>1</sup>,  
С. Н. Цуриков<sup>1</sup>, Н. А. Кондратьева<sup>1</sup>

## OXYMORTIA IN THE BRUGADA SYNDROME: SUCCESSFUL REANIMATION, ECG-DIAGNOSTICS AND TERTIARY PREVENTION

V. V. Savilova<sup>1</sup>, A. I. Kondrat'ev<sup>2</sup>, A. O. Stotskiy<sup>1</sup>, V. V. Mal'tsev<sup>1</sup>, S. V. Akulich<sup>1</sup>,  
S. N. Tsurikov<sup>1</sup>, N. A. Kondrat'eva<sup>1</sup>

<sup>1</sup> БУЗОО «Городская клиническая больница скорой медицинской помощи № 1», г. Омск

<sup>2</sup> Омский государственный медицинский университет, г. Омск

<sup>1</sup> Municipal Clinical Emergency Care Hospital no.1, Omsk, RF

<sup>2</sup> Omsk State Medical University, Omsk, RF

Приведены клиническое наблюдение и данные одногодичного катамнеза пациента с синдромом Бругада, осложненным клинической смертью.

*Ключевые слова:* синдром Бругада, клиническое наблюдение

The article describes the clinical follow-up and the data of one-year prospective follow-up of the patient suffering from the Brugada syndrome complicated by clinical death.

*Key words:* the Brugada syndrome, clinical follow-up.

Внезапная смерть (ВС, I-46.0 по МКБ-10) – наиболее грозное проявление заболеваний сердечно-сосудистой системы. В современной практике выделен ряд заболеваний и синдромов, тесно ассоциированных с высоким риском ВС в молодом возрасте. Один из непросто диагностируемых в этом ряду – синдром Бругада.

Приводим клиническое наблюдение осложненного течения синдрома Бругада с проспективным наблюдением больного в течение года. Пациент К., 42 года, поступил в кардиологическое отделение БСМП № 1 г. Омска 02.11.2014 г. в 18:19. Доставлен бригадой скорой медицинской помощи в реанимационный зал в тяжелом состоянии после успешных реанимационных мероприятий, оказанных на стадионе, где во время хоккейного матча у него развилась ВС. В течение 3 мин проводили непрямой массаж сердца, искусственную вентиляцию легких (ИВЛ) мешком Амбу с последующей интубацией трахеи и переводом на ИВЛ, однократную успешную кардиоверсию 150 Дж по поводу тахикардии без пульса с широкими комплексами QRS (вероятно, желудочковыми), вводили амиодарон 5 мг/кг до 600 мг, адреналин внутривенно до 3 мл. Из анамнеза от родственников выяснено: пациент, 1972 г. р., уроженец Эштия, Грузия, неработающий, пришел на матч в качестве болельщика. Длительно накануне

не в ночное время находился за рулем автомобиля, принимал много «энергетических» напитков и кофе. Считает, что ничем ранее не болел. В детстве неоднократно терял сознание, год назад отмечал перебои в работе сердца, не обследовался. Мать пациента жива, страдает аритмией (какой – неизвестно), отец жив, о заболеваниях братьев и сестры сведений нет. На основании клинической картины, ЭКГ, клинико-лабораторных исследований установлен диагноз при поступлении: внезапная аритмогенная клиническая смерть; пароксизм желудочковой тахикардии без пульса (02.11.2014 г); успешная догоспитальная сердечно-легочная реанимация; постреанимационная болезнь.

Пациент был госпитализирован в отделение реанимации и интенсивной терапии для кардиологических больных. Состояние было крайне тяжелым. Сознание – кома II. Кожа лица гиперемирована с цианотичным оттенком, тургор сохранен, влажность нормальная. Слизистые без особенностей. Достаточного питания. Дыхание аппаратное, синхронизировано, проводится во все отделы, хрипов нет. Пульс ритмичен, слабого наполнения, 98 ударов в 1 мин. Тоны сердца ритмичные, приглушены, 98 ударов в 1 мин. ЦВД + 4 см вод. ст. Артериальное давление на обеих руках 95/60 мм рт. ст. без поддержки. Живот мягкий, печень не увеличена, поч-

ки, селезенка не пальпируются, перистальтика выслушивается, периферических отеков нет. Диурез положительный. Получал терапию в полном объеме – нейровегетативную блокаду (НВБ) (пропфол, морфин, ардуан), краниогипотермию, ИВЛ аппаратом Cirana chirulog SV в режиме нормовентиляции (CMV), дыхательный объем – 0,7 л, минутный объем дыхания 10–12,0 л, ПКВД + 5 см,  $FiO_2$  – 0,4,  $SpO_2$  – 96–99%, эноксапарин 1 мг/кг в сут, кордарон 5 мг/кг в сут, магнезии сульфат внутривенно капельно, цефтриаксон 2 г внутривенно, цитофлавин, сбалансированные ионные растворы. 04.11.2014 г. в 06:30 вновь была зафиксирована остановка кровообращения по механизму желудочковой тахикардии и фибрилляции желудочков (рис. 1). Проведены реанимационные мероприятия – электроимпульсная терапия (наружная кардиоверсия бифазным импульсом 150 Дж), после которой отмечалась выраженная брадикардия с отсутствием пульса на сонных артериях. Введен адреналин 1 мг повторно, временно дофамин 5 мкг · кг<sup>-1</sup> · мин<sup>-1</sup>, проведен непрямой массаж сердца с последующей стабилизацией состояния и восстановлением синусовой тахикардии. В лечение добавили метопролол парентерально с позиций усиления профилактики рецидива остановки кровообращения и недостаточного эффекта амиодарона. 04.11.2014 г. в 06:45 развился пароксизм фибрилляции предсердий с гипотензией до 70/40 мм рт. ст., вновь выполнена электроимпульсная терапия 100 Дж, восстановлен синусовый ритм 110 в 1 мин, артериальное давление на уровне 100/60 мм рт. ст. В последующем отмечались многократные пароксизмы суправентрикулярных тахикардий, желудочковые экстрасистолы.

С 05.11.2014 г. стали отмечаться признаки пневмонии, а также олигурия, гипербилирубинемия и трансаминаземия. Назначено комплексное лечение осложнений. С 06.11.2014 г. – устойчивый синусовый ритм.

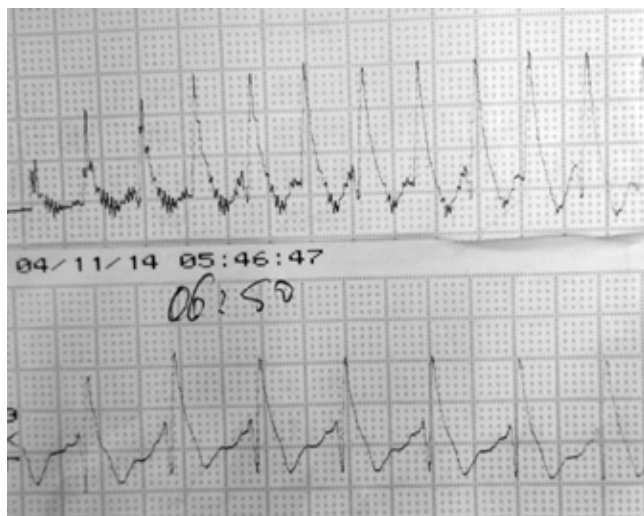


Рис. 1. Желудочковая тахикардия без пульса, запись с КВД

Данные дополнительных исследований. 02.11.2014 г. – этанол и токсиканты в крови не обнаружены; рентгенография органов грудной клетки 02.11.2014 г. – легкие расправлены, без очаговых и инфильтративных, травматических изменений. УЗИ абдоминальное 02.11.2014 г. – диффузные изменения в печени и поджелудочной железе. Мультирезонансная компьютерная томография головного мозга 02.11.2014 г. – структурных изменений головного мозга не выявлено. Фиброгастродуоденоскопия 02.11.2014 г. – гипоксическая гастропатия, дуоденит. МРТ головного мозга 05.11.2014 г. – структурных изменений головного мозга не обнаружено. Рентгенография органов грудной клетки 05.11.2014 г. – левосторонняя пневмония, малый гидроторакс слева. МРТ головного мозга 06.11.2014 г. – структурных изменений головного мозга не выявлено. Компьютерная томография органов грудной клетки 19.11.2014 г. – КТ картина поствоспалительных изменений в обоих легких. Эмфизема легких. Гипостатические изменения в малом круге кровообращения. Селективная коронароангиография 25.11.2014 г. – тип кровообращения левый. Ствол левой коронарной артерии в типичном месте, с ровными контурами. Передняя нисходящая артерия – ровные контуры, проходима, без гемодинамически значимого стенозирования. Огибающая артерия – ровные контуры, проходима, без гемодинамически значимого стенозирования. Правая коронарная артерия – ровные контуры, проходима, без гемодинамически значимого стенозирования. Эхо-КТ 06.11.2014 г.: аорта – 2,7 см, устье – 3,5 см, восходящий отдел – 3,4 см, левое предсердие – 4,3 × 3,6 см, правое предсердие – 3,9 × 3,4 см, правый желудочек – 2,9 см, конечно-диастолический размер – 4,7 см, размер – 2,7 см, конечно-диастолический объем – 102 мл, конечно-систолический объем – 26 мл, фракция выброса левого желудочка – 74% (Тейхольц), межжелудочковая перегородка – 1,0 см, задняя стенка левого желудочка – 1,0 см. Уплотнен аортальный клапан. Передняя створка митрального клапана удлинена. В общих анализах крови и мочи – закономерная динамика в связи с имевшимися осложнениями и периодической постреанимационной болезнью. В коагулограмме и биохимических исследованиях значимых изменений не фиксировали. По ЭКГ (рис. 2–5) в динамике отмечался переходящий синдром Бругада, обусловивший комплексный подход к антиаритмической терапии амиодароном, метопрололом, препаратами калия и магния.

НВБ, ИВЛ продолжали до 10.11.2014 г. С 10.11.2014 г. появились элементы сознания, прекращена НВБ, 11.11.2014 г. произведена экстубация трахеи, больной переведен на самостоятельное дыхание. Основные жизненно важные функции были восстановлены. 14.11.2014 г. пациент переведен в профильное отделение. Состояние в дальнейшем сохранялось удовлетворительным. Гемодинамика

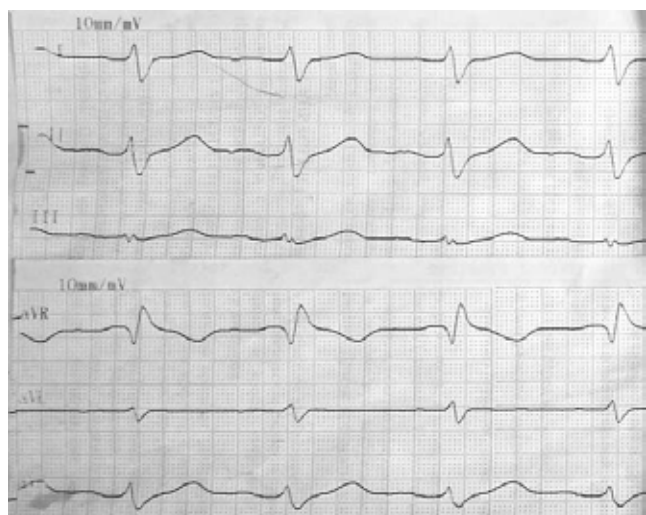


Рис. 2. ЭКГ пациента К. без признаков синдрома Бругада (отведения от конечностей)

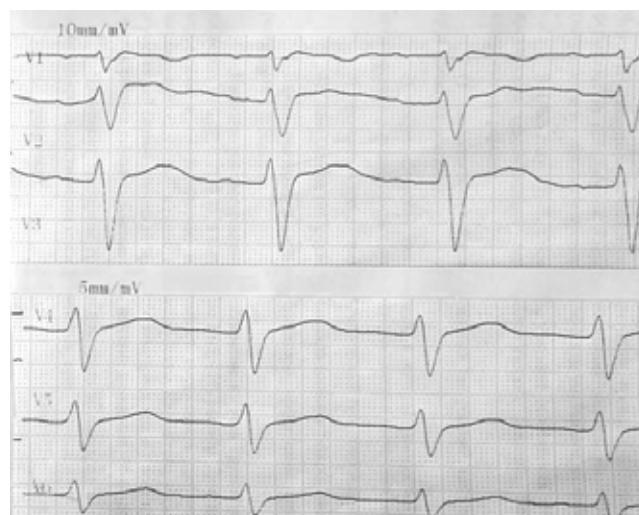


Рис. 3. ЭКГ пациента К. без признаков синдрома Бругада (грудные отведения)

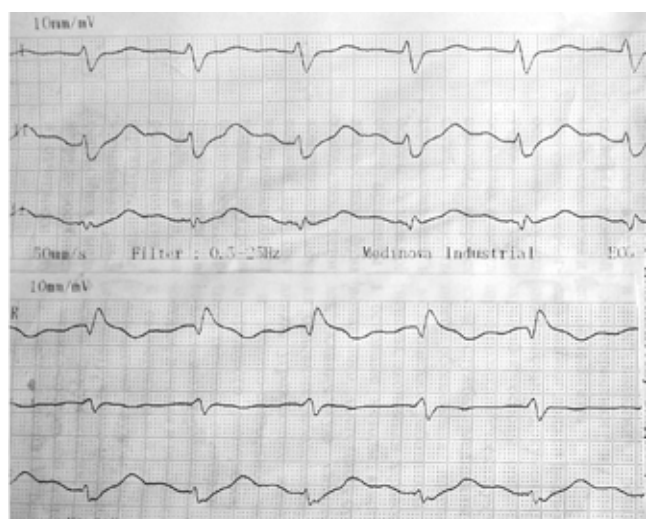


Рис. 4. ЭКГ пациента К. с признаками синдрома Бругада (отведения от конечностей)

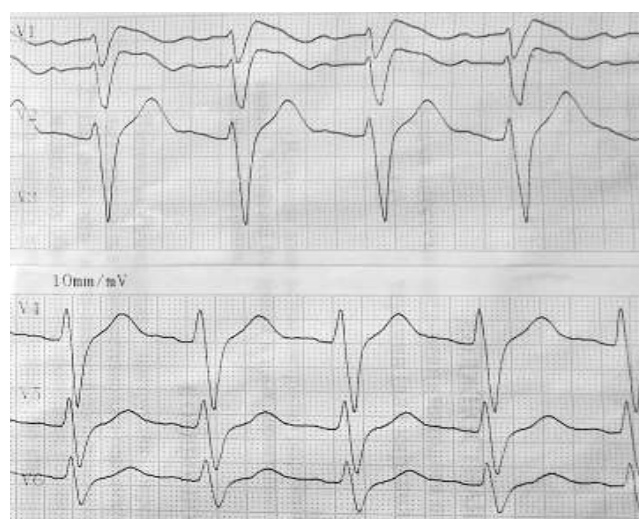

Рис. 5. ЭКГ пациента К. с признаками синдрома Бругада (грудные отведения)

стабильная, нарушений ритма не отмечалось. Заключительный клинический диагноз: основной – синдром Бругада. Внезапная аритмогенная смерть. Успешная сердечно-легочная реанимация (догоспитально 02.11.2014 г. в стационаре 04.11.2014 г.). Фон: артериальная гипертензия, 2-я степень, 3-я стадия. Осложнения: повторные пароксизмы желудочковых и суправентрикулярных тахикардий, фибрилляция предсердий. Рецидивирующая клиническая смерть (02.11.2014 г., 04.11.2014 г.) по механизму желудочковой тахикардии, фибрилляции желудочков. Повторная ЭИТ, сердечно-легочная реанимация. Постреанимационная болезнь. ОЛН: Killip-IV. Вторичная левосторонняя пневмония. Левосторонний малый гидроторакс. ХСН – 1. ФК – 2.

30.11.2014 г. пациент был переведен в сопровождении медицинского работника в Федеральный кардиоцентр (г. Тюмень), где 31.11.2014 г. ему был имплантирован кардиовертер-дефибриллятор CURRENT VR с эндокардиальным электродом,

из антиаритмических препаратов получал амиодарон. В настоящее время (ноябрь 2015 г.) пациент трудоспособен, работает менеджером. Самочувствие хорошее, потерь сознания не отмечает, сохраняется неврологический дефект в виде ретроградной амнезии на 1–10 ноября 2014 г., по ЭКГ – признаки постоянного синдрома Бругада (соответствует рис. 4, 5). Разрядов имплантированного кардиовертера-дефибриллятора за год не было.

### Обсуждение

В настоящее время еще недостаточен опыт наблюдения и выявления больных с высоким риском ВС. Чаще всего ВС случается во внебольничных условиях, при этом пациент редко успевает получить квалифицированную помощь. При аутопсии может не выявляться поражений миокарда или коронарных сосудов. Фатально, когда первым и последним проявлением заболевания является ВС.

В отечественной литературе имеются единичные описания синдрома Бругада, не всегда отражающие типичную картину заболевания. Вместе с тем именно синдром Бругада является, по мнению многих специалистов, «ответственным» более чем за 50% внезапных некороноарогенных ВС в молодом возрасте [1].

Преимущественный возраст клинической манифестации синдрома Бругада – 30–40 лет, как и в нашем наблюдении. Клиническая картина заболевания характеризуется частым возникновением потерь сознания на фоне приступов желудочковой тахикардии и ВС, часто во сне, а также отсутствием признаков органического поражения миокарда при аутопсии. Кроме типичной клинической картины, при синдроме Бругада выделяют специфический электрокардиографический паттерн (рис. 5). Он включает блокаду правой ножки пучка Гиса, специфический подъем сегмента ST в отведениях  $V_1$ – $V_3$ , периодическое удлинение интервала PR, приступы полиморфной желудочковой тахикардии во время синкопе. Выделяют следующие клинико-электрокардиографические формы синдрома Бругада: типичная ЭКГ с синкопе, предсинкопе, случаи ВС вследствие полиморфной желудочковой тахикардии и частичные проявления. Характерно, что типичный ЭКГ-паттерн чаще регистрируется перед развитием фибрилляции желудочков, что свидетельствует о необходимости динамического наблюдения за больными с подозрением на синдром Бругада. Инструментальные методы исследования (эхокардиография, ангиография, электрофизиологическое исследование, биопсия миокарда), как правило, не выявляют какого-либо органического заболевания сердца. Эпидемиология синдрома Бругада изучена недостаточно. Считается, что у мужчин он встречается в 8–10 раз чаще, чем у женщин [2], и риск ВС у них выше в 5,5 раза [3]. По данным различных исследований, распространенность ЭКГ-признаков синдрома Бругада составляет от 1 до 60 на 10 000 человек [3], среди жителей Европы – 1–5 на 10 000 человек. В странах Юго-Восточной Азии и Японии распространенность синдрома Бругада значительно выше. Существует мнение, что до 50% случаев ВС у пациентов без органических поражений сердца в этом регионе может быть вызвано синдромом Бругада [4]. Существенно, что синдром Бругада не регистрируется у афроамериканцев, а в Европе он чаще выявляется у представителей «кавказского» этнического типа и выходцев из стран Восточной Европы. По-видимому, следует ожидать достаточно высокой распространенности синдрома Бругада и в российской популяции. В настоящее время данный синдром считается первичной «электрической» болезнью сердца [5–7], развивающейся вследствие аномальной электрофизиологической активности эпикарда правого желудочка в области выносяще-

го тракта. Генетической основой синдрома Бругада является мутация гена SCN5A на коротком плече 3-й хромосомы 3p21–24 [7, 8]. Этот ген кодирует структуру белка  $\alpha$ -субъединицы натриевых каналов, которые обеспечивают натриевый ток потенциала действия [9].

### Заключение

Данное описание преследует целью более широкое ознакомление медицинской общественности с вариантами ВС. Важной характеристикой описанного клинического случая считаем транзиторный характер проявления синдрома Бругада на ЭКГ, что затрудняло раннюю постановку диагноза у данного пациента. Существенно, что провоцирующим моментом для манифестации синдрома Бругада и клинической смерти в данном случае можно считать избыточную симпатoadреналовую активацию на фоне бессонной ночи за рулем автомобиля, бесконтрольного приема пищевых стимуляторов симпатической системы и бурных психоэмоциональных переживаний во время спортивного матча. Важнейшими положительными особенностями приведенного клинического случая являлись наличие, исправность и готовность к работе автономного наружного кардиовертера-дефибриллятора, а также слаженная, быстрая и квалифицированная работа сотрудников бригады скорой медицинской помощи, дежуривших на стадионе. Кроме того, данный пример еще раз наглядно демонстрирует необходимость своевременного выявления лиц с явными предвестниками ВС, прицельного обследования граждан на скрытые признаки потенциальной аритмической смерти у лиц с клинически значимыми маркерами (отягощенная наследственность, обмороки неясного генеза, изменения ЭКГ), а также готовность граждан и системы здравоохранения к немедленному проведению и обеспечению сердечно-легочной реанимации (распространение знаний о первичном реанимационном комплексе и обучение приемам реанимации полицейских, сотрудников медицины катастроф, бортпроводников и пр., оснащение мест массового скопления людей общественно доступными наружными автоматическими дефибрилляторами, своевременная имплантация кардиовертеров нуждающимся пациентам).

### ДЛЯ КОРРЕСПОНДЕНЦИИ:

*БУЗОО «Городская клиническая  
больница скорой медицинской помощи № 1».  
644112, г. Омск, ул. Перелета, д. 9.  
Тел.: 8 (3812) 74–63–81.*

**Савилова Валентина Викторовна**  
*заведующая кардиологическим отделением.  
E-mail: zavkio@bsmp1.omsk.ru*

**Стоцкий Александр Олегович**

анестезиолог-реаниматолог.

E-mail: alst1982@mail.ru

**Мальцев Владимир Валентинович**

анестезиолог-реаниматолог.

E-mail: rekiio@bsmp1.omsk.ru

**Акулич Светлана Владимировна**

кардиолог кардиологического отделения.

E-mail: rekiio@bsmp1.omsk.ru

**Цуриков Сергей Николаевич**

кардиолог кардиологического отделения.

E-mail: rekiio@bsmp1.omsk.ru

**Кондратьева Наталья Александровна**

кандидат медицинских наук,

заместитель главного врача.

Тел.: 8 (3812) 75-46-80.

E-mail: zyma\_1973@mail.ru

**Кондратьев Аркадий Иванович**

Омский государственный медицинский университет,

кандидат медицинских наук,

доцент кафедры анестезиологии и реаниматологии.

644099, г. Омск, ул. Ленина, д. 12.

Тел.: 8 (3812) 74-63-81.

E-mail: arca\_2004@mail.ru, rekiio@bsmp1.omsk.ru

**Литература**

- Макаров Л. М., Бругада П., Чупрова С. Н. и др. Клинико-электрокардиографические особенности синдрома Бругада // Кардиология. – 2002. – № 11. – С. 94–100.
- di Diego J. M., Cordeiro J. M., Goodrow R. J. et al. Ionic and cellular basis for the predominance of the Brugada syndrome phenotype in males // Circulation. – 2002. – Vol. 106. – P. 2004–2011.
- Antzelevitch C., Brugada P., Borggrefe M. et al. Brugada syndrome. Report of the second consensus conference // Circulation. – 2005. – Vol. 111. – P. 659–670.
- Brugada J., Brugada R., Brugada P. Brugada syndrome // Arch. Mal. Coeur. Vaiss. – 1999. – Vol. 92. – P. 847–850.
- Brugada P., Brugada R., Antzelevitch C. et al. The Brugada syndrome // Arch. Mal. Coeur. Vaiss. – 2005. – Vol. 98, № 2. – P. 115–122.
- Shimizu W., Aiba T., Kurita T. et al. Paradoxical abbreviation of repolarization in epicardium of the right ventricular outflow tract during augmentation of Brugada-type ST segment elevation // J. Cardiovasc. Electrophysiol. – 2001. – Vol. 86. – P. 161–166.
- Brugada J., Brugada R., Brugada P. Channelopathies: a new category of diseases causing sudden death // Herz. – 2007. – Vol. 32, № 3. – P. 185–191.
- Chen Q., Kirsch G. E., Zhang D. et al. Genetic basis and molecular mechanisms for idiopathic ventricular fibrillation // Nature. – 1998. – Vol. 392. – P. 293–296.
- Smits J. P., Eckardt L., Probst V. et al. Genotype-phenotype relationship in Brugada syndrome: electrocardiographic features differentially related to SCN5A-related patients from non-SCN5A-related patients // J. Am. Coll. Cardiol. – 2002. – Vol. 40. – P. 350–356.

**References**

- Makarov L.M., Brugada P., Chuprova S.N. et al. Clinical and electric cardiographic specific features of the Brugada syndrome. *Kardiologia*, 2002, no. 11, pp. 94-100. (In Russ.)
- di Diego J.M., Cordeiro J.M., Goodrow R.J. et al. Ionic and cellular basis for the predominance of the Brugada syndrome phenotype in males. *Circulation*, 2002, vol. 106, pp. 2004-2011.
- Antzelevitch C., Brugada P., Borggrefe M. et al. Brugada syndrome. Report of the second consensus conference. *Circulation*, 2005, vol. 111, pp. 659-670.
- Brugada J., Brugada R., Brugada P. Brugada syndrome. *Arch. Mal. Coeur. Vaiss.*, 1999, vol. 92, pp. 847-850.
- Brugada P., Brugada R., Antzelevitch C. et al. The Brugada syndrome. *Arch. Mal. Coeur. Vaiss.*, 2005, vol. 98, no. 2, pp. 115-122.
- Shimizu W., Aiba T., Kurita T. et al. Paradoxical abbreviation of repolarization in epicardium of the right ventricular outflow tract during augmentation of Brugada-type ST segment elevation. *J. Cardiovasc. Electrophysiol.*, 2001, vol. 86, pp. 161-166.
- Brugada J., Brugada R., Brugada P. Channelopathies: a new category of diseases causing sudden death. *Herz*, 2007, vol. 32, no. 3, pp. 185-191.
- Chen Q., Kirsch G.E., Zhang D. et al. Genetic basis and molecular mechanisms for idiopathic ventricular fibrillation. *Nature*, 1998, vol. 392, pp. 293-296.
- Smits J.P., Eckardt L., Probst V. et al. Genotype-phenotype relationship in Brugada syndrome: electrocardiographic features differentially related to SCN5A-related patients from non-SCN5A-related patients. *J. Am. Coll. Cardiol.*, 2002, vol. 40, pp. 350-356.