

DOI 10.21292/2078-5658-2017-14-5-106-107

АНАЛЬГЕТИЧЕСКАЯ ЭФФЕКТИВНОСТЬ И ВЛИЯНИЕ НА МОТОРНУЮ ФУНКЦИЮ НИЖНЕЙ КОНЕЧНОСТИ БЛОКАДЫ БЕДРЕННОГО НЕРВА ЛИБО ПРИВОДЯЩЕГО КАНАЛА В СОЧЕТАНИИ С БЛОКАДОЙ БОЛЬШЕБЕРЦОВОГО НЕРВА ПОСЛЕ ЭНДОПРОТЕЗИРОВАНИЯ КОЛЕННОГО СУСТАВА

Морозов Д. В., Боронина И. В., Рябцева А. А., Никулина Т. А.

ГОУ ВПО «Воронежский государственный медицинский университет им. Н. Н. Бурденко», г. Воронеж, Россия

БУЗ ВО «Воронежская областная клиническая больница № 1» г. Воронеж, Россия

ANALGESIC EFFICIENCY AND EFFECT ON MOTOR FUNCTION OF THE LOWER EXTREMITY OF BLOCK OF FEMORAL NERVE OR ADDUCTOR CANAL COMBINED WITH TIBIAL NERVE BLOCK AFTER TOTAL KNEE REPLACEMENT

Morozov D. V., Boronina I. V., Ryabtseva A. A., Nikulina T. A.

Voronezh State Medical University named after N. N. Burdenko, Voronezh, Russia,

Voronezh Regional Clinical Hospital no.1, Voronezh, Russia,

Интенсивность послеоперационного болевого синдрома после эндопротезирования коленного сустава значительно превышает таковую после эндопротезирования тазобедренного сустава. Системное введение анальгетиков в большинстве случаев недостаточно эффективно и не купирует боли при движении. Для достижения хороших функциональных результатов при эндопротезировании коленного сустава требуются разработка сустава и активизация пациента в ближайшем послеоперационном периоде, что предъявляет особые требования к качеству послеоперационного обезболивания. Проксимальные блокады поясничного и крестцового сплетения обладают хорошей анальгетической эффективностью, но вызывают моторную блокаду всей нижней конечности.

Цель: сравнить эффективность и побочные эффекты пролонгированных блокад бедренного нерва и более дистальной блокады приводящего канала (adductor canal) в сочетании с блокадой большеберцового нерва на интенсивность послеоперационного болевого синдрома (ПБС) и моторную функцию нижней конечности.

Материал и методы: исследования проведены у 825 пациентов, которым в 2013–2017 гг. выполнено эндопротезирование коленного сустава. Оперативное вмешательство проводили в условиях спинальной анестезии. С целью послеоперационного обезболивания выполняли блокаду *n. femoralis*, приводящего канала (обычно при этой блокаде блокируется *n. saphenus*, нервы *kvastusmedialis* и в некоторых случаях *obturatorius*) и *n. tibialis* в условиях УЗ-визуализации. При выполнении блокады *n. femoralis* и приводящего канала катетеризировали перинеуральное пространство. Для продленной послеоперационной анальгезии болюсно вводили 0,2% ропивакаин. Всем пациентам в качестве компонентов мультимодальной

анальгезии назначали парацетамол и НПВС по временной схеме. Опиоидные анальгетики вводили по требованию. В зависимости от выполняемых блокад пациенты разделены на группы: F – блокада только бедренного нерва, FT – блокада бедренного и большеберцового нерва, AT – блокада приводящего канала и большеберцового нерва. Исследовали интенсивность ПБС по ВАШ в покое и при движении, потребность в опиоидных анальгетиках, выраженность моторной блокады нижней конечности по 5-балльной шкале (manual muscle testing grading scale).

Результаты: интенсивность ПБС в покое и при движении была достоверно выше в группе F на первые послеоперационные сутки. Также в этой группе была достоверно выше потребность в опиоидных анальгетиках (таб.).

Таблица. Интенсивность ПБС покой/движение на 1-е сут эндопротезирования коленного сустава

Table. Intensity of patellofemoral pain syndrome at motion/rest in 1 day after total knee replacement

Системное обезболивание		Блокада <i>n. femoralis</i> (F)		Блокада <i>n. femoralis</i> + <i>n. tibialis</i> (FT)		Блокада Adductor canal + <i>n. tibialis</i> (AT)	
Покой	Движение	Покой	Движение	Покой	Движение	Покой	Движение
4,9	9,1	2,8	5,9	1,3	2,8	1,4	2,7

Достоверных различий между группами в интенсивности ПБС и потребности в опиоидных анальгетиках на 2-е послеоперационные сутки не было.

В группах F и FT наблюдалась моторная блокада 0,9–1,1 балла, связанная со слабостью четырехглавой мышцы бедра. В группе AT клинически значимого моторного блока не зарегистрировано (рис.).

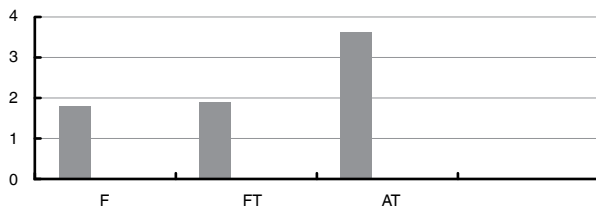


Рис. Оценка мышечной силы н/к по 5-балльной шкале (manual muscle testing grading scale) через 8 ч после оперативного вмешательства

Fig. 5-score manual muscle testing grading scale in 8 hours after surgery

Заключение. Блокада ветвей бедренного и седалищного нерва является эффективным методом

послеоперационного обезболивания после эндопротезирования коленного сустава. Блокады только бедренного нерва может быть недостаточно для достижения качественного обезболивания, позволяющего активную разработку сустава в раннем послеоперационном периоде. Сочетание блокады ветвей бедренного нерва с блокадой большеберцового нерва значительно улучшает качество послеоперационного обезболивания в первые послеоперационные сутки. Блокада приводящего канала по сравнению с блокадой *n. femoralis* не сопровождается слабостью четырехглавой мышцы бедра при равной анальгетической эффективности, что может являться преимуществом для активизации больных в раннем послеоперационном периоде.

Морозов Дмитрий Владимирович,

г. Воронеж, Россия, БУЗ ВО «ВОКБ № 1», врач анестезиолог-реаниматолог, заведующий отделением, dmorozov62@yandex.ru

Dmitry V. Morozov

Voronezh Regional Clinical Hospital no.1, Voronezh, Russia, Anesthesiologist and Emergency Physician, Head of Department. dmorozov62@yandex.ru

Никулина Татьяна Александровна,

г. Воронеж, Россия, БУЗ ВО «ВОКБ № 1», врач анестезиолог-реаниматолог, tanya-turbina@mail.ru

Tatiana A. Nikulina

Voronezh Regional Clinical Hospital no.1, Voronezh, Russia, Anesthesiologist and Emergency Physician. tanya-turbina@mail.ru

DOI 10.21292/2078-5658-2017-14-5-107-108

ПОИСК БЕЗОПАСНОГО МЕТОДА ОБЕЗБОЛИВАНИЯ ПРИ ТРАНСУРЕТРАЛЬНОЙ РЕЗЕКЦИИ МОЧЕВОГО ПУЗЫРЯ У ПАЦИЕНТОВ ВЫСОКОГО РИСКА

Рычков И. А., Гаряев Р. В.

ФГБУ «Российский онкологический научный центр им. Н. Н. Блохина» МЗ РФ, Москва, Россия

SEARCHING FOR SAFE PAIN RELIEF IN TRANSURETHRAL RESECTION OF URINARY BLADDER IN HIGH RISK PATIENTS

Rychkov I. A., Garyaev R. V.

Blokhin Russian Oncology Research Center, Moscow, Russia

В структуре заболеваемости злокачественными заболеваниями мужского населения РФ доля рака мочевого пузыря составляет 4,4%. Среди заболевших, как правило, пациенты пожилого и старческого возраста, которые часто имеют выраженную сопутствующую патологию систем кровообращения и дыхания, а также различные когнитивные нарушения. У таких пациентов использование спинальной анестезии при трансуретральной резекции (ТУР) мочевого пузыря предпочтительнее общей. Однако при удалении опухоли, расположенной на боковой стенке мочевого пузыря, несмотря на эффективный спинальный блок, существует высокая вероятность того, что электрический импульс петли резектоскопа проникнет сквозь

стенку мочевого пузыря и достигнет двигательных волокон проходящего здесь в непосредственной близости от мочевого пузыря запирающего нерва. Такое электрораздражение нерва приведет к немедленному непредвиденному сокращению приводящих мышц бедра с резким приведением ноги, что может стать причиной перфорации стенки мочевого пузыря, опухолевой внутрибрюшной диссеминации, повреждения сосудов с развитием кровотечения, неполного удаления опухоли. По некоторым оценкам, спазм приводящих мышц бедра развивается в 20–53% случаев при выполнении ТУР мочевого пузыря. Методы предупреждения данного осложнения, включающие уменьшение наполнения мочевого пузыря промыв-