

Терапия сепсиса, вызванного метициллин-резистентным штаммом *S. aureus*, у пациентки после ортотопической трансплантации печени: клиническое наблюдение

А.О. Чугунов, Т.В. Черненькая, С.В. Журавель, О.И. Андрейцева, О.Д. Олисов, Л.В. Донов

Отделение трансплантации печени НИИ скорой помощи им. Н.В. Склифосовского, Москва;
кафедра трансплантологии и искусственных органов МГМСУ

Контакты: Андрей Олегович Чугунов 9262299810@mail.ru

В статье приводится клинический пример успешной терапии тяжелого сепсиса, причиной которого явился метициллин-резистентный штамм, у пациентки перенесшей трансплантацию печени и спленэктомию.

Ключевые слова: трансплантация печени, осложнения трансплантации печени, метициллин-резистентный штамм, линезолид

Therapy for sepsis caused by methicillin-resistant *Staphylococcus aureus* strain in a patient after orthotopic liver transplantation: a clinical observation

A.O. Chugunov, T.V. Chernenkaya, S.V. Zhuravel, O.I. Andreytseva, O.D. Olisov, L.V. Donova

Liver Transplantation Department, N.V. Sklifosovsky Research Institute of Emergency Care, Moscow;
Department of Transplantology and Artificial Organs, Moscow State University of Medicine and Dentistry

The paper gives a clinical example of successful therapy for severe sepsis, the cause of which was methicillin-resistant *Staphylococcus aureus* infection in a patient undergoing liver transplantation and splenectomy.

Key words: liver transplantation, complications due to liver transplantation, methicillin-resistant *Staphylococcus aureus*, linezolid

На протяжении многих лет *S. aureus* остается одним из наиболее распространенных возбудителей внутрибольничных инфекций. В последние годы зафиксирован рост устойчивости *S. aureus* к антибактериальным препаратам. Лечение больных с внутрибольничными стафилококковыми инфекциями, вызванными метициллин-резистентным штаммом (MRSA), представляет значительные сложности.

Данные о распространении MRSA в России в течение последних 10 лет значительно различаются в опубликованных работах отечественных исследователей.

В 2000–2001 гг. было проведено многоцентровое исследование по изучению эпидемиологии антибиотикорезистентности нозокомиальных штаммов *S. aureus* в России [1]. В работе принимали участие 17 центров из различных регионов страны. Доля MRSA в стационарах, участвующих в исследовании, составляла от 0 до 89,5%. Наиболее часто MRSA встречались в ожоговых отделениях (77,5% случаев), отделениях реанимации и интенсивной терапии (54,5%), травматологии и ортопедии (42,1%). Достоверных географических различий в частоте выделения MRSA в данной работе не выявлено.

В 2001–2004 гг. в отделениях реанимации и интенсивной терапии крупных московских стационаров частота выделения MRSA превышала 80% [2]. Так,

в отделении интенсивной терапии хирургического корпуса ГКБ №1 она составила 94, в ОПИТ травматологического корпуса — 86, в ОПИТ ГКБ № 7 — 86,5%.

В ходе мониторинга динамики MRSA в составе микрофлоры гнойных очагов, проведенного в 2000–2008 гг. в ГКБ №15 (Москва) [3], выявлены колебания их числа от 15,5 до 29,2% (в 2008 г. — 18,4%).

По данным С.М. Розановой и соавт. [4], в ОПИТ Екатеринбурга в 2007 г. доля MRSA составила 57%.

В период с 2007 по 2009 г. среди штаммов *S. aureus*, выделенных из раневого отделяемого в ГКБ им. С.П. Боткина (Москва), доля MRSA составила 34,9% [5].

Распространенность MRSA в разных регионах страны сильно варьирует и зависит от контингента больных, особенностей тактики ведения пациентов с различной нозологией и политики применения антибиотиков. Чаще всего MRSA выделяют у пациентов, находящихся на лечении в отделениях реанимации и интенсивной терапии.

Препаратами выбора для лечения инфекций, вызванных MRSA, считаются ванкомицин и линезолид. В настоящее время в клинической практике возникла глобальная проблема, обусловленная выделением штаммов стафилококков со сниженной чувствительностью к ванкомицину. Трудности лабораторного

выявления штаммов стафилококков со сниженной чувствительностью к гликопептидам связаны с гетерорезистентностью стафилококков к ванкомицину. В разных странах описаны случаи выделения таких штаммов у пациентов, находящихся в стационаре [6]. В России нет достоверных опубликованных данных о выделении штаммов стафилококков с промежуточной чувствительностью к гликопептидам. Однако в работе А.В. Дехнич и соавт. [1] было обнаружено 0,1% штаммов стафилококков с минимальной подавляющей концентрацией (МПК) к ванкомицину 4 мг/л. Эта концентрация считается пограничной в интерпретации данных о чувствительности стафилококков к ванкомицину. В связи с наличием глобальной тенденции роста устойчивости микроорганизмов к антибиотикам можно предположить появление и в российских стационарах штаммов стафилококков со сниженной чувствительностью к ванкомицину.

В последние годы в нашей стране отмечается рост количества трансплантаций различных органов. Увеличивается число больных, подвергшихся подобным вмешательствам. В связи с этим проблема бактериальной инфекции, возникающей у пациентов на фоне проводимой им после трансплантации иммуносупрессивной терапии, становится все более актуальной.

Цель исследования — демонстрация случая успешной терапии сепсиса, вызванного MRSA, у больной, перенесшей трансплантацию печени.

Больная А., 33 лет, 10.09.2009 г. была оперирована в НИИ скорой помощи им. Н.В. Склифосовского по поводу цирроза печени, развившегося в исходе вирусного гепатита С (класс В по шкале Чайлда-Пью), портальной гипертензии, варикозно расширенных вен пищевода III степени, варикозно расширенных вен кардиального отдела желудка II степени, спленомегалии, печеночно-клеточной недостаточности.

При интраоперационной ревизии размеры селезенки составили 30 × 16 × 8 см. Была выполнена ортотопическая трансплантация печени с сохранением ретропеченочного отдела нижней полой вены реципиента. Билиарную реконструкцию осуществляли по типу холедохо-холедохо-анастомоза без наружного желчного дренажа. Удаленная печень представлена на рис. 1.

Иммуносупрессивная терапия была трехкомпонентной и включала програф, селсепт и преднизолон.

В послеоперационном периоде число лейкоцитов у пациентки снизилось до $1 \times 10^9/\text{л}$, а количество нейтрофилов при этом не превышало 57%. В связи с этим вероятность развития бактериальных осложнений была крайне высокой. С целью стимуляции лейкопоза неоднократно применяли нейпоген. Его эффект носил временный характер: в течение 3 дней после инъекции число лейкоцитов и нейтрофилов увеличивалось, а затем вновь снижалось до исходных значений. Больная была выписана из стационара на 42-е сутки.

После выписки у пациентки сохранялись асцит, спленомегалия (максимальный размер селезенки до 30 см),

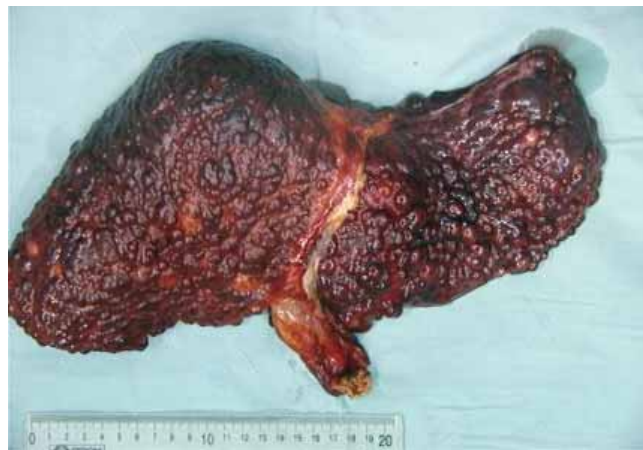

Рис. 1. Печень пациентки А.

трехростковая цитопения. При выполнении динамического ультразвукового исследования (УЗИ) выявлен стеноз печеночной артерии в области анастомоза, что ухудшало артериальную гемодинамику трансплантата из-за развития синдрома «обкрадывания» по селезеночной артерии (индекс резистентности на печеночной артерии составлял 0,44). Эти данные были подтверждены при осуществлении целиакографии.

С целью улучшения артериального кровоснабжения трансплантата и снижения степени выраженности трехростковой цитопении больной трижды (22 января, 8 апреля и 27 мая 2010 г.) была выполнена эмболизация селезеночной артерии спиралями (рис. 2). Однако желаемого эффекта достигнуть не удалось: размеры селезенки не уменьшились, а кровоток по селезеночной артерии сохранился в прежнем объеме. Более того, был диагностирован пристеночный неокклюзионный тромбоз воротной вены, а ишемические инфаркты селезенки, развившиеся после осуществления эмболизации, сопровождалась выраженным болевым синдромом.

Принято решение о выполнении спленэктомии.

29.06.2010 г. (через 9,6 мес после проведения ортотопической трансплантации печени) пациентке была выполнена спленэктомия с резекцией хвоста поджелудочной железы. Данные, выявленные в ходе осуществления операции: наличие в брюшной полости асцитической жидкости

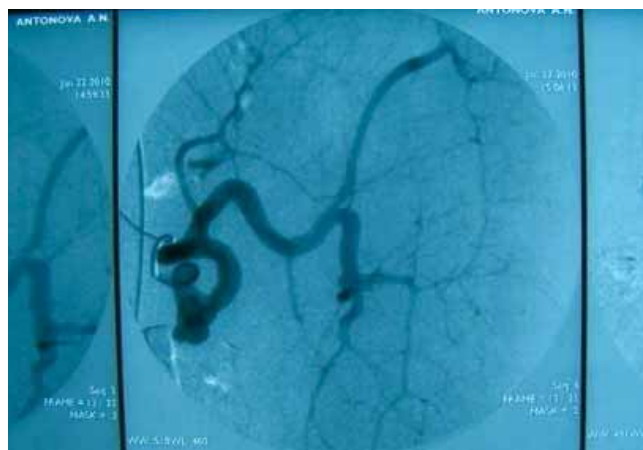


Рис. 2. Ангиография селезеночной артерии при выполнении ее эмболизации

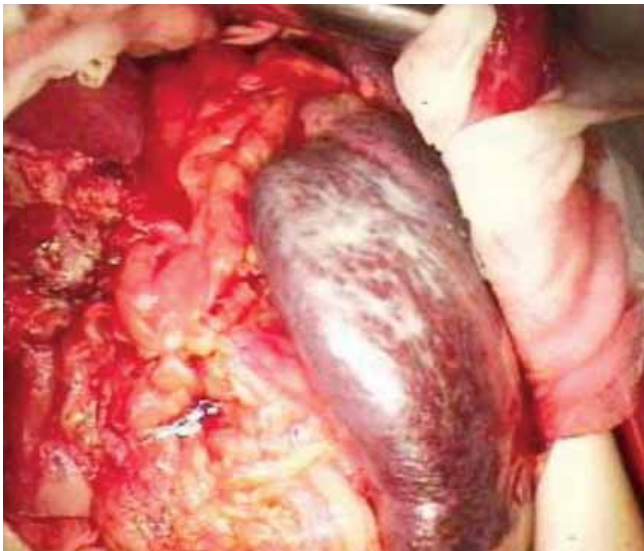

Рис. 3. Селезенка больной А. при спленэктомии

в объеме 3500 мл; в верхнем этаже — умеренно выраженный спаечный процесс; увеличение размеров селезенки — 30×25×20 см (рис. 3). При интраоперационном УЗИ отмечена неоднородность паренхимы селезенки за счет наличия участков ишемического повреждения.

На 13-е сутки послеоперационного периода пациентка в удовлетворительном состоянии была переведена из отделения интенсивной терапии. На следующие сутки была отменена антибактериальная терапия.

19.07.2010 г. больной проведена контрольная биопсия печени, по результатам которой выявлено острое клеточное отторжение (6–7 баллов по шкале Банфф). В связи с этим принято решение о проведении пациентке пульс-терапии метилпреднизолоном. В течение 3 дней (с 03.08. по 05.08.2010 г.) больной осуществляли внутривенную инфузию по 500 мг метилпреднизолона. С учетом высокого риска развития бактериальных осложнений назначена антибактериальная терапия — меропением в суточной дозе 3 г. К лечению также добавлен иммуноглобулин в суточной дозе 5 мг/кг. Острый криз отторжения был купирован, однако течение послеоперационного периода, несмотря на проводимую профилактическую антибактериальную терапию, осложнилось развитием тяжелого сепсиса.

На 10-е сутки после начала пульс-терапии (13.08.2010 г.) отмечено тяжелое состояние больной. Оценка по шкале SOFA — 11 баллов. Температура 38,5 °С. Уровень прокальцитонина — 9,42 нг/мл, С-реактивного белка — 184 мг/л. Зарегистрировано возникновение олигурии, содержание креатинина составило 253 мкмоль/л. При бактериологическом исследовании крови выделена культура MRSA, чувствительная только к линезолиду и ванкомицину. Вследствие того что ванкомицин обладает нефротоксическим действием, препаратом выбора в данном случае являлся линезолид, который был назначен внутривенно в суточной дозе 1200 мг.

В результате лечения, основными компонентами которого были антибактериальная терапия линезолидом, 3 процедуры продленной вено-венозной гемодиализации, комбинированное парентеральное и энтеральное зондовое питание, инфузионная терапия, состояние пациентки улучшилось. С 29.08.2010 г. оценка по шкале SOFA составила 0 баллов, повышения температуры не наблюдалось, уровни прокальцитонина и С-реактивного белка находились в пределах нормы.

Больная была выписана из стационара 05.09.2010 г. в удовлетворительном состоянии. Курс антибактериальной терапии линезолидом составил 15 сут.

Результаты и обсуждение

Бактериальные осложнения, особенно те из них, которые вызваны грамположительной флорой, представляют серьезную проблему современной трансплантологии в связи с глобальным ростом устойчивости этих микроорганизмов к традиционным антибактериальным средствам. Особую проблему в отделениях интенсивной терапии представляют инфекции, обусловленные MRSA. До настоящего времени в клинической практике существовало только 2 надежных препарата для лечения MRSA-инфекций — ванкомицин и рифампицин. Ограничение использования этих препаратов связано с нефротоксичностью ванкомицина и недостаточной изученностью рифампицина по данным показаниям.

Линезолид (PNU-100766) — первый представитель нового класса синтетических антимикробных средств оксазолидинонов. Механизм действия препарата связан с ингибированием синтеза белка в рибосомах бактериальной клетки. В отличие от других антибиотиков, ингибирующих синтез белка, действие линезолида осуществляется на ранних этапах трансляции (необратимое связывание с 30S- и 50S-субъединицей рибосом), в результате чего нарушается процесс образования 70S-комплекса и происходит формирование пептидной цепи. Благодаря уникальному механизму действия не возникает перекрестной устойчивости микроорганизмов к линезолиду и другим антибиотикам, действующим на рибосомы (макролиды, линкозамиды, стрептограммины, аминогликозиды, тетрациклины и хлорамфеникол). В контролируемых клинических исследованиях доказана высокая эффективность применения линезолида при различных инфекциях, вызванных резистентными грамположительными микроорганизмами.

Наиболее важные антимикробные свойства линезолида следующие:

- высокая активность против стафилококков, в том числе MRSA;
- высокая активность против пневмококков, в том числе штаммов, устойчивых к пенициллину, цефалоспорином, макролидам и другим антибиотикам;

- высокая активность против энтерококков, включая штаммы, устойчивые к ампициллину, ванкомицину и тейкопланину;
- медленное формирование резистентности грамположительных бактерий *in vitro*;
- отсутствие в настоящее время клинических штаммов стафилококков, пневмококков и энтерококков, устойчивых к линезолиду;
- клинически значимая активность в отношении анаэробных бактерий.

Заключение

Приведенное клиническое наблюдение показывает, что линезолид может с успехом применяться в комплексной терапии тяжелого сепсиса, вызванного MRSA, у пациентов после выполнения им трансплантации печени с дополнительными факторами риска, такими как спленэктомия.

Л И Т Е Р А Т У Р А

1. Дехнич А.В., Эйдельштейн И.А., Нарезкина А.Д. и др. Эпидемиология антибиотикорезистентности нозокомиальных штаммов *Staphylococcus aureus* в России: результаты многоцентрового исследования. *Клин микробиол антимикроб химиотер* 2002;4(4):325–36.
2. Гельфанд Б.Р., Белоцерковский Б.З., Гельфанд Е.Б. и др. Ванкомицин в лечении стафилококковых инфекций у хирургических больных. *Хирургия* 2006;8(1):10–15.
3. Жилина С.В., Миронов А.Ю., Ровинская В.Б. и др. Актуальные бактериологические и эпидемиологические аспекты гнойно-воспалительных заболеваний стафилококковой этиологии. В сб.: *Материалы VIII научно-практической конференции: Внутрибольничные инфекции в стационарах различного профиля, профилактика, лечение осложнений*. М., 2010; с. 47–8.
4. Розанова С.М., Шилова В.Г., Первалова Е.Ю. и др. Этиология госпитальных инфекций в ОРИТ Екатеринбурга: тенденции 2007 года. www.icj.ru/2008-02-01.html
5. Яковлев В.Н., Жуховицкий В.Г., Алексеев В.Г. Этиологическая структура внутрибольничной инфекции многопрофильного стационара. В сб.: *Материалы VIII научно-практической конференции: Внутрибольничные инфекции в стационарах различного профиля, профилактика, лечение осложнений*. М., 2010; с. 110–1.
6. Mendes R.E., Sader H.S., Deshpande L.M. et al. Characterization of baseline methicillin-resistant *Staphylococcus aureus* isolates recovered from phase IV clinical trial for linezolid. *J Clin Microbiol* 2010;48(2):568–74.