

# Автоматизация морфологического описания границы диска зрительного нерва на цифровых изображениях глазного дна

Е.Г. Танаева<sup>1, 2</sup>Р.Г. Хафизов<sup>1</sup>

<sup>1</sup> ФГБОУ ВО «Поволжский государственный технологический университет»  
пл. Ленина, 3, Йошкар-Ола, Республика Марий Эл, 424000, Российская Федерация

<sup>2</sup> ГБУ РМЭ «Республиканская офтальмологическая больница им. Г.И. Григорьева»  
ул. Пролетарская, 68а, Йошкар-Ола, Республика Марий Эл, 424000, Российская Федерация

## РЕЗЮМЕ

Офтальмология. 2018;15(3):325-329

**Цель:** разработка метода автоматизации описания диска зрительного нерва, что позволяет дифференцировать диск зрительного нерва с четными границами, характерными для нормальной картины глазного дна, и диск зрительного нерва с размытыми границами, характерными для различных видов офтальмопатологии. **Методы.** В основе предложенного метода лежит алгоритм накопления отсчетов яркости по диагонали, который показывает, что изображения диска зрительного нерва с размытыми границами характеризуются более линейным нарастанием (спадом) яркости в области фронтов по сравнению с результатом накопления для диска зрительного нерва с нормальными границами. Для выявления данного признака может быть использована первая производная. Для уменьшения влияния кровеносных сосудов на результаты обработки накопление отсчетов яркости по диагонали проводится в красном цветовом канале, так как в красной цветовой компоненте минимизируется влияние кровеносных сосудов на границы диска зрительного нерва. **Результаты.** Применение данного метода для изображений диска зрительного нерва с размытыми границами показывает, что результат накопления характеризуется более медленным изменением яркости. По результатам анализа 20 изображений глазного дна получено, что в среднем значение первой производной результата накопления отсчетов яркости по диагонали для изображений диска зрительного нерва с размытыми границами в 2 раза меньше, чем для изображений диска зрительного нерва с четными границами. **Заключение.** Предложенный метод позволяет автоматизировать процесс морфологического описания границы диска зрительного нерва по изображениям глазного дна и частично решить задачу дифференциальной диагностики. Так как исчезновение четности границ диска зрительного нерва и появление их размытости является основным диагностическим критерием при различных видах патологии, данный метод может быть использован при создании медицинских экспертных систем и программного обеспечения по обработке изображений глазного дна.

**Ключевые слова:** диск зрительного нерва, цифровые изображения глазного дна, первая производная

**Для цитирования:** Танаева Е.Г., Хафизов Р.Г. Автоматизация морфологического описания границы диска зрительного нерва на цифровых изображениях глазного дна. *Офтальмология*. 2018;15(3):325-329. <https://doi.org/10.18008/1816-5095-2018-3-325-329>

**Прозрачность финансовой деятельности:** Никто из авторов не имеет финансовой заинтересованности в представленных материалах или методах

**Конфликт интересов отсутствует**

Работа выполнена при финансовой поддержке Министерства и образования и науки РФ, проект RFMEFI577170254 «Система интраоперационной навигации с поддержкой технологии дополненной реальности на базе виртуальных 3D-моделей органов, полученных по результатам КТ-диагностики, для малоинвазивных операций».



# The Morphological Description Automation of the Optic Nerve Head Boundary in Digital Fundus Images

E.G. Tanaeva<sup>1, 2</sup>, R. G. Khafizov<sup>1</sup>

<sup>1</sup>Volga State University of Technology  
Lenin sq. , 3, Yoshkar-Ola, 424000, Russia

<sup>2</sup>Republican G.I. Grigoriev Ophthalmologic Hospital  
Proletarskaya str., 68A, Yoshkar-Ola, 424000, Russia

## ABSTRACT

**Ophthalmology in Russia. 2018;15(3):325–329**

**Purpose.** To develop the automating method for the description of the optic nerve head condition. The method allows to differentiate the optic nerve head with clear boundaries typical for the normal fundus and optic nerve head with blurred boundaries typical for different types of ophthalmopathy. **Methods.** The proposed method is based on integration algorithm of luminance samples along the diagonal. It shows that optic nerve head images with blurred boundaries are characterized by a more linear increase in brightness in the frontal region compared to the accumulation result for the case of normal optic nerve head. To identify this feature the first-order derivative can be used. To reduce the effect of blood vessels on the result of processing luminance samples along the diagonal is performed in the red channel since the blood vessels effect on the optic nerve head border is minimized in the red color component. **Results.** The application of this method to images of optic nerve head with diffuse boundaries shows that the accumulation result is characterized by a slower brightness variation. The analysis of 20 fundus images revealed that the value of the first-order derivative of the result of accumulation of luminance readings diagonally for images of optic nerve head with blurred boundaries is 2 times smaller than for images of optic nerve head with clear boundaries. **Conclusions.** The presented method can be used to create expert systems which allow to automate the process of morphological description of the optic nerve head border from the fundus images and also can partially solve the diagnostic problem. Since the disappearance of the clarity of the optic nerve head borders and the appearance of their blurring are the main diagnostic criterions for various types of pathology this method can be used to create medical expert systems and software for the fundus images processing.

**Keywords:** optic nerve head, digital fundus images, first-order derivative

**For citation:** Tanaeva E.G., Khafizov R.G. The Morphological Description Automation of the Optic Nerve Head Boundary in Digital Fundus Images. *Ophthalmology in Russia*. 2018;15(3):325–329. <https://doi.org/10.18008/1816-5095-2018-3-325-329>

**Financial Disclosure:** No author has a financial or property interest in any material or method mentioned

**There is no conflict of interests**

The work is executed at financial support of the Ministry of education and science of Russian Federation, project RFMEFI577170254 "System intraoperative navigation technology to support augmented reality-based virtual 3D models of organs obtained from the results of CT diagnostics, minimally invasive surgeries".

## ВВЕДЕНИЕ

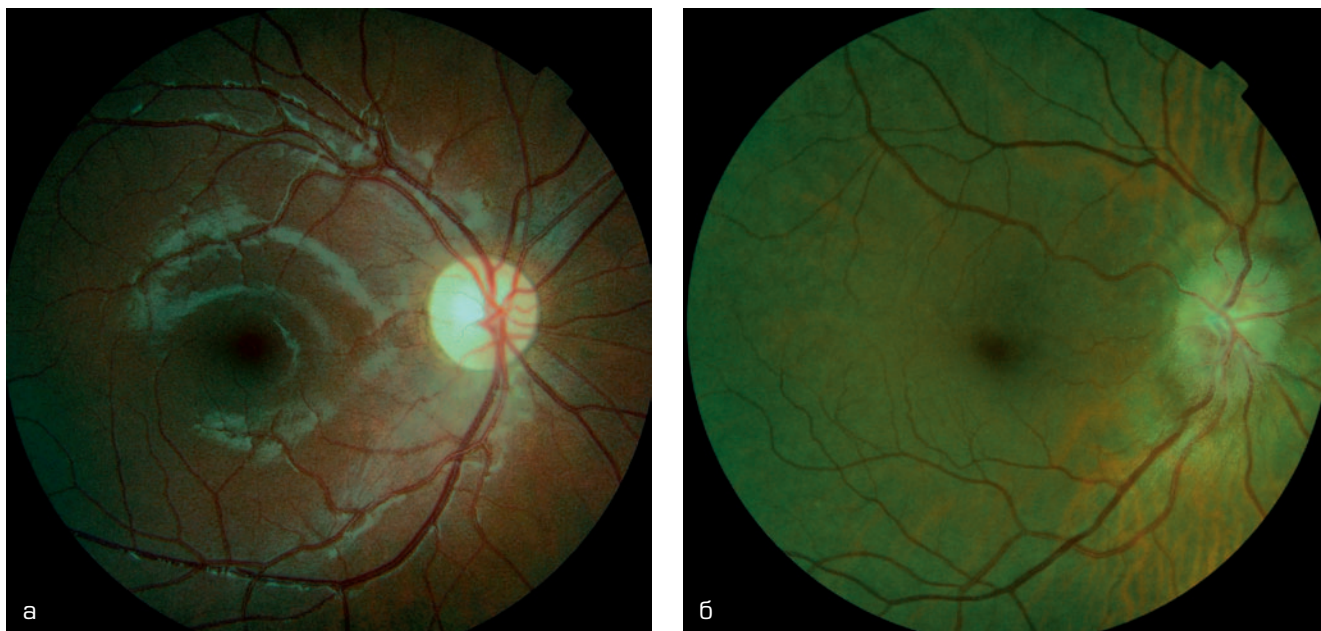
Диск зрительного нерва (ДЗН) является центральным объектом на цифровых изображениях глазного дна. Это округлое или овальное образование в центральных отделах глазного дна, в норме имеющее относительно четкие границы и бледно-розовый цвет. Патология зрительного нерва достаточно обширна и включает в себя воспалительные, сосудистые, дистрофические заболевания, а также глаукому [1].

Описание параметров диска зрительного нерва является важным этапом в работе врача-офтальмолога [2]. Именно с осмотра диска зрительного нерва начинается исследование глазного дна [3]. В настоящее время для решения этой задачи в повседневной офтальмологической практике по-прежнему используются различные виды офтальмоскопии с последующим словесным описанием видимых объектов и структур. Все существующие методики офтальмоскопии являются субъективными [4]. Особенно это касается таких моментов, как интерпретация цвета, определения четкости или нечеткости границ объектов, сравнение симметричности парных объектов и т.д. Появление современных систем регистрации цифровых диагностических изображений позволяет меди-

цине выйти на качественно новый уровень объективности. Актуальным вопросом является дополнение систем получения медицинских изображений современными программными комплексами, которые дают возможность в том или ином объеме автоматизировать процесс диагностики и интерпретации полученных данных [5, 6].

Несмотря на широкий спектр заболеваний все визуально различимые патологические изменения ДЗН можно свести к двум основным составляющим: изменение цвета и границ диска [7]. Если в норме ДЗН имеет относительно четкие границы, то при множестве патологических состояний четкость границ теряется, и это становится основным признаком, отличающим патологически измененный ДЗН (рис. 1).

Существует большое количество работ в области обработки диагностических изображений, посвященных вопросу сегментации ДЗН и других объектов глазного дна [8–14]. В то же время в офтальмологии краеугольным вопросом интерпретации изображений глазного дна является вопрос о различии между характеристиками глазного дна в норме и их изменениями при патологии. Предложен метод, позволяющий дифференцировать ДЗН с четкими границами, характерными для



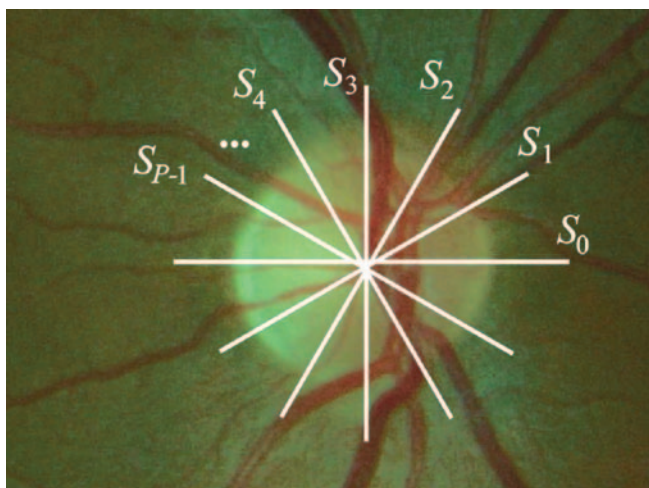
**Рис. 1.** Примеры изображений диска зрительного нерва: ДЗН с нормальными границами (а) и ДЗН с размытыми границами (б)

**Fig. 1.** Examples of the optic disc images: optic disc with normal boundaries (a) and with blurred boundaries (b)

нормальной картины глазного дна, и ДЗН с размытыми границами, характерными для различных видов патологии, основанный на разнице в результатах накопления отсчетов яркости по диагонали.

### МЕТОД ВЫДЕЛЕНИЯ ГРАНИЦЫ ДЗН

Для выделения границ нормального ДЗН на изображении глазного дна был предложен метод, основанный на накоплении отсчетов яркости в сечениях по диагонали. С учетом особенности формы изображения ДЗН предлагается производить накопление отсчетов яркости в сечениях  $S_n$  по диагонали изображения диска зрительного нерва (рис. 2):



**Рис. 2.** К процессу накопления отсчетов яркости в сечениях по диагонали

**Fig. 2.** To the process of luminance samples accumulation along the diagonal

$$S_{\Sigma} = \frac{1}{P} \sum_{n=0}^{P-1} S_n,$$

где  $P$  — количество сечений по диагонали, используемых для накопления;  $S_{\Sigma}$  — строка накопленной яркости. Сечение  $S_n$  задается уравнением для отрезка прямой линии.

Для уменьшения влияния кровеносных сосудов на результаты обработки накопление отсчетов яркости целесообразно проводить в красном канале, так как в красной цветовой компоненте влияние кровеносных сосудов в области границы ДЗН минимально.

Изображения ДЗН с размытыми границами характеризуются линейным нарастанием (спадом) яркости в области фронтов по сравнению с результатом накопления для ДЗН с нормальными границами. Для выявления этого признака предлагается использовать первую производную значений яркости в накопленной строке яркостей. Для случая цифровых изображений используется дискретный аналог первой производной [15]:

$$\Delta S_{\Sigma}(n) = S_{\Sigma}(n) - S_{\Sigma}(n-1).$$

Значения функции  $\Delta S_{\Sigma}$  будут существенно различаться для изображений ДЗН с размытыми границами и ДЗН с нормальными границами, т.к. скорость нарастания (спада) яркости в области фронтов разная.

### РЕЗУЛЬТАТЫ

Для исследования были использованы цифровые изображения глазного дна, полученные с помощью цифровой фундус-камеры TOPCON TRC-NW200. Было обработано 20 изображений глазного дна, проанализиро-



ванных предварительно экспертами-офтальмологами. При этом 10 изображений глазного дна — с размытыми границами ДЗН и 10 — с нормальными границами ДЗН.

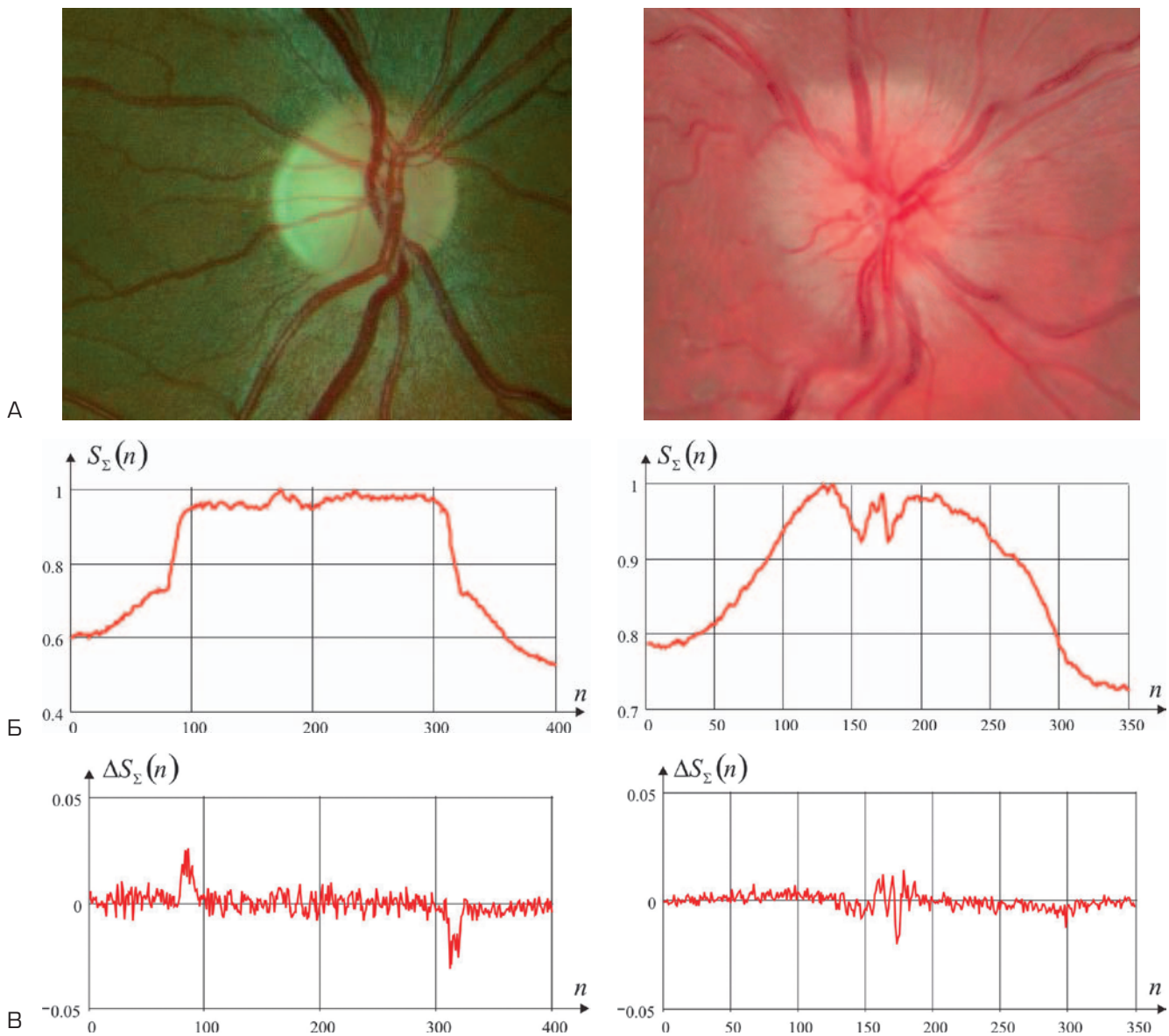
На рис. 3 в качестве примера представлены результаты накопления отсчетов яркости по диагонали и вычисления первой производной для диска зрительного нерва с нормальным контуром и диска зрительного нерва с размытым контуром (рис. 3А).

Результат накопления отсчетов яркости по диагонали для изображения ДЗН с размытыми границами характеризуется более линейным нарастанием (спадом) яркости в области фронтов по сравнению с результатом накопления для случая ДЗН с нормальными границами (рис. 3Б). Значение первой производной для случая изображения ДЗН с нормальными границами: максимальное 0,026, минимальное  $-0,031$ ; для изображения ДЗН с размы-

тыми границами: максимальное 0,014, минимальное  $-0,02$  (рис. 3В). Несмотря на некоторые неоднородности в строке накопленных отсчетов яркости, вызванных влиянием кровеносных сосудов в области ДЗН, в среднем значение производной для случая изображения ДЗН с размытыми границами в 1,725 раз меньше, чем для случая изображения ДЗН с нормальными границами.

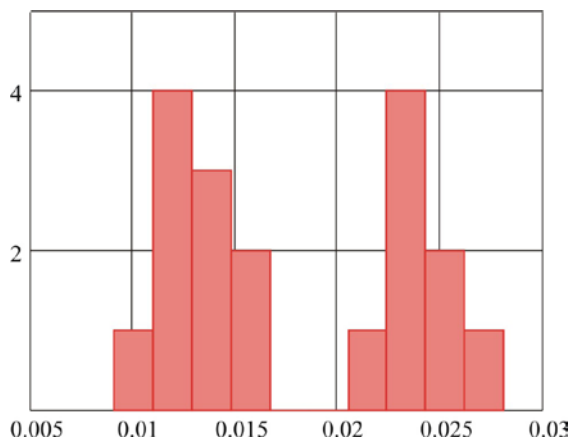
На рис. 4 представлена гистограмма распределения результатов вычислений первой производной для 20 изображений глазного дна.

По результатам анализа 20 изображений глазного дна получено, что в среднем значение первой производной результата накопления отсчетов яркости по диагонали для изображений ДЗН с размытыми границами в 2 раза меньше, чем для изображений ДЗН с четкими границами.



**Рис. 3.** Изображения ДЗН (А), результаты накопления отсчетов яркости по диагонали (Б) и первые производные (В)

**Fig. 3.** Optic disc images (A), the results of accumulation of luminance samples along the diagonal (Б) and the first-order derivative (В)



**Рис. 4.** Гистограмма распределения результатов вычислений первой производной для изображений глазного дна

**Fig. 4.** Distribution histogram of the first-order derivative calculations for the fundus images

## ЗАКЛЮЧЕНИЕ

Предложена методика, позволяющая автоматизировать процессы морфологического описания параметров ДЗН, в частности границ диска. Для решения данной задачи может быть использован алгоритм накопления от-

счетов яркости по диагонали, применяемый для обнаружения границ нормального диска зрительного нерва на цифровых изображениях глазного дна. Применение данной методики для изображения диска зрительного нерва с размытыми границами показывает, что результат накопления характеризуется более медленным изменением яркости, а полученный импульс яркости — линейным нарастанием (спадом) фронтов. Для выявления данного признака может быть использована первая производная. Результат анализа 20 изображений глазного дна показал, что в среднем значение первой производной результата накопления отсчетов яркости по диагонали для изображений ДЗН с размытыми границами в 2 раза меньше, чем для изображений ДЗН с четкими границами.

Данная методика позволяет дифференцировать ДЗН с четкими границами, характерными для нормальной картины глазного дна, и ДЗН с размытыми границами, характерными для различных видов патологии, и может применяться в офтальмологической практике для автоматизации процедуры описания глазного дна.

## УЧАСТИЕ АВТОРОВ:

Танаева Е.Г. — концепция и дизайн исследования, сбор и обработка материала; Хафизов Р.Г. — концепция и дизайн исследования, обработка материала, подготовка иллюстраций.

## ЛИТЕРАТУРА/REFERENCES

- Кацнельсон Л.А., Лысенко В.С., Балишанская Т.И. Клинический атлас патологии глазного дна. М., 1997. 152 с. [Katsnelson L.A., Lysenko V.S., Balishanskaya T.I. Clinical Atlas of Eye Fundus Pathology. Moscow, 1997. 152 p. (In Russ.)]
- Хафизов Р.Г., Хафизов Д.Г., Танаева Е.Г. Алгоритм оценки параметров и пролеживания сосудов на изображениях глазного дна. *Информационно-управляющие системы*. 2017; 1:102–105. [Khafizov R.G., Khafizov D.G., Tanaeva E.G. Algorithm of parameters estimate and of fundus images vessels tracking. *Informatsionno upravliaiushchie sistemy*. 2017;1:102–105 (In Russ.)]. DOI:10.15217/issn1684-8853.2017.1.102
- Косарев С.Н., Бражалович Е.Е. Исследование глазного дна в диагностической практике врача-офтальмолога: учебное пособие для врачей. Пенза, 2011. 63 с. [Kosarev S.N., Brazhalovich E.E. Ocular fundus Investigation in the diagnostic practice of an ophthalmologist (manual for physicians). Penza, 2011. 63 p. (In Russ.)]
- Лебедев О.И., Калижникова Е.А., Яровский А.Е. Топ-лист ведения пациентов с глаукомой: офтальмология. *Национальный журнал Глаукома*. 2014;1:35–44. [Lebedev O.I., Kalizhnikova E.A., Yarovskiy A.E. Top-list of management of patients with glaucoma: ophthalmology. *Natsionalnyi zhurnal glaucoma*. 2014;1:35–44 (In Russ.)]
- Thelephthalmology. (Eds) K. Yogesan, S. Kumar, L. Goldschmidt, J. Cuadros. Springer, 2006. 306 p.
- Родин А.С., Акоюн В.С., Семенова Н.С., Крылов А.С. Автоматизированный дистанционный скрининг заболеваний глазного дна. *Офтальмология*. 2013;10(1):4–7. [Rodin A.S., Akopyan V.S., Semenova N.S., Krylov A.S. Automated screening for retinopathy. *Ophthalmology*. 2013;10(1):4–7 (In Russ.)]. DOI: 10.18008/1816-5095-2013-1-4-7
- Куроедов А.В. Офтальмокопическая характеристика изменений диска зрительного нерва и слоя нервных волокон при глаукоме (пособие для врачей). Москва: Столичный бизнес; 2011. 48 с. [Kuroedov A.V. Ophthalmoscopic characteristics of the changes in the optic nerve and retinal nerve fiber layer in patients with glaucoma (manual for physicians). Moscow: Capital Business; 2011; 48 p. (In Russ.)]
- Lowell J., Hunter A., Steel D., Basu A., Ryder R., Fletcher E., Kennedy L. Optic nerve head segmentation. *IEEE Trans Medical Imaging*. 2004;23(2):256–264. DOI: 10.1109/TMI.2003.823261
- Li H.Q., Chutatape O. Automated feature extraction in color retinal images by a model based approach. *IEEE Trans Biomed Eng*. 2004;51(2):246–254. DOI: 10.1109/TBME.2003.820400
- Rangayyan M., Zhu X., Ayres E.J., Eells A.L. Detection of the Optic Nerve Head in Fundus Images of the Retina with Gabor Filters and Phase Portrait Analysis Rangaraj. *Journal of Digital Imaging*. 2010;23(4):438–453.
- Sinthanayothin C., Boyce J.F., Cook H.L., Williamson, T.H. Automated localisation of the optic disc, fovea, and retinal blood vessels from digital colour fundus images. *Br J Ophthalmol*. 1999;83:902–910.
- Yu H., Barriga E.S., Agurto C., Echegaray S., Pattichis M.S., Bauman W., Soliz P. Fast localization and segmentation of optic disk in retinal images using directional matched filtering and level sets. *IEEE Trans Inf Technol Biomed*. 2012;16(4):644–657. DOI: 10.1109/TITB.2012.2198668
- Aquino M.E. Gegundez-Arias D. Marin. Detecting the optic disc boundary in digital fundus images using morphological edge detection and feature extraction techniques. *IEEE Trans Med Imag*. 2010;29(11):1860–1869. DOI: 10.1109/TMI.2010.2053042
- Hoover A., Goldbaum M. Locating the optic nerve in a retinal image using the fuzzy convergence of the blood vessels. *IEEE Trans Med Imag*. 2003;22(8):951–958. DOI: 10.1109/TMI.2003.815900
- Фурман Я.А., Кравецкий А.В., Передреев А.К., Рожнецов А.А., Хафизов Р.Г., Егوشина И.Л., Леухин А.Н. Введение в контурный анализ: приложение к обработке изображений и сигналов. М.: Физматлит, 2003. 592 с. [Furman Ya.A., Kravetskii A.V., Peredreev A.K., Rozhentsov A.A., Khafizov R.G., Egoshina I.L., Leukhin A.N. Introduction to the contour analysis: application to image and signal processing. Moscow: Fizmatlit, 2003. 592 p. (In Russ.)]

## СВЕДЕНИЯ ОБ АВТОРАХ

ФГБОУ ВО «Поволжский государственный технологический университет»  
ГБУ РМЭ «Республиканская офтальмологическая больница им. Г.И. Григорьева»  
Танаева Елена Геннадьевна  
аспирант, врач-офтальмолог  
пл. Ленина, 3, Йошкар-Ола, Республика Марий Эл, Россия, 424000, Российская Федерация  
ул. Пролетарская, 68А, Йошкар-Ола, Республика Марий Эл, 424000, Российская Федерация

ФГБОУ ВО «Поволжский государственный технологический университет»  
Хафизов Ринат Гафиятулович  
профессор, доктор технических наук  
пл. Ленина, 3, Йошкар-Ола, Республика Марий Эл, 424000, Российская Федерация

## ABOUT THE AUTHORS

Volga State University of Technology  
Republican G.I. Grigoriev Ophthalmologic Hospital  
Tanaeva Elena G.  
postgraduate, ophthalmologist  
Lenin sq., 3, Yoshkar-Ola, 424000, Russia  
Proletarskaya str., 68A, Yoshkar-Ola, 424000, Russia

Volga State University of Technology  
Khafizov Rinat G.  
MD, professor  
Lenin sq., 3, Yoshkar-Ola, 424000, Russia