

## Сердечно-кожно-лицевой синдром: обзор литературы и описание клинического случая

В.В. Умнов<sup>1</sup>, Н.В. Никитина<sup>1</sup>, А.М. Ходоровская<sup>2</sup>, О.В. Барлова<sup>1</sup>

<sup>1</sup>Отделение детского церебрального паралича ФГБУ «Научно-исследовательский детский ортопедический институт им. Г.И. Турнера» Минздрава России; Россия, 196603 Санкт-Петербург, Пушкин, ул. Парковая, 64–68;

<sup>2</sup>кафедра детской травматологии и ортопедии «Северо-Западного государственного медицинского университета им. И.И. Мечникова» ФГБУ «Научно-исследовательский детский ортопедический институт им. Г.И. Турнера» Минздрава России; Россия, 196603 Санкт-Петербург, Пушкин, ул. Парковая, 64–68

**Контакты:** Алина Михайловна Ходоровская alinatyh@gmail.com

Сердечно-кожно-лицевой синдром возникает спорадически, проявляется множественными пороками развития и умственной отсталостью. Причиной развития данного синдрома являются молекулярные нарушения в каскаде RAS/MAPK-сигнального пути. Представляем клиническое наблюдение девочки 9 лет с характерными для сердечно-кожно-лицевого синдрома черепно-лицевыми нарушениями, пороком сердца, эктодермальными аномалиями, грубой ортопедической патологией, задержкой психомоторного развития и спастикой, редко встречающейся при данном синдроме.

**Ключевые слова:** сердечно-кожно-лицевой синдром, спастика, грубая ортопедическая патология

**Для цитирования:** Умнов В.В., Никитина Н.В., Ходоровская А.М., Барлова О.В. Сердечно-кожно-лицевой синдром: обзор литературы и описание клинического случая. *Нервно-мышечные болезни* 2018;8(4):49–53.

DOI: 10.17650/2222-8721-2018-8-4-49-53

### Cardiofaciocutaneous syndrome: literature review and case report

V.V. Umnov<sup>1</sup>, N.V. Nikitina<sup>1</sup>, A.M. Khodorovskaya<sup>2</sup>, O.V. Barlova<sup>1</sup>

<sup>1</sup>The Turner Scientific and Research Institute for Children's Orthopedics of Russia; 64–68 Parkovaya St., 196603 Pushkin, Saint Petersburg, Russia;

<sup>2</sup>Chair of pediatric traumatology and orthopedics "North Western State Medical University named after I.I. Mechnikov" The Turner Scientific and Research Institute for Children's Orthopedics of Russia; 64–68 Parkovaya St., 196603 Pushkin, Saint Petersburg, Russia

The cardiofaciocutaneous syndrome is a condition of sporadic occurrence, with patients showing multiple congenital anomalies and mental retardation. The syndrome is caused by molecular disturbances in the RAS/MAPK pathway. We report on the girl, 9 year-old, with the cardiofaciocutaneous syndrome presenting with typical craniofacial appearance, heart defects, ectodermal abnormalities, neglected orthopedic pathology, developmental delay and spasticity, which rare in this syndrome.

**Key words:** cardiofaciocutaneous syndrome, spasticity, neglected orthopedic pathology

**For citation:** Umnov V.V., Nikitina N.V., Khodorovskaya A.M., Barlova O.V. Cardiofaciocutaneous syndrome: literature review and case report. *Nervno-myshechnye bolezni = Neuromuscular Diseases* 2018;8(4):49–53.

#### Введение

Сердечно-кожно-лицевой синдром (cardiofaciocutaneous (CFC) syndrome) впервые описан в 1986 г. M. Varaitser [1] и J.F. Reynolds [2] как необычное сочетание черепно-лицевого дисморфизма, врожденных пороков развития сердечно-сосудистой системы, эктодермальных аномалий и умственной отсталости. Истинная частота встречаемости CFC-синдрома неизвестна, однако по данным Y. Abe и соавт. в Японии она составляет 1 случай на 810 тыс. населения [3].

#### Клинический пример

**Пациентка П.**, 9 лет, находилась в клинике детского церебрального паралича ФГБУ «Научно-исследовательский детский ортопедический институт им. Г.И. Турнера» Минздрава России с диагнозом: сердечно-кожно-лицевой синдром. Органическое поражение центральной нервной системы: спастический нижний парапарез, сгибательные контрактуры коленных суставов, эквино-плано-вальгусные деформации обеих стоп.

Из анамнеза известно, что ребенок от 3-й беременности (1-я беременность закончилась медикаментозным прерыванием, 2-я — самопроизвольным прерыванием на сроке 8–9 нед), которая протекала на фоне раннего гестоза, угрозы прерывания на сроке 6 нед, многоводия. Роды самостоятельные на 38–39-й неделе. При рождении масса тела — 2700 г, длина — 49 см. Оценка по шкале Апгар — 5/7 баллов. Матери на момент рождения ребенка было 27 лет, отцу — 30 лет. Родители не состоят в кровном родстве. У прадеда ребенка со стороны отца также отмечались мелко вьющиеся волосы. Ребенок развивался с задержкой психомоторного и речевого развития. Удерживал голову с 4 мес, стал самостоятельно сидеть с 1 года 8 мес, начал ходить с поддержкой с 5 лет. Речевой продукции нет до настоящего времени. В возрасте 1 года установлен диагноз «детский церебральный паралич». Исследование кариотипа лимфоцитов периферической крови подтвердило нормальный женский кариотип — 46XX. В возрасте 2 лет генетиком установлен диагноз «сердечно-кожно-лицевой синдром». Проведены обследования на амбулаторном этапе: по данным электроэнцефалографии (ежегодно с 3 лет) пароксизмальной и очаговой эпилептической активности не определяется; по данным магнитно-резонансной томографии головного мозга выявляются расширение конвексимальных субарахноидальных пространств, периваскулярных пространств Вирхова—Робина, асимметричное расширение желудочковой системы, гипоплазия мозолистого тела (рис. 1). На догоспитальном этапе отмечены характерные для спектра системных нарушений при CFC-синдроме красный фолликулярный кератоз, ксероз кожи, надбровная ульэритема (*ulegrythema orhyrogenes*), пролапс митрального клапана, ангиопатия сосудов сетчатки обоих глаз, субклинический гипотиреоз, функциональный запор [4].

При осмотре в 8 лет: ребенок нормостенического телосложения, повышенного питания. Ксероз кожи.

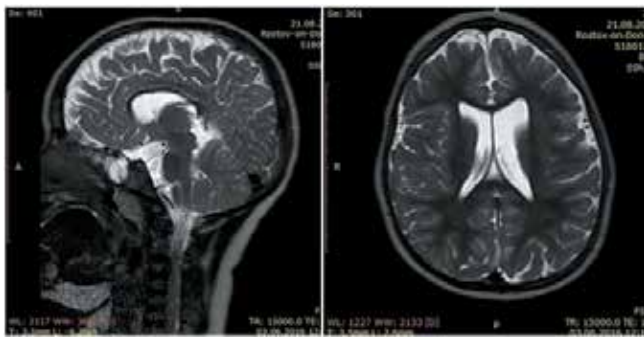


Рис. 1. Пациентка П., 7 лет. Результаты магнитно-резонансной томографии головного мозга от 03.06.2016, сагиттальная (слева) и аксиальная (справа) проекции: расширение конвексимальных субарахноидальных пространств, асимметричное расширение желудочковой системы, расширение периваскулярных пространств Вирхова—Робина, гипоплазия мозолистого тела

Fig. 1. Patient P., 7 y. o. Sagittal (left) and axial (right) magnetic resonance image of the brain dated 03.06.2016: expansion of convexital subarachnoid spaces, asymmetric expansion of the ventricular system, expansion of Virchow—Robin perivascular spaces, hypoplasia of the corpus callosum

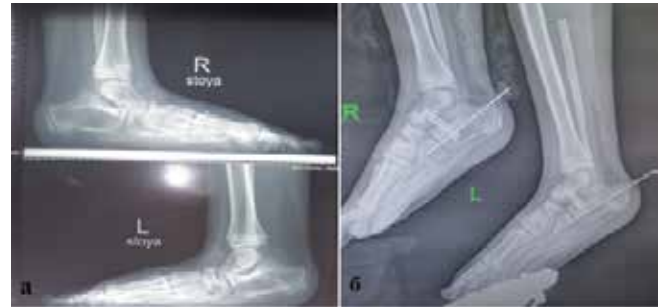

Рис. 2. Пациентка П., 9 лет. Результаты рентгенографии обеих стоп: эквино-плано-вальгусная деформация с обеих сторон до операции (а); интраоперационная коррекция деформаций стоп (б)

Fig. 2. Patient P., 9 y. o. Radiogram of both feet: equino-plano-valgus deformity on both sides prior to surgery (a); intraoperative correction of feet deformities (b)

Ходит с поддержкой за руку, не полностью разгибает коленные суставы при ходьбе из-за сгибательных контрактур. Голова неправильной формы с увеличением лобной и теменной областей. Волосы мелко вьющиеся, редкие. Волосяные фолликулы бровей практически отсутствуют, антимонголоидный разрез глаз, широкая переносица. На коже лица (брови, щеки, околоушная область), туловища, конечностей — эритематозные, фолликулярные, гиперкератотические папулы (фолликулярный красный кератоз), которые становятся более яркими во время эмоционального беспокойства ребенка. Кроме того, у девочки присутствует надбровная ульэритема. Грудная клетка правильной формы, симметричная. Лопатки расположены на одном уровне. Ось позвоночника правильная. Амплитуда движений в крупных суставах верхних конечностей не изменена. Тонус мышц верхних конечностей повышен до 2–3 баллов, нижних — до 3–4 баллов по шкале Ashworth. Функция верхних конечностей не нарушена. Оси нижних конечностей правильные. Анатомическая и функциональная длина нижних конечностей одинаковы. Ограничение сгибания в тазобедренных суставах до 90°. Разгибание в коленных суставах — 170°. Эквино-плано-вальгусная деформация стоп III степени, вальгусное отклонение задних отделов обеих стоп до 15°.

На рентгенограммах тазобедренных и коленных суставов — без костной патологии. На рентгенограммах правой и левой стоп визуализируется эквино-плано-вальгусная деформация с обеих сторон (рис. 2а). В связи с выраженной деформацией стоп присутствуют нарушение походки и частые падения, а также неудобство при ношении обуви. Для коррекции изменений костного скелета стоп больной выполнены ахиллопластика и внесуставной подтаранный артродез с двух сторон (рис. 2б) [5].

### Обсуждение

CFC-синдром обусловлен мутациями генов *KRAS*, *BRAF*, *MAP2K1* и *MAP2K2*, большинство из них возникают *de novo*. CFC-синдром возникает спорадически и относится к группе похожих по патогенезу заболеваний — RAS-патий [5–7]. RAS-патии — это класс

наследственных заболеваний, имеющих в своей основе нарушения регуляции проведения внутриклеточного сигнала по RAS/MAPK-пути. Путь RAS/MAPK является важнейшим элементом в регуляции клеточного цикла, дифференцировки, роста, старения клетки и апоптоза [6, 7].

В группу RAS-патий входят синдром Нунан, синдром Нунан с множественными лентиго (LEOPARD), нейрофиброматоз I типа, CFC-синдром, синдром капиллярной и артериовенозной мальформации, синдром Костелло, синдром Легиуса [7, 8]. Каждое заболевание этой группы характеризуется своим ярким фенотипом, однако есть и много общих признаков: пороки развития сердечно-сосудистой системы, черепно-лицевые нарушения, задержка психомоторного, интеллектуального и речевого развития, аномалии опорно-двигательного аппарата и кожных покровов, офтальмологическая и эндокринная патология. Учитывая, что данный путь имеет важнейшее значение для роста и дифференциации клетки, нарушения при нем носят системный характер [6, 7].

Т.А. Grebe и С. Clericuzio в 2000 г. выделили фенотипические диагностические признаки CFC-синдрома, которые включают макроцефалию, нарушение зрения, неврологические нарушения/задержку развития, катamnестические данные о многоводии во время беременности матери ребенка, гиперкератоз, дисфункцию желудочно-кишечного тракта, пороки сердца, редкие мелко вьющиеся волосы, характерные черты лица, задержку роста [9]. Для диагностики CFC-синдрома, по мнению авторов, достаточно 7 из 10 признаков. Данный критерий предварительной диагностики широко используется иностранными специалистами [10–13].

По данным зарубежной литературы беременность плодом с CFC-синдромом сопровождается многоводием и более чем в 50 % случаев заканчивается преждевременными родами [5, 6, 14]. В нашем наблюдении также отмечалось многоводие у матери во время беременности.

Заподозрить CFC-синдром можно в раннем возрасте по характерным чертам лица. Это широкий высокий лоб, низко посаженные уши с развернутыми вперед мочками, орбитальный гипертелоризм и антимонголоидный разрез глаз, птоз, эпикант, брови «домиком», широкая уплощенная переносица, а также относительная макроцефалия (высокие по сравнению с другими (например, массы тела и роста) показатели окружности головы) [15].

У таких младенцев отмечаются малая прибавка в массе тела, замедленный рост, нарушения глотания. Трудности при вскармливании ребенка также могут быть обусловлены желудочно-пищеводным рефлюксом. В более старшем возрасте наблюдается дисфункция моторики кишечника [9, 12, 15]. В нашем случае у ребенка отмечались запоры.

К характерным при CFC-синдроме нарушениям формирования производных эктодермы относят редкие вьющиеся волосы, отсутствие волосных фолликулов бровей и ресниц, эритему в области бровей, фолликулярный красный кератоз конечностей и лица, множественные невусы [13, 16, 17]. Все эти фенотипические признаки могут встречаться и при других RAS-патиях, особенно при синдроме Нунан. Однако надбровная эритема, выявляемая в нашем случае, является характерным признаком CFC-синдрома [16]. В представляемом нами наблюдении на коже ребенка не выявлялось «кофейных» пятен, что является важным отличием CFC-синдрома от наиболее фенотипически близкой RAS-патии – синдрома Костелло.

Пациенты с CFC-синдромом должны обязательно стоять на учете у кардиолога, так как в 75 % случаев у них выявляются врожденные пороки сердца. Примерно в 45 % наблюдений отмечается стеноз клапана легочной артерии, который может быть изолированным или сочетаться с другими врожденными пороками развития сердечно-сосудистой системы. В 40 % случаев в подростковом возрасте развивается дилатационная кардиомиопатия [5, 6, 15]. В обсуждаемом случае у ребенка был выявлен пролапс митрального клапана. Эта патология достаточно редко встречается у пациентов с CFC-синдромом, но подобные случаи описаны в зарубежной литературе [17].

У всех детей с CFC-синдромом в различной степени отмечается задержка психомоторного и речевого развития, что, как и в нашем случае, иногда приводит к ошибочному диагнозу «детский церебральный паралич» [9, 11, 18]. К обязательным неврологическим проявлениям CFC-синдрома некоторые авторы относят мышечную гипотонию, которая характерна для всех RAS-патий [9, 15, 18]. Однако К.А. Reinker и соавт. (2011) полагают, что для CFC-синдрома характерно наличие спастичности (как и в нашем случае), что отличает его от других RAS-патий [19].

Другими нарушениями центральной нервной системы при CFC-синдроме являются судороги (в 40–50 % случаев), нарушение чувствительности, признаки незрелости пирамидных трактов [9, 11, 15, 18].

По данным различных авторов у пациентов с CFC-синдромом выявляют сколиоз, кифоз, килевидную или воронкообразную деформацию грудной клетки, клинодактилию, синдактилию, гипермобильность суставов, контрактуры, плоско-вальгусные деформации стоп, нарушение походки [14, 19, 20].

Широкий спектр ортопедической патологии при CFC-синдроме обусловлен, вероятно, не только аномалиями развития опорно-двигательного аппарата. Нарушение регуляции мышечного тонуса приводит к ограничению или невозможности движений, возникновению особых поз и установок. Наличие грубой ортопедической патологии может быть показанием к хирургической коррекции.

### Заключение

В представленном нами клиническом наблюдении выявляются характерные для CFC-синдрома фенотипические признаки: дефекты формирования производных эктодермы, нарушение развития сердечно-сосудистой, нервной системы, желудочно-кишечного тракта, опорно-двигательного аппарата,

а также дизэмбриогенетические стигмы. Но в то же время данные магнитно-резонансной томографии головного мозга, указывающие на неспецифическое перинатальное поражение центральной нервной системы, а также наличие спастичности определяют ошибочность диагноза «детский церебральный паралич».

## ЛИТЕРАТУРА / REFERENCES

- Baraitser M., Patton M.A. A Noonan-like short stature syndrome with sparse hair. *J Med Genet* 1986;23(2):161–4. PMID: 3712393. DOI: 10.1136/jmg.23.2.161.
- Reynolds J.F., Neri G., Herrmann J.P. et al. New multiple congenital anomalies/mental retardation syndrome with cardio-faciocutaneous involvement – the CFC syndrome. *Am J Med Genet* 1986;25(3):413–27. PMID: 3789005. DOI: 10.1002/ajmg.1320250303.
- Abe Y., Aoki Y., Kuriyama S. et al. Costello and CFC syndrome study group in Japan. Prevalence and clinical features of Costello syndrome and cardiofaciocutaneous syndrome in Japan: findings from a nationwide epidemiological survey. *Am J Med Genet A* 2012;158A(5):1083–94. PMID: 22495831. DOI: 10.1002/ajmg.a.35292.
- Roberts A., Allanson J., Jadico S.K. The cardiofaciocutaneous syndrome. *J Med Genet* 2006;43:833–42. PMID: 16825433. DOI: 10.1136/jmg.2006.042796.
- Умнов В.В., Умнов Д.В. Патент РФ № 2372041, 2009 г. Способ лечения плоско-вальгусной деформации стопы у детей. [Umnov V.V., Umnov D.V. Patent RU No. 2372041, 2009. Method of treatment of flat-valgus foot deformities in children. (In Russ.)].
- Rauen K.A. The RAS-pathies. *Annu Rev Genomics Hum Genet* 2013;14(1):355–69. PMID: 23875798. DOI: 10.1146/annurev-genom-091212-153523.
- Tidyman W.E., Rauen K.A. Expansion of the RAS-pathies. *Curr Genet Med Rep* 2016;4(3):57–64. PMID: 27942422. DOI: 10.1007/s40142-016-0100-7.
- Yoon S., Seger R. The extracellular signal-regulated kinase: multiple substrates regulate diverse cellular functions. *Growth Factors* 2006;24(1):21–44. PMID: 16393692. DOI: 10.1080/02699050500284218.
- Grebe T.A., Clericuzio C. Neurological and gastrointestinal dysfunction in cardiofaciocutaneous syndrome: identification of a severe phenotype. *Am J Med Genet* 2000;95:135–43. PMID: 11078563. DOI: 10.1002/1096-8628(20001113)95:2<135::aid-ajmg8>3.0.co;2-j.
- Kavamura M.I., Pomponi M.G., Zollino M. et al. PTPN11 mutations are not responsible for the cardiofaciocutaneous (CFC) syndrome. *European journal of human genetics* 2003;11(1):64–8. PMID: 12529707. DOI: 10.1038/sj.ejhg.5200911.
- Yoon G., Rosenberg J., Blaser S., Rauen K.A. Neurological complications of cardiofaciocutaneous syndrome. *Dev Med Child Neurol* 2007;49(12):894–9. PMID: 18039235. DOI: 10.1111/j.1469-8749.2007.00894.x.
- Manci E.A., Martinez J.E., Horenstein M.G. et al. Cardiofaciocutaneous syndrome (CFC) with congenital peripheral neuropathy and nonorganic malnutrition: an autopsy study. *Am J Med Genet A* 2005;137(1):1–8. PMID: 16007634. DOI: 10.1002/ajmg.a.30834.
- Prajapat M., Kothiwala S.K., Sharma M., Kuldeep C.M. Cardiofaciocutaneous syndrome: classical presentation of a rare genodermatoses. *Indian Dermatol Online J* 2016;7(5):396–8. PMID: 27730037. DOI: 10.4103/2229-5178.190508.
- Armour C.M., Allanson J.E. Further delineation of cardiofaciocutaneous syndrome: clinical features of 38 individuals with proven mutations. *J Med Genet* 2008;45(4):249–54. PMID: 18039946. DOI: 10.1136/jmg.2007.054460.
- Pierpont M.E.M., Magoulas P.L., Adi S. et al. Cardiofaciocutaneous syndrome: clinical features, diagnosis, and management guidelines. *Pediatrics* 2014;134(4):e1149–62. PMID: 25180280. DOI: 10.1542/peds.2013-3189.
- Siegel D.H., McKenzie J., Frieden I.J., Rauen K.A. Dermatological findings in 61 mutation-positive individuals with cardiofaciocutaneous syndrome. *Br J Dermatol* 2011;164(3):521–9. PMID: 21062266. DOI: 10.1111/j.1365-2133.2010.10122.x.
- Allanson J.E., Annerén G., Aoki Y. et al. Cardiofaciocutaneous syndrome: does genotype predict phenotype? *Am J Med Genet C Semin Med Genet* 2011;157C(2):129–35. PMID: 21495173. DOI: 10.1002/ajmg.c.30295.
- Gross-Tsur V., Gross-Kieselstein E., Amir N. Cardiofaciocutaneous syndrome: neurological manifestations. *Clin Genet* 1990;38(5):382–6. PMID: 2149308. DOI: 10.1111/j.1399-0004.1990.tb03600.x.
- Reinker K.A., Stevenson D.A., Tsung A. Orthopedic conditions in RAS/MAPK related disorders. *J Pediatr Orthop* 2011;31(5):599–605. PMID: 21654472. DOI: 10.1097/BPO.0b013e318220396e.
- Stevenson D.A., Yang F.C. The musculo-skeletal phenotype of the RASopathies. *Am J Med Genet C Semin Med Genet* 2011;157C(2):90–103. PMID: 21495174. DOI: 10.1002/ajmg.c.30296.

### Вклад авторов

В.В. Умнов: разработка дизайна исследования, анализ полученных данных;  
 Н.В. Никитина: ведение больного, ортопедическое обследование;  
 А.М. Ходоровская: анализ и обсуждение данных, написание текста статьи;  
 О.В. Барлова: участие в неврологическом обследовании.

### Authors' contributions

V.V. Umnov: developing the research design, analysis of the obtained data;  
 N.V. Nikitina: case management, orthopedic examination;  
 O.V. Barlova: participation in the neurological examination;  
 A.M. Khodorovskaya: analysis and discussion of data, writing the text of the article.



**ORCID авторов/ORCID of authors**

В. В. Умнов/V.V. Umnov: <https://orcid.org/0000-0002-5721-8575>

Н. В. Никитина/N.V. Nikitina: <https://orcid.org/0000-0002-3837-7722>

А. М. Ходоровская/A.M. Khodorovskaya: <https://orcid.org/0000-0002-2772-6747>

О. В. Барлова/O.V. Barlova: <https://orcid.org/0000-0002-0184-135X>

**Конфликт интересов.** Авторы заявляют об отсутствии конфликта интересов.  
**Conflict of interest.** The authors declare no conflict of interest.

**Информированное согласие.** Родители пациентки подписали информированное согласие на публикацию ее данных.  
**Informed consent.** Parents of the patient gave written informed consent to the publication of her data.

**Финансирование.** Исследование проведено без спонсорской поддержки.  
**Financing.** The study was performed without external funding.