

И.А. Латфуллин, ... Возможности ЭКГ высокого разрешения при нестабильном течении ИБС...

Возможности электрокардиографии высокого разрешения в выявлении причин нестабильности течения ишемической болезни сердца

И.А. Латфуллин¹, З.Ф. Ким^{2*}, Г.М. Тептин³, Л.Э. Мамедова³, А.М. Хромова⁴

¹МУЗ “ГБСМП-1”; ²ГОУ ВПО “Казанский государственный медицинский университет”; ³Казанский государственный университет; ⁴Республиканское бюро судебно-медицинской экспертизы РТ. Казань, Республика Татарстан, Россия

High-definition electrocardiography potential in identifying the reasons for unstable clinical course of coronary heart disease

I.A. Latfullin¹, Z.F. Kim^{2*}, G.M. Tep tin³, L.E. Mamedova³, A.M. Khromova⁴

¹Urgent Medical Care Hospital No. 1; ²Kazan State Medical University; ³Kazan State University; ⁴Republican Forensic Medical Bureau. Kazan, Tatar Republic, Russia

Цель. Определить взаимосвязи клинико-морфологических особенностей течения заболевания и показателей электрокардиографии высокого разрешения (ЭКГ ВР) у больных ишемической болезнью сердца (ИБС).

Материал и методы. 85 больным нестабильной стенокардией с депрессией сегмента ST (НС с дST) на ЭКГ во время ангинозного приступа исследовали поздние потенциалы желудочков (ППЖ), анализировали выживаемость пациентов в течение 1 года. Изучен секционный биологический материал (сердце) 6 больных НС с дST на ЭКГ.

Результаты. Важной морфологической особенностью НС с дST явились дистрофические изменения кардиомиоцитов (КМЦ) на фоне острой и хронической ишемии, а также локализация остро возникающих изменений в зоне расположения структур проводящей системы сердца. ППЖ выявлены у 27 % больных НС с дST, преимущественно у пациентов с преходящей ишемией миокарда (69,57 %). Частота регистрации ППЖ у больных, перенесших ранее ОИМ, составила лишь 28,57 %. Отмечена динамичность регистрации ППЖ: на ранних сроках госпитализации ППЖ выявлены у 14 (60,87 %) пациентов, на фоне медикаментозного лечения и стабилизации состояния частота регистрации ППЖ уменьшилась до 21,74 %. По данным исследования, регистрация ППЖ у пациентов с острым коронарным синдромом не может быть использована в качестве предиктора нежелательного исхода заболевания, а, напротив, свидетельствует о более благоприятном течении ИБС.

Заключение. При НС с дST наблюдаются характерные изменения КМЦ и стромы миокарда в задне-перегородочной области левого желудочка, определяющие метаболическую, энергетическую и электрическую нестабильность миокарда. В качестве маркера функциональной (ишемической) гетерогенности миокарда у больных НС с дST могут быть использованы ППЖ. Определение ППЖ у больных НС с дST ассоциировано с возможным благоприятным исходом заболевания.

Ключевые слова: нестабильная стенокардия, депрессия сегмента ST на ЭКГ, электрокардиография высокого разрешения, поздние потенциалы желудочков.

Aim. To investigate the correlation between clinical and morphological characteristics of coronary heart disease (CHD) and high-definition electrocardiography (HD-ECG) parameters.

Material and methods. In total, 85 patients with unstable angina and ST segment depression (ST-UA) underwent HD-ECG during the angina attack, with late ventricular potential (LVP) analysis. One-year survival data were also analysed. Post-mortem histological examination of cardiac tissue was performed in 6 patients with ST-UA.

Results. The important morphologic features of ST-UA included cardiomyocyte (CMC) dystrophy, due to acute and chronic myocardial ischemia, and acute injury in the cardiac conduction areas. LVPs were registered in 27 % of the ST-UA patients, mostly among people with transient myocardial ischemia (69,57 %). In patients who previ-

© Коллектив авторов, 2010

e-mail: profz@yandex.ru

Тел.: 8 917-255-55-74

¹Латфуллин И.А. — заслуженный врач РТ, сотрудник отделения неотложной кардиологии, ²Ким З.Ф. (*контактное лицо) — ассистент кафедры внутренних болезней № 2, ³Тептин Г.М. — профессор кафедры радиоастрономии, ³Мамедова Л.Э. — аспирант кафедры радиоастрономии, ⁴Хромова А.М. — заведующая гистологической лабораторией].

ously underwent myocardial infarction, LVP prevalence was lower (28,57 %). At the early stages of hospitalization, LVP were registered in 14 patients (60,87 %), while pharmacotherapy and clinical course stabilization were associated with decreased LVP prevalence (21,74 %). The study results suggest that in patients with acute coronary syndrome, LVP registration predicts not an adverse outcome, but a better prognosis.

Conclusion. ST-UA is characterised by typical changes of CMC and myocardial stroma in posterior septal area, which result in metabolic, energetic, and electrical myocardial instability. LVPs could be used as a marker of functional (ischemic) myocardial heterogeneity in patients with ST-UA. LVP registration could be associated with a better prognosis in this clinical group.

Key words: Unstable angina, ST segment depression, high-definition electrocardiography, late ventricular potentials.

По данным статистических исследований, 57 % смертей в Российской Федерации в 2008г были связаны с болезнями системы кровообращения [21], 48,5 % приходится на ишемическую болезнь сердца (ИБС) [9]. У 43,5 % больных ИБС диагностируется стенокардия, в 2,3 % случаев — острый инфаркт миокарда (ОИМ), у 54,2 % — другие формы ИБС [2].

Своевременная ранняя, доклиническая диагностика изменений в миокарде, объединяемых общим термином “электрическая нестабильность”, ее последующая коррекция (лечение) и вторичная профилактика, весьма актуальна, но трудно решаемая задача.

Современный кардиолог, помимо традиционных методов инструментальной диагностики, для оценки метаболических перфузионных изменений кардиомиоцитов (КМЦ) использует дополнительные достаточно информативные неинвазивные методы. К их числу относится электрокардиография высокого разрешения (ЭКГ ВР), позволяющая выявить “поздние потенциалы желудочков” (ППЖ) — низкоамплитудные высокочастотные сигналы, которые регистрируются в конечной части комплекса QRS и начальном отделе сегмента ST и отражают процессы замедленного проведения электрического сигнала в миокарде. Впервые это явление было обнаружено в 70-е г.г. XX века при анализе записей с эпи- и эндокардиальных электродов. Описанная замедленная желудочковая электрическая активность предшествовала появлению желудочковых тахикардий [18]. В последующих работах этот феномен был назван фрагментированной активностью желудочков, потенциалами замедленной деполяризации миокарда и ППЖ [11,19].

В настоящее время установлено, что субстратом возникновения и регистрации ППЖ служат электрофизиологическая и анатомическая неоднородность миокарда, когда здоровые КМЦ перемежаются с ишемизированными или участками некроза и фиброза. Замедленная фрагментированная активность желудочков возникает при нарушении естественной параллельной ориентации миокардиальных волокон и разделении участков жизнеспособного миокарда соединительной

тканью [20]. Появление ППЖ в отсутствие очаговых изменений миокарда можно объяснить негомогенностью электрофизиологических свойств миокарда вследствие неравномерных функциональных изменений КМЦ в условиях острой или хронической ишемии [22]. Патогенетическим субстратом появления ППЖ могут быть микроочаги некроза и фиброза, возникающие в сердечной мышце на фоне повторных обострений длительно текущей ИБС [8]. Подобные условия приводят к задержке и фрагментации электрических сигналов, замедлению распространения деполяризации, появлению поздней или следовой активности желудочков.

Абсолютное большинство опубликованных работ посвящено изучению ППЖ у больных ОИМ, стенокардией напряжения (СН), постинфарктным кардиосклерозом (ПИКС), пороками клапанного аппарата и др., и, в частности, анализу их значения в прогнозе риска развития фатальных аритмий. Вместе с тем, феномену ППЖ как маркеру электрофизиологической неоднородности миокарда у больных ИБС в литературе не уделено должного внимания.

Цель исследования — выявить взаимосвязи клинико-морфологических особенностей течения заболевания и показателей ЭКГ ВР у больных ИБС.

Материал и методы

Обследованы 85 больных нестабильной стенокардией (НС), госпитализированных в отделение неотложной кардиологии БСМП-1 г.Казань. У всех пациентов ангинозный приступ сопровождался горизонтальным или косовосходящим снижением сегмента ST на 1-7 мм через 0,08 с после точки j при частоте сердечных сокращений (ЧСС) 50-120 уд/мин. В составе этой группы (гр.) 53 (62,35 %) женщины в возрасте 53-89 лет (средний возраст $71,53 \pm 2,68$), и 32 (37,65 %) мужчины 44-83 лет (средний возраст $67,91 \pm 3,35$). У 33 (38,82 %) больных развился ОИМ. Среди них 22 (66,67 %) женщины (средний возраст $71,22 \pm 3,37$) и 11 (33,33 %) мужчин (средний возраст $66,42 \pm 7,08$). В 24 (72,73 %) случаях диагностирован ОИМ без зубца Q: 16 женщин и 8 мужчин и в 9 (27,27 %) случаях — ОИМ с зубцом Q: 6 женщин и 3 мужчин. У 12 (36,36 %) пациентов сформировался переднебоковой ОИМ, у 9 (27,27 %) — передний распространенный, 1 (3,03 %) — боковой, 2 (6,06 %) — циркулярный, 5 (15,15 %) — нижне-

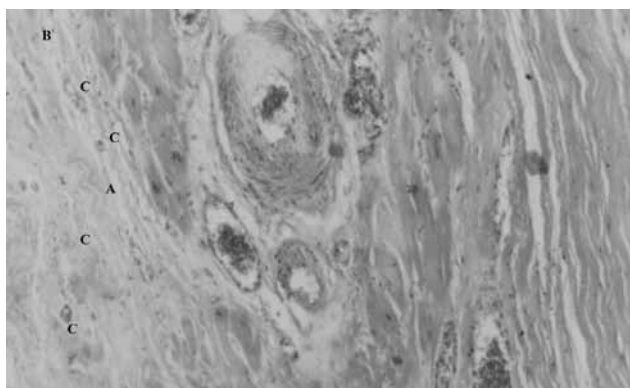


Рис. 1 Миокард (ОКС с дST на ЭКГ). Окраска гематоксилин-эозином. Об. $\times 10$, ок. $\times 10$. Начало пролиферативной стадии ИМ в виде формирования рыхлой соединительной ткани (А) с повышенным цитозом (В), значительное количество тонкостенных новообразованных сосудов (С).

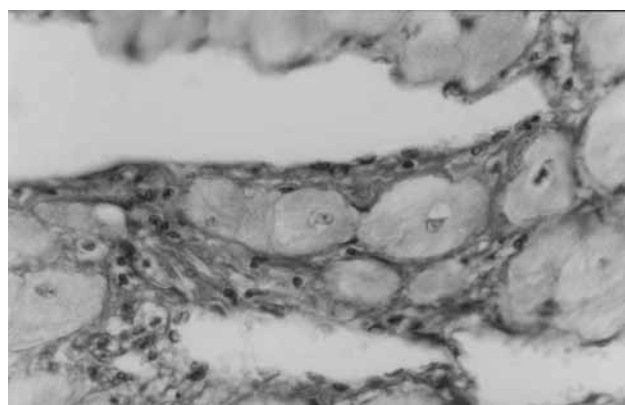


Рис. 2 Субэндокардиальные отделы миокарда (ОКС дST на ЭКГ). Окраска гематоксилин-эозином. Об. $\times 40$, ок. $\times 10$. Перимускулярная инфильтрация очагового характера (А) вокруг проводящей системы сердца (В).

боковой, 3 (9,09 %) — нижнедиафрагмальный, 1 (3,03 %) — заднебазальный ОИМ. В 1 (3,03 %) случае ОИМ носил рецидивирующий характер. 1 пациентка скончалась от циркулярного ОИМ с зубцом Q (3,03 % от количества ОИМ и 1,18 % от общей численности гр.).

У 42 (48,28 %) пациентов в анамнезе перенесенный ранее ИМ; повторный ИМ развился у 16 (48,49 % от количества ОИМ).

Артериальная гипертензия (АГ) диагностирована у 51 (58,62 %) больного. При поступлении в стационар артериальное давление (АД) 140-159/90-99 мм рт.ст. было у 10 (11,76 %) больных, 160-179/100-109 мм рт.ст. у 27 (31,77 %) и $\geq 180/\geq 110$ мм рт.ст. у 14 (16,47 %).

ЭКГ признаки гипертрофии левого желудочка (ГЛЖ) отмечены у 13 (14,94 %) больных ИБС, в 9 (69,2 %) случаях — в сочетании с АГ.

При поступлении в стационар у 19 (21,84 %) пациентов наблюдались признаки сердечной недостаточности (СН): I функционального класса (ФК) по классификации Нью-йоркской ассоциации сердца (НУНА) — у 9 (10,59 %), II ФК — у 6 (7,06 %), III ФК — у 2 (2,35 %), IV ФК — у 2 (2,35 %).

11 (12,64 %) больных страдали сахарным диабетом 2 типа (СД-2). Пациентов с СД 1 типа не было.

Все пациенты получали стандартную терапию острого коронарного синдрома (ОКС) без подъема ST: антикоагулянты, дезагреганты, β -адреноблокаторы, нитраты, по показаниям — ингибиторы ангиотензин-превращающего фермента (ИАПФ).

Всем 85 больным, помимо регистрации стандартного ЭКГ в 12 отведениях, проводили исследование ППЖ, используя предложенный авторами метод записи ЭКГ без временного и пространственного усреднения кардиосигнала. Регистрацию и анализ ЭКГ выполняли на компьютерном кардиографе [6] при поступлении больного в стационар, а также на 3, 7, 14 сут. госпитализации. Для выявления ППЖ применяли следующие “классические” критерии [3]:

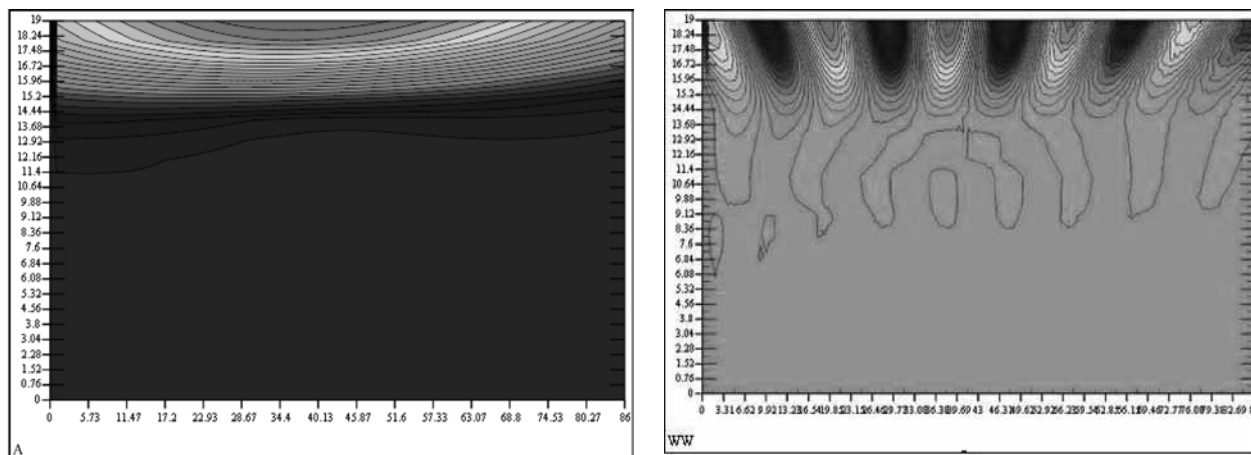
- продолжительность комплекса QRS > 114 мс;
- сигнал конечной части комплекса QRS < 40 мкВ;
- среднеквадратичное значение напряжения в последние 40 мс комплекса QRS < 25 мкВ.
- ППЖ диагностировали при обнаружении 2 из 3 перечисленных “классических” критериев.

Для выявления прогностического значения ППЖ по данным поликлиник по месту жительства пациентов проспективно оценивали выживаемость больных в течение 1 года; в случае летального исхода выясняли причину смерти. Удалось проследить судьбу 53 (62,35 %) больных исследуемой гр.

Параллельно проводимому исследованию, осуществлялось и алгоритмизированное [7,15,16] изучение секционного биологического материала (сердце) 6 пациентов со стенокардией из кардиологического отделения больницы скорой медицинской помощи г. Казани, приступ НС у которых сопровождался депрессией сегмента ST (дST) на ЭКГ от 1 до 7 мм. В их числе 5 (83,33 %) женщин в возрасте 64-74 лет, и 1 (16,67 %) мужчина 69 лет (средний возраст пациентов $67,67 \pm 8,23$). У всех пациентов развился ОИМ: в 5 (83,33 %) случаях Q-ИМ и в 1 (16,67 %) — неQ-ИМ. Среди них 1 (16,67 %) передний, 2 (33,33 %) переднебоковых и 3 (50 %) циркулярных. У 3 (50 %) пациентов в анамнезе имелись указания на перенесенный ранее ОИМ.

Макроскопическое изучение сердца с последующим забором биологического материала осуществлялось по методике ВОЗ. Дальнейшее исследование включало традиционную гистологию, световую микроскопию гистосрезов верхних и средних отделов атриовентрикулярного узла, а также субэндокардиальных отделов передней, боковой и задней стенок ЛЖ, окрашенных как стандартно, гематоксилином-эозином, так и с применением гистохимических окрасок по Ван-Гизону и по Рего. Использовались методы иммуногистохимии, и компьютерный анализ изображения. В алгоритм исследования были включены 72 признака, каждый из которых состоял из описания отдельных структур и их изменений, например: “Миокард, дистрофия, результаты окраски по Рего, Селье, гематоксилином основным — фуксином — пикриновой кислотой (ГОФП): очаговая периваскулярная фуксинофилия; диффузная мозаичная фуксинофилия” [14]. Результаты оценивались в баллах:

- отсутствие объекта в пределах исследуемого материала
- признак не выявлен
- признак слабо выражен
- признак умеренно выражен
- признак резко выражен



Примечание: по оси абсцисс отложено время в мс, по оси ординат — периоды колебаний спектральной составляющей ППЖ в мс; об амплитуде можно судить по цветовой индикации).

Рис. 3 Спектральный анализ ППЖ больного с повторным неQ-ИМ: вейвлет-спектр и модуль комплексного спектра, т. е. амплитудный спектр, в котором колебания вдоль оси времени отсутствуют

Интенсивность признаков, соответствующая 2-4 баллам, оценивалась по их наличию в трех полях зрения малого увеличения.

Общее количество препаратов — 62.

Статистическая обработка материала проведена методами описательной статистики с использованием критерия χ^2 Пирсона (для проверки однородности гр.), а также частного случая регрессионного анализа — логистической регрессии. Расчеты и графические иллюстрации выполнены с помощью пакетов Microsoft Excel 97 и специализированных статистических пакетов STATISTICA for Windows 5.0 и Statgraphics Plus for Windows 2.1.

Результаты

На ЭКГ 28 (32,18 %) пациентов зарегистрированы различные нарушения ритма, в т.ч. суправентрикулярная экстрасистолия — у 3 (3,53 %), желудочковая экстрасистолия I градации (по В. Lown, N. Wolff) — у 3 (3,53 %), II градации — у 9 (10,59 %), постоянная форма фибрилляции предсердий (ФП) — у 8 (9,41 %) и пароксизмальная форма ФП — у 4 (4,71 %), фибрилляция желудочков (ФЖ) — у 1 (1,18 %).

Нарушения проводимости зафиксированы у 6 (6,89 %) больных: в 4 (4,59 %) случаях — блокада передней ветви левой ножки пучка Гиса и в 2 (2,30 %) случаях — полная блокада правой ножки пучка Гиса.

По данным ЭКГ ВР, ППЖ обнаружены у 23 (27,06 % от общей численности исследуемой гр.) пациентов. Среди них 13 (56,52 %) женщин, средний возраст $71,27 \pm 5,54$ года и 10 (43,48 %) мужчин, средний возраст $71,29 \pm 5,65$ лет. У 16 (69,57 %) пациентов острая субэндокардиальная ишемия миокарда оказалась преходящей, тогда как у 7 (30,43 %) трансформировалась в ОИМ: 5 — неQ-ИМ и 2 — Q-ИМ. Частота выявления ППЖ у больных с развившимся ИМ, ПИКС, различными нарушениями сердечного ритма представлена в таблице 1.

При разделении больных на подгруппы по степени поражения миокарда выяснилось, что ППЖ несколько чаще встречались у пациентов с преходящей ишемией или неQ-ОИМ (29,78 %), чем у пациентов с перенесенным ранее ИМ или Q-ОИМ (23,68 %), однако статистической достоверности подобного различия достигнуто не было. Частота выявления ППЖ зависела от локализации некроза (в случае ОИМ) или ишемии (в случае стенокардии). Так, ППЖ были зарегистрированы в 33,33 % случаев переднего, в 8,33 % — переднебокового, в 60 % — нижнебокового ИМ; в 30,77 % случаев преходящей ишемии передней, в 35,29 % — переднебоковой, в 50 % — нижней стенок ЛЖ и в 23,52 % случаев циркулярной ишемии миокарда. Замедленная фрагментированная активность желудочков более характерна для пациентов с дСТ $\geq 1,5$ мм (прогностически неблагоприятной глубины [7] с относительным риском развития ОИМ 1,62, $p=0,03$, и летального исхода 4,42, $p=0,00$): из 72 больных с дСТ такой глубины ППЖ зарегистрированы у 21 (29,17 %), тогда как среди больных с дСТ $< 1,5$ мм — у 2 (18,18 %) из 11.

Была отмечена динамичность регистрации ППЖ. При обострении ИБС и поступлении в стационар ППЖ выявлены у 10 (43,48 %) пациентов с депрессией сегмента ST. Еще у 4 пациентов ППЖ обнаружены лишь на 3 сут. госпитализации, что свидетельствует о нестабильности состояния и сохраняющейся ишемии миокарда, даже в отсутствие ее признаков на ЭКГ. Таким образом, исходно (на 1-3 сут. госпитализации) ППЖ отмечены у 14 (60,87 %) больных. На фоне медикаментозного лечения и стабилизации состояния частота регистрации ППЖ уменьшилась до 34,78 % ($n=8$) к 7 сут. и 21,74 % ($n=5$) — к 14 сут. госпитализации. При этом исходная частота регистрации ППЖ была высокой в гр. больных (87,5 %) стенокардией, ниже (75 %) — при неQ-ИМ и ППЖ

Таблица 1

Частота регистрации ППЖ у больных ИБС с дST на ЭКГ во время приступа стенокардии

Гр. больных	n	С ППЖ (абс. и в %)
Стенокардия напряжения	52	16 (30,77)
неQ-ИМ	24	5 (20,83)
Q-ИМ	9	2 (22,22)
ПИКС	42	12 (28,57)
Нарушения ритма	28	7 (25)

не выявлены (0 %) у больных с развившимся впоследствии Q-ИМ. В случае проходящей ишемии частота определения ППЖ достигла максимума к 3 сут. (100 %) и прогрессивно уменьшалась к 14 сут. (37,5 %, $p < 0,05$), что свидетельствует о стабилизации состояния, восстановлении адекватного коронарного кровотока и метаболизма КМЦ, а также эффективности проводимой терапии. Подобная динамика наблюдается и при развитии мелкоочагового некроза миокарда, однако частота выявления ППЖ у больных с неQ-ИМ на фоне терапии снизилась лишь до 50 %. Весьма своеобразно течение ИБС у пациентов с признаками острой субэндокардиальной ишемии и отсутствием замедленной фрагментированной активности желудочков по данным ЭКГ ВР. Несмотря на кажущееся благополучное состояние, развившийся позже интра- или трансмуральный некроз миокарда послужил самостоятельным субстратом для появления ППЖ.

При попытке оценить прогностическое значение определения ППЖ оказалось, что у больной, скончавшейся в стационаре, ППЖ не были зарегистрированы ни в один из дней наблюдения. В течение последующих 12 мес. скончались 2 (8,69 %) пациента с ППЖ и 7 (20 % от числа больных, чья дальнейшая судьба нам известна) пациентов без ППЖ: причиной смерти 6 (11,32 %) пациентов послужил ОИМ, 2 (3,6 %) — онкопатология, 1 (1,8 %) — тромбоз легочной артерии.

При макроскопическом изучении коронарных сосудов не было обнаружено тромбоза, гемодинамически значимого стеноза или окклюзии основных стволов коронарных артерий (КА). Однако прицельное изъятие гистопрепаратов сердца выявило глубокие обменные изменения миокарда — как острые, так и хронические.

Хроническими проявлениями НС с дST, как и при других вариантах ИБС, явились крупно- и мелкоочаговый диффузный кардиосклероз, стенозирующий фиброгиалиноз артерий стромы миокарда, периваскулярный фиброз и выраженная гипертрофия сердечной мышцы, образование новых сосудов в фибротизированной строме, а также набухание ядер КМЦ, появление кариолиза, наличие перинуклеарных просветлений, накопление пигмента “старения” — липофусцина (рисунок 1). Остро возникающие изменения отмечены преиму-

щественно в КМЦ, прилегающих к клеткам проводящей системы сердца (рисунок 2): нарушения микрогемодинамики, перимускулярная инфильтрация очагового характера, повышенный цитоз (гистиолимфоцитарная инфильтрация) соединительной ткани, контрактурная дегенерация I-III ст, фрагментация мышечных волокон.

Обсуждение

В настоящем исследовании внимание сфокусировано на гр. больных с особым вариантом ИБС — НС с дST на ЭКГ во время ангинозного приступа. Проведенные ранее работы [5,7] свидетельствуют, что больные НС с дST — это особая гр. пациентов, для которых характерна большая частота внутрибольничных осложнений, высокая вероятность реинфарктирования, неблагоприятные долговременные прогнозы и высокая летальность. Одной из клинических особенностей НС с дST является ее рецидивирование, что усугубляет течение ИБС, приводя к повторным госпитализациям и преждевременной смерти пациентов. Пациенты исследуемой гр. требуют тщательного всестороннего обследования, пристального длительного наблюдения и особой терапевтической тактики. Для индивидуального прогнозирования течения и исхода НС с дST на ЭКГ была разработана схема стратификации, которая учитывает все сопутствующие заболевания и изменения ЭКГ показателей и позволяет определить вероятность развития ОИМ или летального исхода пациента [7]. Однако результаты морфологического исследования убеждают в актуальности поиска дополнительных неинвазивных и доступных методов оценки электрофизиологической неоднородности миокарда.

Выявленная при морфологическом исследовании дистрофия КМЦ в отсутствии макроскопических изменений основных стволов КА вызвана, возможно, поражением их дистальных отделов с последующим восстановлением коллатерального кровообращения. Подобная морфологическая картина чаще встречается у пациентов с возвратным характером (персистированием) депрессии ST и длительным “стажем” ИБС. Повторяющиеся эпизоды ишемии с депрессией ST провоцируют развитие особой формы поражения миокарда (т.н. ишемического некроза), гистологически отличающейся от “классического” транс- или интрамурального некроза.

Подобные морфологические изменения, вероятно, являются следствием “хронической” гибернции миокарда с формированием его дисфункциональной дистрофии [24].

Еще одной важной морфологической особенностью НС с дСТ на ЭКГ явилась локализация остро возникающих изменений — преимущественно в задне-перегородочной области, т. е. зоне расположения структур проводящей системы сердца. Дистрофические изменения КМЦ на фоне острой и хронической ишемии, а также особенности локализации острых изменений определяют метаболическую, энергетическую и электрическую нестабильность миокарда, косвенным маркером которой могут выступать ППЖ.

Согласно результатам исследования, ППЖ регистрируются у 27 % больных НС, сопровождающейся дСТ на ЭКГ, причем преимущественно у пациентов с преходящей ишемией миокарда (69,57 %). Частота регистрации ППЖ у больных, перенесших ранее ОИМ, составила лишь 28,57 %. Субстратом появления замедленной фрагментированной активности желудочков у больных НС с дСТ на ЭКГ чаще является функциональное, нежели очаговое, поражение миокарда. Очевидно, поэтому у больных НС под влиянием терапии отмечалось более выраженное уменьшение ППЖ — с 87,5 % до 37,5 % ($p < 0,05$), чем у пациентов с развившимся ОИМ с 75 % до 50 % ($p > 0,05$). Обнаруженное улучшение показателей ЭКГ ВР у больных НС с дСТ при стабилизации состояния на фоне терапии можно объяснить восстановлением функции ишемизированного миокарда и уменьшением неомогенности его электрофизиологических свойств. Регистрация ППЖ у пациентов с ОКС не может быть использована в качестве предиктора нежелательного исхода заболевания, а, напротив, свидетельствует о более благоприятном течении ИБС. Летальность больных без ППЖ в период госпитализации и последующие 12 мес. составила 1,18 % и 20 %, тогда как у пациентов с ППЖ — 0 % и 8,69 % соответственно.

Результаты исследования ЭКГ ВР у данной категории пациентов убеждают в необходимости использования новых параметров ППЖ, в роли которых, возможно, информативными окажутся количественные критерии, т. е. не столько факт наличия ППЖ, сколько их спектральные характеристики.

Спектральный анализ кардиосигналов впервые был предложен Cain M. и соавт. в 1984г. Авторы применили быстрое преобразование Фурье [1,13] с разложением сигнала ЭКГ на составные — синусоиды с различной частотой и амплитудой [17], что позволяет оценить спектральную плотность мощности составляющих кардиосигнала. Впоследствии было обнаружено [10,17], что у пациентов с желудочковой тахикардией преобладают высокочастотные компоненты, характерные для ППЖ. Следовательно, выявление высокочастотного

содержания спектра может свидетельствовать о существовании условий для фрагментирования электрической активности желудочков и развития нарушений ритма. Очевидно, наиболее перспективным является метод анализа частотных характеристик ППЖ без сигнал-усреднения [12,23]. В этих работах используется метод спектрального анализа ППЖ — вейвлет-преобразование (Wavelet-transform) для составления частотно-временной карты сигнала (wavelet — маленькая, короткая волна, всплеск — англ.), что позволяет без усреднения сигнала по большому количеству кардиоциклов получать регистрацию ППЖ и анализировать их современными радиофизическими методами [4,6,7,23]. Метод предполагает точное исследование колебательных процессов различной периодичности, обеспечивает двумерную развертку исследуемого одномерного сигнала, при этом частота и координата рассматриваются как независимые переменные (рисунок 3). Такое “подробное” изучение сигнала позволяет “увидеть и лес, и деревья” [25]. От преобразования Фурье вейвлет-преобразование отличается возможностью более точно, чем на самом спектре, выделить частоты с наибольшей амплитудой.

Исходя из представленных результатов, метод спектрального анализа ППЖ позволит расширить диагностические возможности и, возможно, поможет в прогнозировании развития желудочковых нарушений ритма у больных ИБС и некоронарогенными заболеваниями сердца, даже в тех случаях, когда обычное усреднение сигнала оказывается мало- или неинформативным.

Таким образом, по определенным параметрам ППЖ исследователь сможет выделить гр. пациентов с высокой вероятностью развития нарушений ритма, в т.ч. фатальных, подобрать адекватную терапию, а также контролировать ее эффективность. Это должно послужить предметом дальнейших исследований в области изучения замедленной фрагментированной активности желудочков сердца по данным ЭКГ ВР.

Выводы

При НС с дСТ на ЭКГ во время ангинозного приступа наблюдается ряд характерных изменений КМЦ и стромы миокарда в задне-перегородочной области ЛЖ, определяющих метаболическую, энергетическую и электрическую нестабильность миокарда. Именно это, являясь приоритетным в танатогенезе, определяет исход заболевания.

В качестве маркера функциональной гетерогенности миокарда вследствие его ишемии у больных НС с дСТ могут быть использованы ППЖ.

Выявление ППЖ у больных НС с дСТ на ЭКГ ассоциировано с возможным благоприятным исходом заболевания.

Литература

1. Иванов Г.Г., Ковтун В.В., Фоломеев В.Н. и др. Анализ поздних потенциалов желудочков сердца у больных с дыхательной недостаточностью. *Анестез реаним* 1991; 6: 46-8.
2. Заболеваемость населения России в 2006 году. Статистические материалы. Часть II. Москва 2007.
3. Степура О.Б., Остроумова О.Д., Курильченко И.Т. и др. Клиническая значимость сигнал-усредненной электрокардиографии (по материалам 17-го и 18-го конгрессов Европейского общества кардиологов). *Росс мед вести* 1997; 1: 42-5.
4. Латфуллин И.А., Ким З.Ф., Тептин Г.М. Поздние потенциалы желудочков. *Вест аритм* 2008; 53: 47-53.
5. Латфуллин И.А., Ким З.Ф. Эпидемиология острой субэндокардиальной ишемии миокарда. *РМЖ* 2003; 2: 12-3.
6. Латфуллин И.А., Ким З.Ф., Тептин Г.М., Контуров С.В. Исследование поздних потенциалов желудочков у больных нестабильной стенокардией с депрессией сегмента ST. *Кардиоваск тер профил* 2002; 1(4): 47-53.
7. Латфуллин И.А., Ким З.Ф., Хромова А.М. Депрессия сегмента ST у больных нестабильной стенокардией (клинико-прогностическое значение): монография. Казань: Медицина 2003; 126 с.
8. Легконогов А.В. Результаты и перспективы изучения поздних потенциалов желудочков. *Кардиология* 1997; 10: 57-65.
9. Оганов Р.Г. Профилактическая кардиология: от гипотез к практике. *Кардиология* 1999; 2: 5-10.
10. Савельева И.В., Меркулова И.Н., Стражеско И.Д. и др. Связь поздних потенциалов желудочков с характером поражения коронарного русла и сократительной функцией левого желудочка по данным коронарентрикулографии у больных ишемической болезнью сердца. *Кардиология* 1994; 34(2): 104-9.
11. Рузов В.И., Пимаев Р.Х., Разин В.А. и др. Структурно-функциональное состояние миокарда и показатели сигнал-усредненной электрокардиограммы у больных гипертонической болезнью. *Кардиоваск тер профил* 2005; 4(6): 21-6.
12. Тептин Г.М., Латфуллин И.А., Мамедова Л.Э. Исследование характеристик низкоамплитудных кардиосигналов с применением вейвлет-преобразований. *Ученые записки Казанск гос универ* 2006; 148 (Кн.3): 116-24.
13. Костин В.И., Гуляева Е.Н., Ефремов С.Д. и др. Характеристика нарушений сердечного ритма и поздние потенциалы желудочков у больных с кардиологическим синдромом X. *Тер архив* 2001; 73(12): 44-8.
14. Хромова А.М. Постмортальная дифференциальная диагностика ИБС, АКМП и острого отравления алкоголем (для целей судебно-медицинской практики). Дисс канд мед наук. Казань 1997.
15. Хромова А.М., Латфуллин И.А., Ким З.Ф. Оценка морфологических изменений миокарда при кардиопатологии. Всероссийское совещание главных судебно-медицинских экспертов органов управления здравоохранения субъектов РФ, ведущих кафедр (курсами) судебной медицины ГОУ ВПО и ДПО Росздрава, государственных медицинских экспертов. 31 мая — 2 июня 2006 г.; 263-6.
16. Хромова А.М., Латфуллин И.А., Ким З.Ф., Калинин Ю.П. Клинико-морфологические параллели нестабильной стенокардии с депрессией сегмента ST на ЭКГ. *Пробл эксперт мед* 2003; 1: 3-5.
17. Кулумбаев Б.Б., Иванов Г.Г., Акашева Д.У. и др. Электрокардиография высокого разрешения: некоторые методические подходы при анализе поздних потенциалов желудочков *Кардиология* 1994; 34(5-6): 15-21.
18. Berbari EJ. Critical overview of late potential recordings. *J Electrocardiol* 1987;20 Suppl.: 125-7.
19. Berbari EJ. High-resolution electrocardiography. *Crit Rev Biomed Eng* 1988; 16(1): 67-103.
20. Garan H, McGovern BA, Canzanello VJ, et al. The effect of potassium ion depletion on postinfarction canine cardiac arrhythmias. *Circulation* 1988; 77(3): 696-704.
21. <http://www.demoscope.ru/weekly/2009/0369/barom02.php>
22. Kurz RW, Ren XL, Franz MR. Dispersion and delay of electrical restitution in the globally ischaemic heart. *Eur Heart J* 1994; 15(4): 547-54.
23. Mamedova LE, Latfoullin IA, Teptin GM. Wavelet analysis of late potentials of ventricles. *ERAE* 2006; 12(3): 27-39.
24. Rahimtoola SH. From coronary artery disease to heart failure: roul of the hibernating myocardium. *Am J Card* 1995; 75: 16E-22.
25. Robi Polikar. The Engineer's Ultimate Guide to Wavelet Analysis. The Wavelet Tutorial [электронный ресурс]. Robi Polikar. Режим доступа свободный <http://www.public.iastate.edu/~rpolikar/WAVELETS/WTtutorial.html>.

Поступила 10/08-2009