

В помощь врачам

DOI: 10.15690/vsp.v17i4.1929

Н.Н. Мурашкин^{1, 2, 3}, Э.Т. Амбарчян¹, Р.В. Епишев¹, А.И. Материкин¹, Д.В. Фёдоров¹¹ Национальный медицинский исследовательский центр здоровья детей, Москва, Российская Федерация² Первый Московский государственный медицинский университет им. И.М. Сеченова (Сеченовский Университет), Москва, Российская Федерация³ Центральная государственная медицинская академия, Москва, Российская Федерация

Современные представления о структурно-функциональных особенностях кожи, правилах ухода и профилактике дерматологической патологии у детей первого года жизни

Контактная информация:

Мурашкин Николай Николаевич, доктор медицинских наук, заведующий отделением дерматологии НМИЦ здоровья детей; профессор кафедры дерматовенерологии и косметологии ЦГМА; профессор кафедры педиатрии и детской ревматологии Первого МГМУ им. И.М. Сеченова

Адрес: 119991, Москва, Ломоносовский пр-т, д. 2, стр. 1, тел.: +7 (499) 134-08-89, e-mail: m_nn2001@mail.ru

Статья поступила: 30.07.2018 г., принята к печати: 26.08.2018 г.

В статье представлены современные данные о структурных и функциональных особенностях кожного покрова у детей. Содержатся сведения об этиопатогенезе дебюта атопического дерматита. Представлены результаты собственных наблюдений с анализом клинической эффективности и безопасности косметических средств на основе высокоочищенного ланолина и экстракта хлопка у детей первого года жизни.

Ключевые слова: дети, атопический дерматит, пеленочный дерматит, эмоленты, эпидермальный барьер, микробиом, экстракт хлопка.

(Для цитирования): Мурашкин Н.Н., Амбарчян Э.Т., Епишев Р.В., Материкин А.И., Фёдоров Д.В. Современные представления о структурно-функциональных особенностях кожи, правилах ухода и профилактике дерматологической патологии у детей первого года жизни. *Вопросы современной педиатрии*. 2018; 17 (4): 341–345. doi: 10.15690/vsp.v17i4.1929

ВВЕДЕНИЕ

С момента рождения кожа ребенка начинает испытывать на себе воздействие факторов окружающей среды. При этом в наибольшей степени агрессии подвергается роговой слой эпидермиса: именно его структурам отводится одна из главных ролей в приспособлении кожного барьера к окружающей среде [1, 2]. Как правило, роговой слой состоит из 20 рядов корне-

оцитов, обогащенных межклеточными липидами. Они объединяются с корнеодесмосомами, которые состоят из десмоглеина и десмоколина. Во время образования корнеоцитов клетки гранулированного слоя высвобождают их содержимое во внеклеточное пространство и, как результат, создают липидную поверхность, которая предотвращает трансэпидермальную потерю воды. Липидный массив состоит из керамидов,

Nikolay N. Murashkin^{1, 2, 3}, Eduard T. Ambarchian¹, Roman V. Epishev¹, Alexander I. Materikin¹, Dmitriy V. Fedorov¹¹ National Medical Research Center of Children's Health, Moscow, Russian Federation² Sechenov First Moscow State Medical University (Sechenov University), Moscow, Russian Federation³ Central State Medical Academy, Moscow, Russian Federation

Contemporary View of the Structural and Functional Peculiarities of the Skin, Items of Care and Prevention of Dermatological Pathology in Infants

The article presents the modern knowledge of the structural and functional peculiarities of the skin in children. Information on the etiopathogenesis of a debut atopic dermatitis has been also given. The results of our own observations with an analysis of the clinical efficacy and safety of cosmetics based on highly purified lanolin and cotton extract in infants have been presented.

Key words: children, atopic dermatitis, diaper dermatitis, emollients, epidermal barrier, microbiome, cotton extract.

(For citation): Murashkin Nikolay N., Ambarchian Eduard T., Epishev Roman V., Materikin Alexander I., Fedorov Dmitriy V. Contemporary View of the Structural and Functional Peculiarities of the Skin, Items of Care and Prevention of Dermatological Pathology in Infants. *Voprosy sovremennoi pediatrii — Current Pediatrics*. 2018; 17 (4): 341–345. doi: 10.15690/vsp.v17i4.1929

холестерина и его сложных эфиров, а также из жирных кислот.

Кожный барьер детей раннего возраста имеет ряд особенностей. Так, описано несколько структурных различий между эпидермисом новорожденных и взрослых: роговой слой в младенческом возрасте на 30% тоньше; бóрозды на поверхности кожи расположены плотнее; у новорожденных отмечается бóльшая толщина корнеоцитов [3]. Также выявлена разница в организации и более глубоких структур кожи: плотность и распределение сосочков дермы базального слоя более высокая по сравнению с таковой у взрослых [4]. Последние исследования указывают на более высокий уровень пролиферации клеток в эпидермисе детей [5]. Установлена структурная взаимосвязь между формой сосочков дермы и микрорельефом поверхности кожи у детей младшего возраста, которая исчезает позднее. Вследствие этих структурных особенностей кожа новорожденного ребенка подвержена повышенной проницаемости и усиленной трансэпидермальной потере воды [5]. Эпидермис новорожденных отличается меньшей устойчивостью к действию экзогенных факторов (аллергены, раздражители, климатические условия и др.), а также восприимчивостью к бактериальной и грибковой инфекции [6]. Стоит отметить, что в первые месяцы жизни происходит постнатальная адаптация к «сухой» внеутробной среде, которая обусловлена повышением pH и восполнением дефицита воды в роговом слое [2]. В возрасте 1–2 лет, напротив, отмечаются самый низкий уровень pH и максимальный уровень трансэпидермальной потери воды [1]. При анализе барьерной дисфункции у недоношенных младенцев выявлены дополнительные негативные факторы, повышающие риск возникновения дерматозов. Так, у недоношенных детей отмечаются еще менее тонкий роговой слой, относительно меньшее количество фибриллов эпидермиса и ослабление дермо-эпидермального соединения. За счет истончения кожного покрова у недоношенных детей более выражена теплоотдача, нарушена терморегуляция, повышен уровень трансэпидермальной потери воды [7].

Как упоминалось выше, роговой слой, состоящий из кератиноцитов, является первой и основной защитой организма от вредных воздействий окружающей среды. Дисфункция эпидермального барьера при atopическом дерматите тесно связана с аномальным синтезом структурных белков, повышенной экспрессией сериновых протеаз и низкой активностью их ингибиторов.

Филаггрин — основной белок, входящий в состав кератиноцитов, имеет ключевое значение в барьерной функции кожи при atopическом дерматите [8]. Он синтезируется из профилаггрин, ген которого расположен в хромосоме 1q21 [9]. На заключительной фазе дифференцировки кератиноцитов образуются филаггрин-мономеры, деградация которых приводит к образованию осмотического барьера, способствующего удержанию воды. Продукты распада филаггрин в комплексе с другими компонентами межклеточного эпидермального матрикса (аминокислоты, фосфаты, хлориды, лактат, пирролидонкарбоновая кислота, мочевины, натрий, кальций, калий, мочевины, глюкозамин и креатинин) формируют совокупность, известную как естественный увлажняющий фактор (natural moisturizing factor, NMF) [10]. Мутации в гене филаггрин приводят к дисфункции эпидермального барьера, увеличению трансэпидермальной потери воды и, как следствие, развитию синдрома сухой кожи [11]. Наиболее распространенными мутациями гена филаггрин являются R501X и 2282del4 [12].

Однако частота мутаций в гене филаггрин, по результатам последних исследований, обнаруживается примерно у 30–50% пациентов, страдающих atopическим дерматитом [12]. Было обнаружено, что у этой категории пациентов симптомы заболевания имеют раннее начало, а поражение кожи имеет более высокую интенсивность и может сохраняться в старшем возрасте [13]. Во многом данный факт обусловлен низким уровнем синтеза NMF [13]. NMF играет ключевую роль в удержании воды в эпидермисе, что в значительной степени определяет его увлажнение. Пирролидонкарбоновая кислота и молочная кислота NMF способствуют укреплению целостности рогового слоя и делают его устойчивым к проникновению раздражителей и аллергенов [14]. Ранее было показано, что у новорожденных в коже присутствует наибольшее количество NMF, тогда как самое меньшее количество NMF было установлено у детей в возрасте 5–7 мес [1]. По другим данным, уменьшение количества NMF в сравнении с таковым у взрослых отмечается у детей в возрасте от 3 до 12 мес [10]. Кроме того, для кожи в младенческом периоде характерна незрелость абсорбционно-десорбционных свойств. Было показано, что детская кожа имеет меньшее содержание воды, чем у взрослых [1]. Эти изменения частично объясняют уязвимость детской кожи и повышенный риск развития дегидратации и различных дерматозов [1]. В возрасте старше 2 лет гидратация кожи увеличивается и достигает или даже превышает уровни, обнаруженные у взрослых [1], поэтому критический интервал для коррекции гидратации кожи включает первые недели после родов. Различия в способности удерживать воду в коже между роговым слоем у новорожденного и взрослого связаны с возрастной эволюцией функционирования и организации верхних слоев эпидермиса [2].

Другим важным элементом адаптации кожи новорожденных к новым условиям внешней среды является стадийность созревания кислотной мантии эпидермиса. Общеизвестно, что поверхностный pH кожи взрослого человека является кислым с колебаниями в диапазоне от 5 до 5,5. Поверхность же кожи новорожденных не полностью подкисляется и при измерении показывает повышенные значения pH (т.е. склонность к нормальным и щелочным показателям pH равным ~6) по сравнению со взрослыми, что может предрасполагать к развитию воспалительных дерматозов в младенчестве, таких как atopический и пеленочный дерматит [15]. Известно, что кислотная среда поверхности эпидермиса формируется эндогенно путем выделения свободной жирной кислоты при гидролизе фосфолипидов, через механизмы протонной помпы натрия и водорода, а также путем выделения кислых метаболитов из продуктов обмена филаггрин (синтез цис-урокиановой кислоты из гистидина) [15], выработки молочной кислоты из мерокриновых желез и свободных жирных кислот из сально-волосяного фолликула [16]. Ни один из этих механизмов образования кислотного pH кожи не наблюдается у новорожденных детей [16, 17].

Липиды являются другими немаловажными молекулами, отвечающими за производство керамидов и участвующими в поддержании барьерной функции рогового слоя. Изменения в последовательности расположения керамидов в роговом слое младенцев во многом определяют нарушение функционирования кожного барьера у детей данных возрастных групп [18, 19].

Одним из важных аспектов патогенеза дерматозов у детей является изменение микробиоты кожи, связанное с нарушением баланса между количеством условно-патогенных и патогенных бактерий [20]. Кожа более

90% детей с атопическим дерматитом колонизирована *Staphylococcus aureus* [20]. Недостаток антимикробных пептидов кожи способствует колонизации *S. aureus* и развитию вторичного инфицирования кожного покрова и дополнительной стимуляции процессов воспаления [20]. Дефекты иммунной системы наряду с недостатком антибактериальных пептидов включают в себя также снижение рекрутирования нейтрофилов, врожденный дефект активации Toll-like рецепторов (TLR), что вместе с дефектом эпидермального барьера играет решающую роль в бактериальной колонизации и инфекционных осложнениях при атопическом дерматите. Антигены *S. aureus* (в основном энтеротоксины А и В) при проникновении через эпидермальный барьер могут вызывать дегрануляцию тучных клеток [21] и таким образом приводить к острому воспалению. Токсины *S. aureus* помимо прямого повреждающего действия на кожу могут выступать в роли суперантигенов, активируя Т-лимфоциты путем индукции провоспалительных цитокинов и хемокинов через TLR, а также путем индукции цитотоксичности α -токсина к кератиноцитам [21]. Кроме того, суперантигены снижают ответ на лечение глюкокортикостероидами. *S. aureus* способен индуцировать и высвобождать гистамина непосредственно из базофилов и тучных клеток, ингибировать синтез иммуноглобулинов [22]. *S. aureus* препятствует окончательной дифференциации кератиноцитов путем стимуляции секреции интерлейкина 6, что в свою очередь снижает экспрессию кератина-1 и кератина-10 [22]. Аномальная кератинизация может привести к уменьшению экспрессии гена филагрина [20, 23].

Патогенез пеленочного дерматита не менее сложен. Дерматит возникает под воздействием экзогенных и эндогенных раздражителей. Экзогенные раздражители включают в себя физические и химические факторы. Из физических факторов стоит выделить следующие: высокую температуру и влажность, физическое трение кожи, неадекватное по длительности пребывание в памперсе и пеленке. В группу химических факторов, вызывающих пеленочный дерматит, входят поражения кожи в результате контакта с мочой и каловыми массами, повышенного потоотделения, а также воздействия вторичного инфицирования бактериальной и грибковой флорой [24].

Таким образом, патофизиологические механизмы нарушения кожного барьера очень сложны и включают изменения структурного барьера, измененную иммунную регуляцию, влияние внешних факторов и изменения микробиоты кожи. По этой причине важен комплексный терапевтический подход, который должен быть направлен на восстановление структуры кожного барьера, снижение обезвоживания, поддержание кислотного pH, предотвращение инфекции и воздействия возможных экзогенных факторов. Главным вектором лечения топическими средствами воспалительных дерматозов в детском возрасте является купирование воспаления и зуда, а также восстановление функциональности эпидермального барьера и водно-липидного баланса. Адекватное лечение и уход возможны благодаря использованию очищающих и увлажняющих средств.

РЕЗУЛЬТАТЫ СОБСТВЕННЫХ НАБЛЮДЕНИЙ

На базе отделения дерматологии с группой лазерной хирургии ФГАУ «Национальный медицинский исследовательский центр здоровья детей» Минздрава России (Москва) проведено наблюдательное исследование по изучению эффективности, безопасности и гипоаллергенности косметических средств линейки LIBREDERM Baby

[крем-гель для мытья новорожденных, младенцев и детей с экстрактом хлопка; шампунь без слез для новорожденных, младенцев и детей с экстрактом хлопка; защитный детский крем (cold-cream) с ланолином и экстрактом хлопка; восстанавливающий детский крем с ланолином и экстрактом хлопка; крем под подгузник с ланолином и экстрактом хлопка]. В исследовании наблюдали 100 детей в возрасте от 0 до 12 мес жизни с отягощенным наследственным аллергологическим анамнезом и/или ранними аллергическими кожными проявлениями. Продолжительность периода наблюдения составила 4 мес. Исследование включало в себя ежедневный врачебный осмотр на протяжении 14 сут со дня начала применения косметических средств. Во время первого осмотра проводились сбор анамнеза и жалоб пациентов (законных представителей), визуальный осмотр, оценка дерматологического индекса шкалы симптомов (ДИШС) [25], а также оценка тяжести пеленочного дерматита (шкала выраженности кожных изменений). Оценка пеленочного дерматита проводилась на ежедневных осмотрах. На заключительном осмотре дополнительно оценивали развитие побочных эффектов. Кроме того, проводилась оценка эффективности лечения в соответствии с мнением законного представителя пациента и лечащего врача.

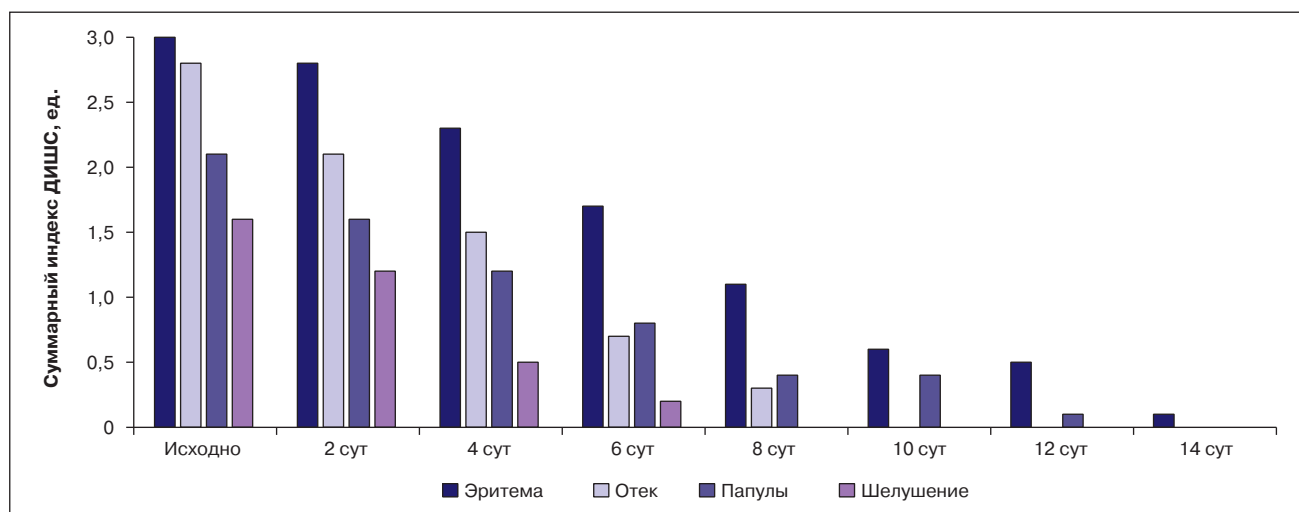
Исследуемые были разделены на 5 групп (все по 20 участников):

- 1-я группа (соотношение мальчики/девочки — 7/13; возраст — $6 \pm 1,4$ мес): применение крема-геля для мытья новорожденных, младенцев и детей с экстрактом хлопка;
- 2-я группа (мальчики/девочки — 11/9, возраст — $6 \pm 1,6$ мес): шампунь без слез для новорожденных, младенцев и детей с экстрактом хлопка;
- 3-я группа (мальчики/девочки — 8/12, возраст — 6 ± 2 мес): защитный детский крем (cold-cream) с ланолином и экстрактом хлопка;
- 4-я группа (мальчики/девочки — 11/9, возраст — 7 ± 1 мес): восстанавливающий детский крем с ланолином и экстрактом хлопка;
- 5-я группа (пациенты с проявлениями пеленочного дерматита (мальчики/девочки — 15/5, возраст 6 ± 3 мес): крем под подгузник с ланолином и экстрактом хлопка.

Средняя продолжительность дерматоза у детей 1-й группы составила $2,7 \pm 0,5$ нед (средняя/легкая степень тяжести у 5/15), у детей 2-й группы — соответственно $2,1 \pm 0,6$ (3/17), у детей 3-й группы — $2,4 \pm 0,5$ (2/18), у детей 4-й группы — $2,3 \pm 0,7$ (4/16), у детей 5-й группы — $2,3 \pm 0,4$ (3/17).

На момент включения индекс ДИШС в 1-й группе составил $16,3 \pm 1,5$ ед., во 2-й — $15,1 \pm 1,6$ ед., в 3-й — $15,8 \pm 0,9$ ед., в 4-й — $15,5 \pm 1,1$ ед., в 5-й — $15,9 \pm 1,2$ ед. Через сутки от начала терапии оценка по шкале степени выраженности кожных изменений у пациентов 5-й группы составила $1,6 \pm 0,4$ балла, что было ниже на $0,5 \pm 0,1$ балла от исходного значения (рис.), при этом улучшение клинической картины отмечалось у всех пациентов этой группы. На заключительном осмотре (14-е сут от начала терапии) регресс симптомов отмечен у 63 (63%) детей: в 1-й и 2-й группах у одинакового числа участников — у 12, в 3-й группе — у 15, в 4-й группе — у 13, в 5-й группе — у 11 пациентов. Суммарный индекс ДИШС через 14 сут лечения снизился на 86,6% и составил в 1-й группе $2,0 \pm 0,3$ ед., во 2-й группе — $1,8 \pm 0,4$ ед., в 3-й группе — $2,4 \pm 0,2$ ед., в 4-й группе — $2,1 \pm 0,5$ ед., в 5-й группе — $2,6 \pm 0,5$ ед. У пациентов 3, 4 и 5-й групп папулы и отечность регрессировали на 9-е сут, а в 1-й и 2-й группах

Рис. Динамика отдельных симптомов дерматоза на фоне лечения
Fig. Dynamics of individual symptoms of dermatosis in the course of the treatment



Примечание. Оценка выраженности симптомов выполнена по 4-балльной шкале, где 0 — отсутствие проявления, от 1 до 4 баллов оценивается степень проявления каждого симптома. ДИШС — дерматологический индекс шкалы симптомов.

Note. Assessment of the severity of symptoms is performed according to a 4-point scale, where 0 corresponds to no manifestation, 1–4 points correspond to the degree of manifestation of each symptom. ДИШС — dermatological symptoms scale index.

в этот же период отмечался полный регресс симптомов шелушения и эритемы.

Оценка безопасности

Побочных эффектов на фоне применения косметических продуктов не наблюдали. Все пациенты (законные представители) дали высокую оценку органолептических свойств и отметили удобство тестируемых косметических средств, а именно легкость распределения на коже, хорошую впитываемость, практически полное отсутствие жирного блеска и липкости, значительный увлажняющий эффект. При применении шампуня отмечались адекватное вспенивание, хорошее очищение и отсутствие эффекта высушивания кожи волосистой части головы. Большинство законных представителей пациентов положительно оценили органолептические свойства, комфортность и удобство применения косметических средств у новорожденных и младенцев. Все изученные показатели биохимического анализа крови находились в пределах возрастной нормы.

Таким образом, в результате наблюдения была установлена клиническая эффективность наружных средств у новорожденных и младенцев с дерматозами. Эффективность была подтверждена врачом-исследователем и законными представителями пациентов на основании положительной динамики дерматологических индексов. Полученные результаты позволяют сделать вывод, что применение протестированных косметических средств в значительной степени способствует купированию воспаления, сухости и чувства зуда у младенцев. Достигнуто это было благодаря наличию в них увлажняющих компонентов, входящих в число основных ингредиентов (высокоочищенный ланолин, экстракт хлопка, протеины пшеницы, масло оливы, масло виноградных косточек, масло ши и др.), компонентов с противовоспалительным действием (бисаболол) и способствующих восстановлению поврежденной структуры поверхностных слоев кожи (пантенол).

Применение исследуемых средств для новорожденных, младенцев и детей является безопасным, так как в данных препаратах отсутствуют компоненты с сомнительным профилем безопасности, такие как анионные детергенты (лаурилсульфат натрия и др.), консерванты

(парабены и др.), красители (артифициальные) и ароматизаторы (фталаты). Подтверждается это отсутствием как отрицательной динамики со стороны кожного покрова в целом, так и побочных явлений, требующих отмены косметических средств или коррекции их использования.

ЗАКЛЮЧЕНИЕ

Правильный уход и хорошая гигиена кожи у новорожденных и детей раннего возраста необходимы для поддержания барьерной функции органа и улучшения общего состояния ребенка, что достигается за счет оптимизации целостности эпидермального барьера, включающего применение специализированных наружных средств для купания и использование эмолентов для защиты кожного покрова, своевременное предотвращение различных инфекций и повреждений кожи, уменьшение трансэпидермальной потери воды и теплоотдачи, снижение чрескожной абсорбции токсинов.

Результаты собственных наблюдений показали, что восстанавливающий детский крем с ланолином и экстрактом хлопка, защитный детский крем (cold-cream) с ланолином и экстрактом хлопка, крем под подгузник с ланолином и экстрактом хлопка, крем-гель для мытья новорожденных, младенцев и детей, масло для новорожденных, младенцев и детей, шампунь без слез для новорожденных, младенцев и детей являются эффективными и безопасными топическими средствами для детей в возрасте от 0 до 12 мес, в связи с чем их можно рекомендовать к широкому использованию.

ИСТОЧНИК ФИНАНСИРОВАНИЯ

Статья опубликована при поддержке компании ООО «Зелдис-Фарма».

FINANCING SOURCE

The article has been sponsored by Zeldis-Pharma LLC.

КОНФЛИКТ ИНТЕРЕСОВ

Н. Н. Мурашкин — получение исследовательских грантов от фармацевтических компаний Jansen, Eli Lilly. Получение гонораров за научное консультирование от

компаний Galderma, Pierre Fabre, Bayer, Astellas, ООО «Зелдис-Фарма».

А. И. Материкин — получение исследовательских грантов от фармацевтических компаний Eli Lilly. Получение гонораров за научное консультирование от компаний Bioderma. ООО «Зелдис-Фарма».

Э. Т. Амбарчян — получение исследовательских грантов от фармацевтических компаний Eli Lilly. Получение гонораров за научное консультирование от компаний Jansen, ООО «Зелдис-Фарма».

Р. В. Епишев — получение исследовательских грантов от фармацевтических компаний Eli Lilly. Получение гонораров за научное консультирование от компаний Jansen, ООО «Зелдис-Фарма».

Д. В. Фёдоров — отсутствие конфликта интересов, о котором необходимо сообщить.

CONFLICT OF INTERESTS

Nikolay N. Murashkin — obtaining research funding from pharmaceutical companies Jansen, Eli Lilly. Receiving

fees for scientific advice from Galderma, Pierre Fabre, Bayer, Astellas, Zeldis-Pharma LLC.

Alexander I. Materikin — obtaining research funding from pharmaceutical company Eli Lilly. Receiving fees for scientific advice from Bioderma, Zeldis-Pharma LLC.

Eduard T. Ambarchian — obtaining research funding from pharmaceutical company Eli Lilly. Receiving fees for scientific advice from Jansen, Zeldis-Pharma LLC.

Roman V. Epihev — obtaining research funding from pharmaceutical company Eli Lilly. Receiving fees for scientific advice from Jansen, Zeldis-Pharma LLC.

Dmitriy V. Fedorov confirmed the absence of a reportable conflict of interests.

ORCID

Н. Н. Мурашкин <http://orcid.org/0000-0003-2252-8570>

Р. В. Епишев <http://orcid.org/0000-0002-4107-464>

Э. Т. Амбарчян <http://orcid.org/0000-0002-8232-8936>

А. И. Материкин <http://orcid.org/0000-0002-6034-8231>

СПИСОК ЛИТЕРАТУРЫ

1. Fluhr JW, Darlenski R, Lachmann N, et al. Infant epidermal skin physiology: adaptation after birth. *Br J Dermatol.* 2012;166(3):483–490. doi: 10.1111/j.1365-2133.2011.10659.x.
2. Fluhr JW, Darlenski R, Taieb A, et al. Functional skin adaptation in infancy — almost complete but not fully competent. *Exp Dermatol.* 2010;19(6):483–492. doi: 10.1111/j.1600-0625.2009.01023.x.
3. Nikolovski J, Stamatas GN, Kollias N, Wiegand BC. Barrier function and water-holding and transport properties of infant stratum corneum are different from adult and continue to develop through the first year of life. *J Invest Dermatol.* 2008;128(7):1728–1736. doi: 10.1038/sj.jid.5701239.
4. Stamatas GN, Nikolovski J, Luedtke MA, et al. Infant skin microstructure assessed in vivo differs from adult skin in organization and at the cellular level. *Pediatr Dermatol.* 2010;27(2):125–131. doi: 10.1111/j.1525-1470.2009.00973.x.
5. Fluhr JW, Lachmann N, Baudouin C, et al. Development and organization of human stratum corneum after birth: electron microscopy isotropy score and immunocytochemical corneocyte labeling as epidermal maturation's markers in infancy. *Br J Dermatol.* 2014;171(5):978–986. doi: 10.1111/bjd.12880.
6. Leung DY. New insights into atopic dermatitis: role of skin barrier and immune dysregulation. *Allergol Int.* 2013;62(2):151–161. doi: 10.2332/allergolint.13-RAI-0564.
7. Lund C. Issues in newborn skin care. *Adv Neonatal Care.* 2016;16(5):S1–S2. doi: 10.1097/Anc.0000000000000346.
8. Boguniewicz M, Leung DY. Atopic dermatitis: a disease of altered skin barrier and immune dysregulation. *Immunol Rev.* 2011;242(1):233–246. doi: 10.1111/j.1600-065X.2011.01027.x.
9. McAleer MA, Irvine AD. The multifunctional role of filaggrin in allergic skin disease. *J Allergy Clin Immunol.* 2013;131(2):280–291. doi: 10.1016/j.jaci.2012.12.668.
10. Bieber T. Atopic dermatitis. *N Engl J Med.* 2008;358(14):1483–1494. doi: 10.1056/NEJMr074081.
11. Ring J, Darsow U, Burgdorf WH, et al, editors. *Braun-Falco Dermatologia.* Lublin: Czelej; 2010. pp. 425–441.
12. Peng W, Novak N. Pathogenesis of atopic dermatitis. *Clin Exp Allergy.* 2015;45(3):566–574. doi: 10.1111/cea.12495.
13. Pelc J, Czarnecka-Operacz M, Adamski Z. Structure and function of the epidermal barrier in patients with atopic dermatitis — treatment options. Part one. *Postepy Dermatol Alergol.* 2018;35(1):1–5. doi: 10.5114/ada.2018.73159.
14. Cork MJ, Danby SG, Vasilopoulos Y, et al. Epidermal barrier dysfunction in atopic dermatitis. *J Invest Dermatol.* 2009;129(8):1892–1908. doi: 10.1038/jid.2009.133.

15. Fluhr JW, Behne MJ, Brown BE, et al. Stratum corneum acidification in neonatal skin: secretory phospholipase A2 and the sodium/hydrogen antiporter-1 acidify neonatal rat stratum corneum. *J Invest Dermatol.* 2004;122(2):320–329. doi: 10.1046/j.0022-202X.2003.00204.x.
16. Ament W, Huizenda JR, Mook GA, et al. Lactate and ammonia concentration in blood and sweat during incremental cycle ergometer exercise. *Int J Sports Med.* 1997;18(1):35–39. doi: 10.1055/s-2007-972592.
17. Thuesen DO, Chan EK, Oechsli LM, Hahn GS. The roles of pH and concentration in lactic acid-induced stimulation of epidermal turnover. *Dermatol Surg.* 1998;24(6):641–645. doi: 10.1111/j.1524-4725.1998.tb04221.x.
18. Eichenfield LF, Ellis CN, Mancini AJ, et al. Atopic dermatitis: epidemiology and pathogenesis update. *Semin Cutan Med Surg.* 2012;31(3 Suppl):S3–5. doi: 10.1016/j.sder.2012.07.002.
19. Zaniboni MC, Samorano LP, Orfali RL, Aoki V. Skin barrier in atopic dermatitis: beyond filaggrin. *An Bras Dermatol.* 2016;91(4):472–478. doi: 10.1590/abd1806-4841.20164412.
20. Pelc J, Czarnecka-Operacz M, Adamski Z. The structure and function of the epidermal barrier in patients with atopic dermatitis — treatment options. Part two. *Postepy Dermatol Alergol.* 2018;35(2):123–127. doi: 10.5114/ada.2018.75234.
21. Trzeciak M, Glen J, Rebala K, et al. Coexistence of 2282del4 FLG gene mutation and IL-18 -137G/C gene polymorphism enhances the risk of atopic dermatitis. *Postepy Dermatol Alergol.* 2016;33(1):57–62. doi: 10.5114/pdia.2015.48050.
22. Filipowska-Gronska A, Werynska-Kalemba M, Bozek A, et al. The frequency of polymorphic variants of filaggrin gene and clinical atopic dermatitis. *Postepy Dermatol Alergol.* 2016;33(1):37–41. doi: 10.5114/pdia.2015.48036.
23. Miajlovic H, Fallon PG, Irvine AD, Foster TJ. Effect of filaggrin breakdown products on growth of and protein expression by *Staphylococcus aureus*. *J Allergy Clin Immunol.* 2010;126(6):1184–1190. doi: 10.1016/j.jaci.2010.09.015.
24. Klunk C, Domingues E, Wiss K. An update on diaper dermatitis. *Clin Dermatol.* 2014;32(4):477–487. doi: 10.1016/j.clindermatol.2014.02.003.
25. Охлопков В.А., Зубарева Е.Ю., Новиков Ю.А., и др. Оценка клинической эффективности топической комбинированной терапии больных экземой, осложненной бактериальной инфекцией // *Вестник дерматологии и венерологии.* — 2014. — № 3 — С. 121–127. [Okhlopov VA, Zubareva EYu, Novikov YuA, et al. Estimation of clinical efficiency of topical combination therapy patients with pyoderma complicated eczema. *Vestn Dermatol Venerol.* 2014;(3):121–127. (In Russ).]