

В.М. Легостаев, О.Ю. Бабенков, Г.В. Балицкий

Комбинированное эндоскопическое лечение больного раком гортаноглотки с распространением на верхнюю треть пищевода

BMP

# КОМБИНИРОВАННОЕ ЭНДОСКОПИЧЕСКОЕ ЛЕЧЕНИЕ БОЛЬНОГО РАКОМ ГОРТАНОГЛОТКИ С РАСПРОСТРАНЕНИЕМ НА ВЕРХНЮЮ ТРЕТЬ ПИЩЕВОДА

В.М. Легостаев, О.Ю. Бабенков, Г.В. Балицкий

Ростовский научно-исследовательский онкологический институт, Ростов-на-Дону, Россия

## Резюме

Авторы описывают клиническое наблюдение с полным клиническим эффектом после эндоскопического лечения больного раком гортаноглотки, вовлекающим верхнюю треть пищевода. Пациент получал лечение в объеме: конформная лучевая терапия СОД = 40 Гр, таргетная химиотерапия препаратом цетуксимаб, суммарной дозой 1800 мг. Через 1,5 мес после окончания лечения на видео-ларингоскопии была выявлена остаточная опухоль гортаноглотки с распространением на верхнюю треть пищевода. Результат гистологического исследования – плоскоклеточный рак, G2. С августа 2015 по февраль 2017 г. пациенту было проведено 8 курсов фотодинамической терапии в сочетании с аргонплазменной коагуляцией. На контрольной видеоларингоскопии, выполненной через 1 мес после последнего курса, зарегистрирована полная регрессия опухоли без рубцовой деформации или сужения просвета пищевода.

**Ключевые слова:** фотодинамическая терапия, опухоль гортаноглотки, фотодитазин.

**Для цитирования:** Легостаев В.М., Бабенков О.Ю., Балицкий Г.В. Комбинированное эндоскопическое лечение больного раком гортаноглотки с распространением на верхнюю треть пищевода // *Biomedical Photonics*. – 2018. – Т. 7, № 4. – С. 35–40. doi: 10.24931/2413–9432–2018–7–4–35–40.

**Контакты:** Легостаев В.М., e-mail: [oncoendo@aaanet.ru](mailto:oncoendo@aaanet.ru)

## COMBINED ENDOSCOPIC TREATMENT OF A PATIENT WITH CANCER OF THE HYPOPHARYNX TO THE UPPER THIRD OF THE ESOPHAGUS WITH COMPLETE CLINICAL AND ENDOSCOPIC EFFECT

Legostaev V.M., Babenkov O.Y., Balitskiy G.V.

Rostov Research Institute of Oncology, Rostov-on-Don, Russia

### Abstract

We present a clinical case with a complete endoscopic and clinical effect after endoscopic treatment of a patient with laryngeal cancer involving the upper third of the esophagus. The patient was treated as follows: conformal radiation therapy TFD = 40 gr, targeted chemotherapy using Cetuximab (total dose of 1800 mg). 1.5 months after the end of the treatment, a residual laryngopharyngeal tumor with a spread into the upper third of the esophagus was found during videolaryngoscopy examination. The result of the following histological examination was G2 squamous cell carcinoma. From August 2015 to February 2017, the patient underwent 8 photodynamic therapy sessions in combination with argon plasma coagulation. A control videolaryngoscopy, carried out 1 month after the final session, showed complete tumor regression without cicatricial deformity and narrowing of the esophageal lumen.

**Keywords:** photodynamic therapy, laryngopharyngeal tumor, fotoditazin.

**For citations:** Legostaev V.M., Babenkov O.Y., Balitskiy G.V. Combined endoscopic treatment of a patient with cancer of the hypopharynx to the upper third of the esophagus, *Biomedical Photonics*, 2018, vol. 7, no. 4, pp. 35–40. (in Russ.) doi: 10.24931/2413–9432–2018–7–4–35–40.

**Contacts:** Legostaev V.M., e-mail: [oncoendo@aaanet.ru](mailto:oncoendo@aaanet.ru)

## Введение

Гортаноглотка – анатомически сложная область, играющая важную роль в процессах дыхания и пищеварения организма, что и обусловило появление термина, все ещё бытующего в литературе, – «перекрест

дыхательного и пищеварительного путей» [1]. Распространенность рака гортаноглотки в Российской Федерации в 2016 г. составила 11,7 человек на 100 000 населения, рака пищевода – 9,2 на 100 000 населения.

В 2016 г. рак гортаноглотки I и II стадий был диагностирован лишь в 3,2% и 13,5% наблюдений, соответственно. Аналогичные показатели при раке пищевода существенно выше и составляют 6,2% при I стадии и 24,2% при II. Эту разницу можно объяснить, тем, что в случае рака пищевода дисфагия проявляется намного раньше, чем при раке гортаноглотки, вследствие сужения диаметра просвета органа.

Среднероссийский показатель несвоевременной диагностики рака гортаноглотки составляет 43,1%, уступая при этом лишь раку поджелудочной железы (60,5%). Эти цифры напрямую коррелируют с высоким процентом летальности в первый год с момента установления диагноза, которые при раке гортаноглотки и пищевода составляют 41,0% и 58,5% соответственно. Поиск способов улучшения ранней диагностики и лечения рака глотки и пищевода является актуальной задачей современной медицины [2].

В России отмечена следующая тенденция применения различных методов лечения злокачественных новообразований: удельный вес хирургического метода как самостоятельного вида лечения продолжает расти. В 2016 г. он составил 54,3% (в 2015 г. – 53,7%), при этом, доля комбинированного или комплексного лечения продолжает падать – 31,2% (в 2015 г. – 31,3%), а доля только лучевого метода составляет 9,8% (в 2015 г. – 10,1%). При раке гортаноглотки показатель частоты применения лучевого метода в качестве самостоятельного вида лечения в 2016 г. составил 17,1%. Комбинированный или комплексный метод использовали при раке гортаноглотки в 50,8%, при раке пищевода – в 49,1%. Процент применения химиолучевого метода в качестве самостоятельного вида лечения рака гортаноглотки оказался на порядок выше, чем при раке пищевода и составил 15,7% против 1,4% соответственно [3].

В последние годы наряду с общепринятыми методами лечения злокачественных новообразований (хирургический, лучевой, лекарственный и их комбинации) в онкологии все чаще стала применяться фотодинамическая терапия (ФДТ). Этот метод лечения основан на взаимодействии фотосенсибилизатора (ФС) и светового излучения, имеющего длину волны, соответствующую максимуму поглощения применяемого ФС. В результате инициируются фотохимические процессы в клетках злокачественной опухоли, впоследствии приводящие к ее гибели [4].

Появление методов прямого деструктивного воздействия на злокачественные новообразования, таких как электрорезекция, аргон-плазменная коагуляция, лазерная и криодеструкция, радиочастотная абляция, существенно расширило возможности хирургов, позволяя более безопасно и

эффективно выполнять циторедуктивные операции. Однако ни один из этих методов не обладает системным воздействием у онкологических больных из-за существенных ограничений и противопоказаний к применению. В отличие от вышеперечисленных методов воздействия на опухоль ФДТ обладает целым рядом преимуществ, среди которых:

1. Прямое селективное цитотоксическое (апоптоз, некроз) воздействие на клетки злокачественного новообразования, накопившие фотосенсибилизатор [5–7].
2. Селективное повреждение эндотелия кровеносных сосудов злокачественного новообразования [10,11].
3. Активация противоопухолевого иммунитета вследствие селективного повреждения клеточных мембран и сосудов злокачественного новообразования [8,9].
4. ФДТ крайне редко осложняется перфорациями, кровотечениями, формированием свищей и рубцовых стенозов [10].
5. Фотосенсибилизаторы последнего поколения нетоксичны, благодаря чему количество курсов ФДТ неограниченно.

Показания к применению эндоскопической ФДТ:

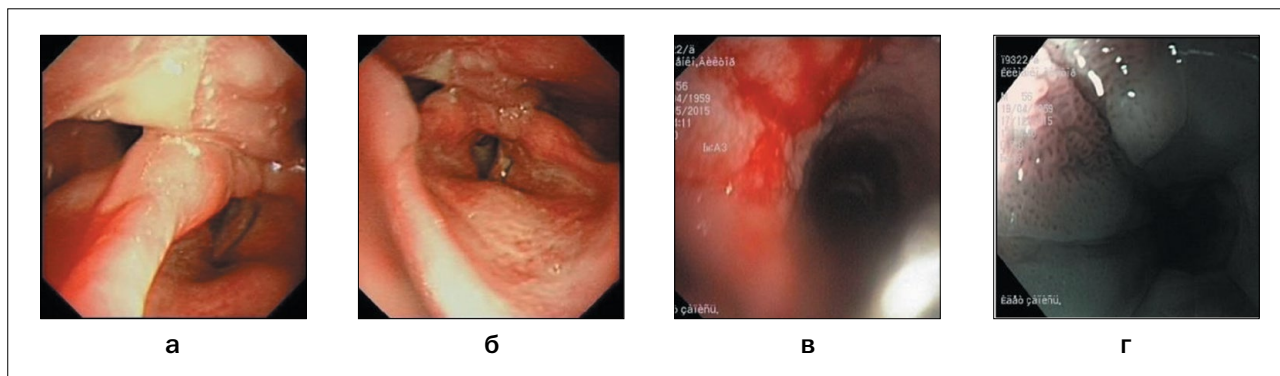
1. Основной органосохраняющий метод малоинвазивного лечения злокачественных новообразований Tis-T1N0M0 стадии для полной эрадикации опухоли.
2. Восстановление проходимости дыхательного и желудочно-кишечного трактов.
3. Циторедукция и стабилизация опухолевого роста.
4. Метод выбора при лечении злокачественных новообразований, когда исчерпаны возможности других методов лечения [10].

По данным Ростовского научно-исследовательского онкологического института (РНИОИ), в случаях, когда другие противоопухолевого лечения были исчерпаны, эндоскопическая ФДТ позволила в 81,8% случаев добиться полного или частичного (уменьшение опухолевого очага более чем на 50%) эффекта [10].

Абсолютных противопоказаний к проведению ФДТ нет. Относительными противопоказаниями к применению эндоскопической ФДТ является тяжелое общесоматическое состояние и нестабильная гемодинамика пациента.

В отделении внутрисветовой диагностики РНИОИ успешно применяется метод эндоскопической фотодинамической терапии (ФДТ) в сочетании с аргон-плазменной коагуляцией (АПК) злокачественных новообразований гортаноглотки и пищевода пациентов при невозможности проведения им хирургического или комбинированного лечения.

Пациент К., 59 лет, был направлен в РНИОИ с диагнозом рак гортаноглотки T2N0M0, стадия 2, клиниче-



**Рис. 1.** Результаты видеоларингоскопии и видеоэзофагоскопии:  
 а, б – резидуальная опухоль задней стенки гортаноглотки;  
 в – рак устья пищевода с вовлечением его верхней трети (г – осмотр в режиме узкоспектральной эндоскопии)

**Fig. 1.** Results of videolaryngoscopy and videoesophagoscopy:  
 а, б – residual tumor of the hypopharynx posterior wall;  
 в – cancer of the mouth of the esophagus with the involvement of its upper third (г – narrow-band imaging endoscopy examination)

ская группа 2. Заключение гистологического исследования – умеренно дифференцированный плоскоклеточный рак без ороговения, G2. Сопутствующие заболевания: ишемическая болезнь сердца, стабильная стенокардия, постинфарктный кардиосклероз (2005 г.), хроническая сердечная недостаточность, миокардиодистрофия, артериальная гипертензия 3 стадии, язвенная болезнь желудка в стадии ремиссии.

По результатам компьютерной томографии грудной клетки, брюшной полости, ультразвукового исследования органов шеи и брюшной полости данных о наличии регионарных и отдаленных метастазов опухоли не выявлено. В апреле 2015 г. пациенту выполнено комбинированное химиолучевое лечение (конформная лучевая терапия РОД = 2,4 Гр x 5 фракций в неделю, СОД = 40 Гр), также проведена таргетная химиотерапия препаратом цетуксимаб в суммарной дозе препарата 1800 мг.

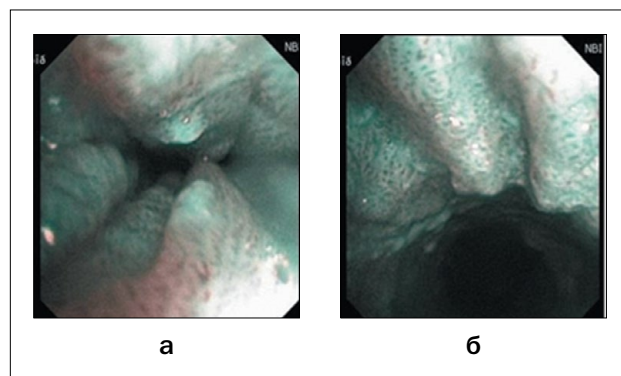
Через 1,5 мес после лечения пациенту была выполнена контрольная видеоларингоскопия (ВЛС): слизистая черпаловидных хрящей отечная, гиперемированная, над черпаловидными хрящами по задней стенке гортаноглотки визуализируется опухолевый инфильтрат размером 2x2,5 см с изъязвлением треугольной формы 0,8 см. Инфильтрат распространяется по задней стенке глотки, дорзальнее черпаловидных хрящей гортани, его нижний край визуализируется в области нижней трети левого грушевидного синуса (рис. 1а, б).

Жалобы на дисфагию у пациента отсутствовали, однако, учитывая данные раннее проведенного нами исследования о частом вовлечении пищевода при раке ротогортаноглотки [11], было решено выполнить видеоэзофагоскопию (ВЭС). При осмотре в узкоспектральном режиме в области устья пищевода и сразу же за ним циркулярно на протяжении 4 см слизистая пищевода имеет патологически измененный рельеф и атипичный сосу-

дистый рисунок, имеющий характерные признаки неоплазии (рис. 1в, г). Патологические изменения более выражены на латеральных стенках пищевода. Выполнена биопсия. Результат гистологического исследования: плоскоклеточный рак, G2.

С апреля по июнь 2015 г. пациенту был проведен второй этап химиолучевого лечения: РОД = 2,4 Гр и 1 Гр x 5 фракций в неделю (СОД = 60 Гр на первичный очаг и 50 Гр – на региональные лимфоузлы), цетуксимаб в суммарной дозе 3400 мг. При контрольной ВЛС через 1,5 мес опухоль в гортаноглотке не обнаружена, однако при осмотре в узкоспектральном режиме обнаружена резидуальная опухоль в устье пищевода и его верхней трети, подтвержденная морфологически (рис. 2а, б).

В связи с исчерпанными возможностями химиолучевой терапии медицинским консилиумом было принято решение о назначении пациенту ФДТ пораженной области.



**Рис. 2.** Остаточная опухоль пищевода (осмотр в узкоспектральном режиме эндоскопии):  
 а – устье пищевода;  
 б – верхняя треть пищевода

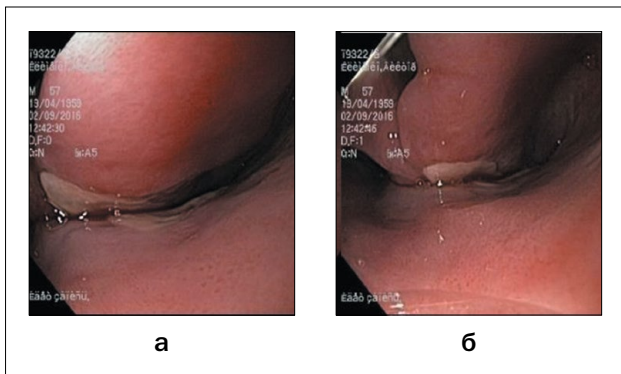
**Fig. 2.** Residual esophageal tumor (narrow-band imaging endoscopy examination):  
 а – the mouth of the esophagus;  
 б – upper third of the esophagus

Все сеансы ФДТ проводили через 2 ч после внутривенного, капельного введения препарата фотодитазин (ООО «БЕТА-ГРАНД», Россия, регистрационное удостоверение №ЛС 001246 от 18.05.2012) в дозе 1 мг/кг массы тела с использованием видеогастроскопа GIF N-180 EXERA II (Olympus, Япония) под общим интубационным наркозом при искусственной вентиляции легких. Эндоскоп с установленным на его дистальный конец прозрачным колпачком был введен в гортаноглотку, через его инструментальный канал был введен кварцевый световод с цилиндрическим диффузором длиной 2 см. Световод позиционирован на расстоянии 1 мм от опухоли. Затем, с использованием источника лазерного излучения ( $\lambda=662$  нм) (Лакта-Милон, Россия) поверхность опухоли была облучена светом. Мощность лазерного излучения составила 1000 мВт, плотность энергии 200 Дж/см<sup>2</sup>. Облучение выполнено с 4 позиций в гортаноглотке, а также с 6 полей в пищеводе. Время облучения в каждой точке составило 4 мин.

В течение первой недели после ФДТ у пациента сохранялся умеренно выраженный болевой синдром в области гортаноглотки, купированный приемом нестероидных противовоспалительных средств (нимесулид).

Спустя 10 дней после ФДТ выполнена контрольная ВЛС: выявлен некроз опухоли с фибринозными наложениями, гиперемия и отек окружающей слизистой оболочки (рис. 3а, б).

Всего в течение года пациенту было выполнено 7 курсов ФДТ под общим наркозом с интервалом 1,5–2 мес, при этом трижды ФДТ проводили в сочетании с аргоно-плазменной коагуляцией экзофитного компонента опухоли (0,8 см) с помощью электрохирургического блока ERBE VIO 300 D. Через 3 нед после каждого курса ФДТ выполняли контрольные эндоскопические исследования гортаноглотки и пищевода. В ходе каждого осмотра

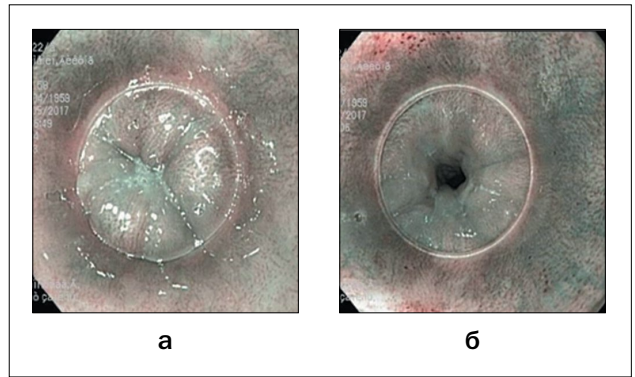


**Рис. 3.** Результаты видеоларингоскопии, выполненной после 1-го курса ФДТ:

а, б – фаза некроза опухоли гортаноглотки

**Fig. 3.** Results of videolaryngoscopy performed after the 1st PDT session:

а, б – necrosis phase of the hypopharynx tumor



**Рис. 4.** Результаты узкоспектральной эндоскопии, выполненной после 7 курсов ФДТ:

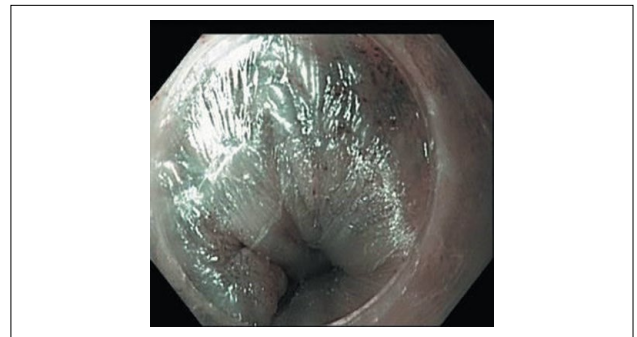а – полная регрессия опухолевой инфильтрации устья пищевода;

б – полная регрессия опухолевой инфильтрации верхней трети пищевода

**Fig. 4.** Results of narrow-band imaging endoscopy performed after 7 PDT sessions:

а – complete regression of tumor infiltration of the mouth of the esophagus;

б – complete regression of tumor infiltration of the upper third of the esophagus



**Рис. 5.** Рецидив рака пищевода в области его устья (осмотр в режиме NBI)

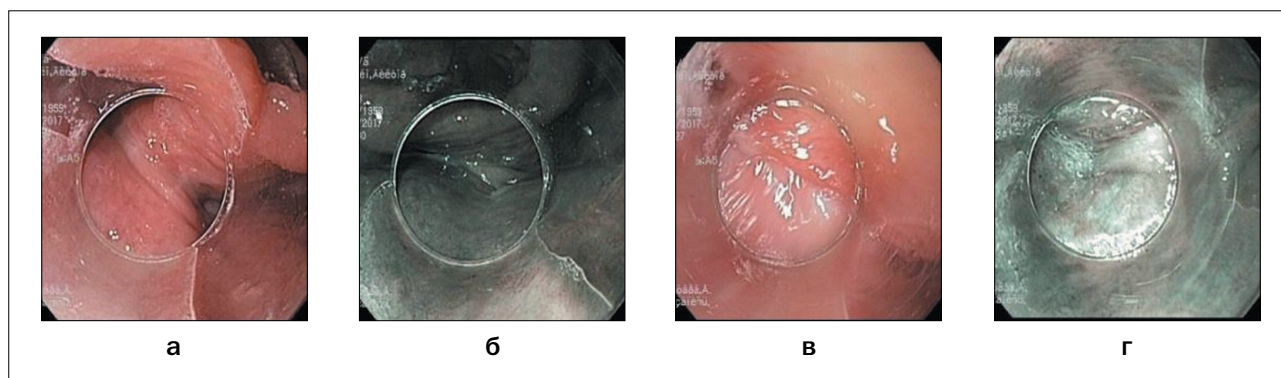
**Fig. 5.** Recurrence of cancer in the mouth of the esophagus (NBI examination)

констатировали положительную динамику в виде постепенного уменьшения размеров резидуальной опухоли.

После 7-го курса был получен полный эндоскопический эффект в виде исчезновения инфильтрации слизистой гортаноглотки, устья и верхней трети пищевода (рис. 4а, б).

Спустя 2 мес в устье пищевода на 7 ч в положении пациента на левом боку выявлен участок шероховатой слизистой диаметром около 1 см, с признаками неоплазии. После биопсии получен гистологический результат – плоскоклеточный рак G2 (рис. 5).

Был проведен 8-й курс ФДТ с АПК. На контрольной ВЛС через 1 мес выявлена полная регрессия опухоли без рубцовой деформации и сужения просвета пищевода (рис. 6). На данный момент длительность безрецидивного периода составляет 3 мес. Пациент жалоб не отмечает. Проводится динамическое наблюдение.



**Рис. 6.** Результаты контрольной видеоларингоскопии, выполненной после 8 курсов ФДТ (б, г – осмотр в режиме NBI):  
а, б – полная регрессия опухолевой инфильтрации гортаноглотки;

**Fig. 6.** Results of control videolaryngoscopy performed after 8 PDT sessions esophagus (б, г – NBI examination):  
а, б – complete regression of the hypopharynx tumor infiltration;  
в, г – complete regression of the tumor in the mouth of the esophagus

## Заклучение

Описанное клиническое наблюдение свидетельствует о том, что фотодинамическая терапия резидуальных опухолей гортаноглотки и пищевода в соче-

тании с аргоноплазменной коагуляцией показывает высокую эффективность и может служить методом выбора лечения у пациентов с злокачественными новообразованиями данной локализации.

## ЛИТЕРАТУРА

1. Пачес А.И., Олшанский В.О., Любаев В.Л., Туок Т.Х. Злокачественные опухоли полости рта, глотки и гортани. – М.: Медицина, 1988. – 304 с.
2. Руководство по онкологии / под ред. В.И. Чиссова, С.Л. Дарьяловой. – М.: ООО «Медицинское информационное агентство», 2008. – 904 с.
3. Состояние онкологической помощи населению России в 2016 году / под ред. А.Д. Каприна, В.В. Старинского. – М.: МНИОИ им. П.А. Герцена – филиал ФГБУ «НМИРЦ» Минздрава России, 2017. – 236 с.
4. Акопов А.Л., Казаков Н.В., Русанов А.А., Карлсон А. Механизмы фотодинамического воздействия при лечении онкологических больных // Фотодинамическая терапия и фотодиагностика. – 2015. – Т. 4, № 2. – С. 9–16. <https://doi.org/10.24931/2413-9432-2015-4-2-9-16>
5. Agarwal R., Korman N.J., Mohan R.R., et al. Apoptosis is an early event during phthalocyanine photodynamic therapy-induced ablation of chemically induced squamous papillomas in mouse skin // *J. Photochem Photobiol.* – 1996. – Vol. 63, No. 4. – P. 547–552.
6. Kerr J.F., Wyllie A.H., Currie A.R. Apoptosis: a basic biological phenomenon with wide-ranging implications in tissue kinetics // *Brit. J. Cancer.* – 1972. – Vol. 26. – P. 239–257.
7. Oleinick N.L., Morris L., Varnes M.E. The peripheral benzodiazepine photosensitizer Pc4 // *J. Photochem. and Photobiol.* – 2002. – Vol.75(6). – P. 652–661.
8. Krosli G., Korbek M. Potentiation of photodynamic therapy by immunotherapy: the effect of schizophyllan (SPG) // *Cancer Lett.* – 1994. – Vol. 84. – P. 43–49.
9. Coutier S., Bezdetnaya L., Marchal S., et al. Foscan (mTHPC) photosensitized macrophage activation: enhancement of

## REFERENCES

1. Paches A.I., Ol'shanskij V.O., Lyubaev V.L., Tuok T.H. *Zlokachestvennye opuholi polosti rta, glotki i gortani* [Malignant tumors of oral cavity, pharynx and larynx]. Moscow, Meditsina Publ., 1988. 304 p.
2. *Rukovodstvo po onkologii* [Guide to Oncology] by eds V.I. Chissov, S.L. Dar'yalova. Moscow, ООО "Meditsinskoe informacionnoe agentstvo" Publ., 2008. 904 p.
3. *Sostoyanie onkologicheskoy pomoshchi naseleniyu Rossii v 2016 godu* [Evaluation of the oncological help to the population of Russia in 2016] by eds Kaprin A.D., Starinskiy V.V. Moscow, MNI OI im. P.A. Gertsena – filial FGBU «NMIRC» Minzdrava Rossii Publ., 2017. 236 p.
4. Akopov A.L., Kazakov N.V., Rusanov A.A., Karlson A. The mechanisms of photodynamic action for treating of cancer patients, *Photodynamic therapy and photodiagnosis*, 2015, vol. 4, no. 2, pp. 9–16. (in Russian) <https://doi.org/10.24931/2413-9432-2015-4-2-9-16>
5. Agarwal R., Korman N.J., Mohan R.R., Feyes D.K., Jawed S., Zaim M.T., Mukhtar H. Apoptosis is an early event during phthalocyanine photodynamic therapy-induced ablation of chemically induced squamous papillomas in mouse skin, *J. Photochem Photobiol.*, 1996, vol. 63, no. 4, pp. 547–552.
6. Kerr J.F., Wyllie A.H., Currie A.R. Apoptosis: a basic biological phenomenon with wide-ranging implications in tissue kinetics, *Brit. J. Cancer*, 1972, vol. 26, pp. 239–257.
7. Oleinick N. L., Morris L., Varnes M. E. The peripheral benzodiazepine photosensitizer Pc4, *J. Photochem. and Photobiol.*, 2002, vol. 75(6), pp. 652–661.
8. Krosli G., Korbek M. Potentiation of photodynamic therapy by immunotherapy: the effect of schizophyllan (SPG), *Cancer Lett.*, 1994, vol. 84, pp. 43–49.
9. Coutier S., Bezdetnaya L., Marchal S., Melnikova V., Belitchenko I., Merlin J.L., Guillemin F. Foscan (mTHPC) photosensitized mac-

- phagocytosis, nitric oxide release and tumour necrosis factor-alpha-mediated cytolytic activity // *Br. J. Cancer*. – 1999. – Vol. 81. – P. 37–42.
10. Legostaev V.M., Babenkov O.Yu., Maldonado G.M., et al. Endoscopic photodynamic therapy of malignant tumors as a method of choice with exhausted possibilities of other methods of treatment / *Materials XLIX International Scientific and Practical Conference "Application of Lasers in Medicine and Biology" and "2nd Gamaleia's Readings"*. – Kharkiv, 2018. – 42–47 p.
  11. Кравченко А.Б., Легостаев В.М., Бабенков О.Ю., Носов В.А. Скрининговая эзофагоскопия у пациентов, направленных на эндоскопическое исследование дыхательных путей / Всероссийская молодежная конференция «Актуальные вопросы экспериментальной и клинической онкологии». Сборник тезисов. – Ростов-на-Дону, 2016. – С. 60.
10. Legostaev V.M., Babenkov O. Yu., Maldonado G. M., Islamova E.F., Balitsky G.V. Endoscopic photodynamic therapy of malignant tumors as a method of choice with exhausted possibilities of other methods of treatment in *Materials XLIX International Scientific and Practical Conference "Application of Lasers in Medicine and Biology" and "2nd Gamaleia's Readings"*. Kharkiv, 2018. 42–47 p.
  11. Kravchenko A.B., Legostaev V.M., Babenkov O.Yu., Nosov V.A. Skringovaya ehzofagoskopiya u patsientov, napravlennykh na endoskopicheskoe issledovanie dyhatel'nyh putej [Screening esophagoscopy in patients aimed at endoscopic examination of the respiratory tract] in *Vserossiyskaya molodezhnaya konferenciya «Aktualnye voprosy eksperimentalnoi i klinicheskoy onkologii. Sbornik tezisov. Rostov-na-Donu, 2016. p. 60*