

УДК 617.731-085

Транспупиллярная термотерапия диска зрительного нерва как метод выбора в лечении окклюзии центральной вены сетчатки

А.Г. Щуко^{1, 2}, М.В. Акуленко¹, Т.Н. Юрьева^{1, 3}, В.В. Букина¹, А.А. Пашковский¹¹ Иркутский филиал ФГБУ «МНТК «Микрохирургия глаза» им. акад. С.Н. Фёдорова» Минздрава России;² ГБОУ ВПО «Иркутский государственный медицинский университет», Иркутск;³ ГБОУ ДПО «Иркутская государственная медицинская академия последипломного образования» Минздрава России, Иркутск

РЕФЕРАТ

Цель. Дать патогенетическое обоснование и оценку клинической эффективности транспупиллярной термотерапии (ТТТ) диска зрительного нерва при окклюзии центральной вены сетчатки.

Материал и методы. Проведено офтальмологическое обследование с углубленным изучением регионарной гемодинамики, послойного строения сетчатки, ее электрической чувствительности и нейрорепродуцируемости 15 пациентов с окклюзией центральной вены сетчатки до и после ТТТ диска зрительного нерва.

Результаты. В результате проведенной ТТТ диска зрительного нерва у пациентов с окклюзией центральной вены сетчатки сразу после лечения происходит увеличение остроты зрения в два раза, значительно уменьшается толщина сетчатки в центральных и перипапиллярных отделах и улучшаются скоростные показатели кровотока в системе центральной вены сетчатки. Через один месяц возникают положительные сдвиги в артериальном русле – улучшаются показатели скорости кровотока в глазничной артерии и задних коротких цилиарных артериях. К 3-6 мес. это приводит к восстановлению толщины

сетчатки, показателей электроретинограммы и ЗВП практически до уровня парного глаза.

Установлено, что после проведения ТТТ диска зрительного нерва произошло улучшение перфузии в сосудах сетчатки и зрительного нерва, что сопровождалось уменьшением высоты и площади ишемического отека в перипапиллярной зоне, улучшением проведения импульсов по нервным волокнам. В отличие от консервативной терапии и лазерной коагуляции, уже после однократного сеанса ТТТ диска зрительного нерва, улучшение зрительных функций произошло в 89% случаев, отрицательной динамики в ранние сроки и в отдаленный период после проведенного лечения не было.

Выводы. ТТТ диска зрительного нерва является высокоэффективным, патогенетически обоснованным и безопасным методом лечения, который, целенаправленно воздействуя на регионарную гемодинамику, позволяет добиться положительных структурно-функциональных изменений зрительной системы при окклюзии центральной вены сетчатки.

Ключевые слова: окклюзия центральной вены сетчатки, транспупиллярная термотерапия диска зрительного нерва. ■

Офтальмохирургия. – 2014. – № 3. – С. 42–47.

Для корреспонденции:

Щуко Андрей Геннадьевич, заслуженный врач России, профессор, докт. мед. наук, директор Иркутского филиала ФГБУ «МНТК «Микрохирургия глаза» им. акад. С.Н. Фёдорова» Минздрава России; зав. кафедрой глазных болезней ГБОУ ВПО «Иркутский государственный медицинский университет»;

Акуленко Михаил Владимирович, канд. мед. наук, врач-офтальмолог 3-го хирургического отделения;

Юрьева Татьяна Николаевна, докт. мед. наук, зам. директора по научной работе Иркутского филиала ФГБУ «МНТК «Микрохирургия глаза» им. акад. С.Н. Фёдорова» Минздрава России; профессор кафедры глазных болезней ГБОУ ДПО «Иркутская государственная медицинская академия последипломного образования» Минздрава России;

Букина Вера Васильевна, канд. мед. наук, врач-офтальмолог, зав. 3-м хирургическим отделением;

Пашковский Александр Адамович, врач-офтальмолог 3-го хирургического отделения

Иркутский филиал ФГБУ «МНТК Микрохирургия глаза» им. акад. С.Н. Фёдорова» Минздрава России

Адрес: 664017, Иркутск, ул. Лермонтова, 337

Тел.: (3952) 564-130. E-mail: if@mntk.irkutsk.ru

ГБОУ ВПО «Иркутский государственный медицинский университет»

Адрес: 664003, Иркутск, ул. Красного Восстания, 1

Тел.: (3952) 564-137. E-mail: administrator@ismu.baikal.ru

ГБОУ ДПО «Иркутская государственная медицинская академия последипломного образования» Минздрава России

Адрес: 664049, Иркутск, м/р Юбилейный, 100

Тел.: (3952) 564-139. E-mail: irkmapo@irk.ru

ABSTRACT

Transpupillary thermotherapy of the optic nerve as a method of choice in the treatment of the central retinal vein occlusionShchuko A.G.^{1,2}, Akulenko M.V.¹, Iureva T.N.^{1,3}, Bukina V.V.¹, Pashkovskiy A.A.¹¹ The Irkutsk Branch of the S. Fyodorov Eye Microsurgery Federal State Institution;² The Irkutsk State Medical University, Irkutsk, Russia;³ The Irkutsk State Institute of Postgraduate Education, Irkutsk, Russia

Purpose. To give the pathogenetic rationale and an evaluation of clinical efficacy of transpupillary thermotherapy of the optic disk in the central retinal vein occlusion.

Material and methods. The ophthalmological examination was performed with a profound study of regional hemodynamics, layer-by-layer structure of the retina, their electrical sensitivity and neuroconductivity of 15 patients with central retinal vein occlusion before and after transpupillary thermotherapy of the optic disk.

Results. As a result of transpupillary thermotherapy of the optic nerve in patients with central retinal vein occlusion, immediately after treatment twice increase occurs in visual acuity, retinal thickness significantly reduced in the central and peripapillary area and speed index of blood flow improved in the central retinal vein system. After one month there are positive changes in the arterial bed – the speed of blood flow improves in the ophthalmic artery and short posterior ciliary arteries. By 3-6 months this leads to the decrease of retinal thickness and improving of electroretinogram and visual evoked Ophthalmosurgery.- 2014.- No. 3.- P. 42-47.

potentials to the level of the fellow eye. It was revealed that after thermotherapy of optic disc the perfusion in the vessels of the retina and optic nerve has improved, which was accompanied by a decrease in height and area of ischemic edema in the peripapillary area, an improvement of impulses conductivity along nerve fibers. In contrast to conservative therapy and laser coagulation visual function improvement occurred in 89% of cases, after a single session of transpupillary thermotherapy of optic nerve, the negative dynamics in the early and late postoperative period wasn't identified.

Conclusions. Transpupillary thermotherapy of the optic disk is a highly effective and pathogenetically proved and safe method of treatment, which directionally impacts on the regional hemodynamics, enables to achieve positive structural and functional changes in the visual system of the central retinal vein occlusion.

Key words: central retinal vein occlusion, transpupillary thermotherapy of the optic disk. ■

Окклюзия вен сетчатки занимает второе место среди приобретенных сосудистых заболеваний глаз, отдавая приоритетное положение лишь диабетической ретинопатии [6, 13]. Распространенность окклюзии вен сетчатки составляет 1-2% среди людей старше 40 лет и встречается приблизительно у 16 млн. чел. во всем мире [17].

Несмотря на большое количество работ, посвященных данной теме, до сих пор нет единого подхода к лечению тромбозов вен сетчатки и основной причины стойкого снижения зрения - макулярного отека. Недостатком существующих медикаментозных методов лечения является их низкая эффективность, так как достижение терапевтической концентрации лекарственного вещества в «забарьерном органе», которым является глаз, требует применения значительных доз лекарственных препаратов, что сопровождается развитием системных побочных эффектов [3, 4].

Кроме того, медикаментозная терапия целесообразна лишь на ранних сроках от начала заболевания. Различные хирургические операции, такие как парацентез роговицы, декомпрессия зрительного нерва, интравитреальное введение тромболитиков, витрэктомия, сопряжены с высоким риском интра- и послеоперационных осложнений и требуют применения уникальных микрохирургических технологий.

Используемые в настоящее время лазерные коагулирующие методы лечения являются лишь способом профилактики осложнений окклюзии центральной вены сетчатки (ЦВС), опосредованно и незначительно улучшая зрительные функции. Кроме того, эти методы могут привести к прогрессированию макулярного отека с формированием кист, интратретинальных или интравитреальных геморрагий, экссудативной отслойки сетчатки, а также глиальной пролиферации, сопровождающейся формированием витреоретиналь-

ных тракций, и отслойки сетчатки [11, 13]. Несмотря на то что на сегодняшний день большое распространение в лечении окклюзии центральной вены сетчатки (ЦВС) и ее ветвей нашли anti-VEGF-препараты, они, к сожалению, недостаточно эффективны при отслойке пигментного эпителия, обладают кратковременным лечебным действием, влияя лишь на отдельные звенья патогенеза. Количество инъекций, необходимых для стабилизации патологического процесса при окклюзии ЦВС, может достигать 10-12 [12], что объясняет финансовую недоступность этого метода лечения для данной группы пациентов.

Одним из современных методов лазерного воздействия является транспупиллярная термотерапия (ТТТ), которая ранее использовалась только при лечении меланом сосудистой оболочки и в терапии скрытых субретинальных неоваскулярных мембран при сенильной макулодистрофии [5, 16, 18].

В отличие от других видов лазерного излучения, термотерапия не вызывает прямого коагулирующего эффекта при воздействии на беспигментную зону диска зрительного нерва. Умеренное повышение температуры на 3-4° в зоне выхода основных сосудов, участвующих в кровоснабжении как хориоидеи, так и ретинальной ткани, позволяет ограничить регионарную ишемию и улучшить метаболизм тканей. Кроме того, саногенетический эффект ТТТ может быть объяснен воздействием низкоинтенсивного лазерного излучения на биологическую ткань с активацией белков теплового шока Hsp 27 и Hsp 70 [14, 15], которые подавляют элиминацию цитохромов из митохондрий и транслокацию индуцирующего апоптоз-фактора в ядро, увеличивая процент выживаемости ретинальных ганглиозных клеток в условиях острой ишемии, улучшая реологию, микроциркуляцию и трофику тканей.

Учитывая механизмы лечебного действия ТТТ, перспективным представлялось применение лазерной транспупиллярной термотерапии диска зрительного нерва в лечении окклюзии центральной вены сетчатки, важнейшими звеньями патогенеза которой выступают ишемия сетчатки и зрительного нерва и последующий нейродегенеративный процесс.

ЦЕЛЬ

Провести патогенетическое обоснование и оценку клинической эффективности транспупиллярной термотерапии диска зрительного нерва при окклюзии центральной вены сетчатки.

МАТЕРИАЛ И МЕТОДЫ

Основную группу исследования составили 15 чел. (15 глаз) в возрасте от 55 до 70 лет (средний возраст составил 62 года), 9 мужчин (9 глаз), 6 женщин (6 глаз) с тромбозом центральной вены сетчатки, в сроки от начала окклюзии от 10 дней до 3-х мес. Сопутствующей патологией были гипертоническая болезнь 2-3 степени, атеросклероз, сахарный

диабет 2 типа, миопия 1-2 степени, хроническая почечная недостаточность. Большая часть пациентов до обращения в лазерное отделение Иркутского филиала МНТК «Микрохирургия глаза» получала рассасывающую и сосудистую терапию по месту жительства.

Контрольную группу составили 15 чел. (30 глаз) в возрасте от 46 до 68 лет (средний возраст составил 57 лет), не предъявляющих жалоб со стороны органа зрения, не имевших в анамнезе травм и заболеваний глаз, с нормальным цветоощущением. Распределение по полу было следующим: мужчин – 6 чел. (12 глаз), женщин – 9 чел. (18 глаз).

В связи с неэффективностью проводимого лечения пациентам основной группы была выполнена ТТТ диска зрительного нерва. Для выяснения эффективности данного метода лечения осуществлялось углубленное офтальмологическое обследование пациентов основной группы до и после операции, а также через 1, 3 и 6 мес. после ТТТ.

РЕЗУЛЬТАТЫ

Результаты первичного обследования показали, что во всех случаях наблюдалась классическая картина тромбоза центральной вены сетчатки. Нередко офтальмоскопировались беловатые очаги с четкими границами, представляющие собой неперфузируемые зоны сетчатки с ишемической дегенерацией нервных волокон и ганглиозных клеток, так называемые мягкие эксудаты. В макулярной зоне регистрировался отек и микрогеморрагии в области fovea (рис. 1).

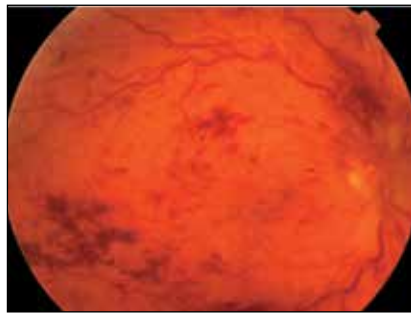


Рис 1. Офтальмоскопическая картина глазного дна у пациента К., 64 года, с окклюзией центральной вены сетчатки

Изменения глазного дна сопровождались значительным нарушением зрительных функций (табл. 1, 2). Центральная острота зрения снизилась в среднем на 86%, при этом у 63,6% пациентов острота зрения была 0,01 и ниже. Наблюдалось уменьшение суммарной площади поля зрения на 37,7%, причем в 3 случаях из 15 провести периметрию не представлялось возможным ввиду очень низкой остроты зрения (0,002-0,004). Также было выявлено значительное снижение электрической активности сетчатки и зрительного нерва в виде депрессии амплитуды волны «а» электроретинограммы (ЭРГ), что указывало на нарушение процессов рецепции в макулярной зоне. Статистически значимое снижение амплитуды P_{100} зрительных вызванных потенциалов (ЗВП), выявленное у пациентов с окклюзией ЦВС, может служить признаком развития атрофии зрительного нерва или нарушения процесса проведения зрительного импульса на любом этапе от сетчатки до зрительной коры.

С учетом того, что основным звеном патогенеза данного заболевания является нарушение кровотока в системе центральной вены сетчатки, всем пациентам было проведено доплеровское картирование основных регионарных сосудов. Изменения венозного компонента были представлены снижением систолической и диастолической скорости кровотока ЦВС в 2 и 1,8 раза соответственно, средней скорости кровотока – в 1,9 раза, а также уменьшением индексов резистентности на 36,7% и периферического сопротивления сосуда на 40,5% по сравнению с группой контроля, что свидетельствовало о наличии выраженного венозного стаза.

Изменения в артериальной системе характеризовались снижением скоростных показателей кровотока в центральной артерии сетчатки: систолической скорости – на 20,9%, диастолической – на 37,5%, средней скорости кровотока – на 30,5%, увеличением индекса Gosling (PI) – на 49,6%, а индекса резистентности – на 8,6% в сравнении с показателями здоровых лиц, что может косвенно указывать на ишемический тип окклюзии ретинальных вен. Достовер-



Рис. 2. Диодный лазер (длина волны 810 нм) фирмы OcuLight IRIDEX

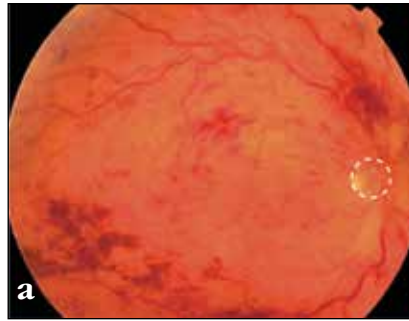
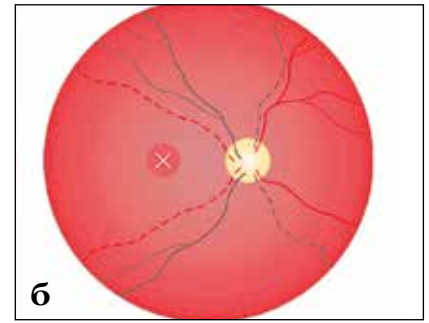


Рис. 3. Транспупиллярная термотерапия диска зрительного нерва при окклюзии центральной вены сетчатки (а, б)



но значимых изменений показателей кровотока в задних коротких цилиарных артериях и глазничной артерии обнаружено не было.

Таким образом, выявленные изменения в системе артериального и венозного ретинального кровотока явились дополнительным аргументом для применения термотерапии диска зрительного нерва при данной сосудистой патологии глазного дна.

Всем пациентам основной группы был проведен однократный сеанс транспупиллярной термотерапии диска зрительного нерва по методу, разработанному в 2007 г. в Иркутском филиале МНТК «Микрохирургия глаза», когда было предложено использовать диодный лазер с длиной волны 810 нм в режиме

транспупиллярной термотерапии в лечении передней ишемической нейропатии и окклюзии вен сетчатки [2]. Приоритет ТТТ был подтвержден патентами МЗ РФ. В 2011 г. была утверждена медицинская технология «Транспупиллярная диодлазерная термотерапия сосудистых нарушений сетчатки и зрительного нерва» (серия АА № 0000663 ФС № 2011/031 от 11.03.2011 г.).

Техника проведения: ТТТ является методом лазерной инфракрасной субпороговой фотокоагуляции, при котором используется пятно большой площади, низкая энергия и длительная экспозиция излучения. При этом мощность излучения может варьировать, но всегда должна составлять примерно 10 Вт/см² или 248 мВт/мм (энергия излу-

чения / диаметр пятна). При проведении лазерного вмешательства необходимо строго ориентировать метку на диске зрительного нерва. Используется непрерывный режим излучения, экспозиция составляет 60 секунд, диаметр пятна соответствует диаметру диска зрительного нерва и, как правило, составляет 1,2-2,0 мм, мощность – 550-700 мВт (рис. 2, 3) [1, 2, 6, 7-10].

В результате проведенной ТТТ диска зрительного нерва были выявлены кардинальные положительные сдвиги по основным исследуемым параметрам, характеризующим структуру нейроретинального комплекса и функциональную активность сетчатки и зрительного нерва. Результаты представлены в табл. 1 и 2.

Таблица 1

Структурно-функциональные показатели зрительной системы у пациентов с окклюзией центральной вены сетчатки до лечения и в различные сроки после транспупиллярной термотерапии (M±s)

Показатель	До лечения	Сразу после лечения	Через 1 мес. после лечения	Через 3 мес. после лечения	Через 6 мес. после лечения
Монокулярная острота зрения с коррекцией (ед.)	0,13±0,04	0,27±0,08 P ₁₋₂ -0,02	0,20±0,05 P ₁₋₃ -0,02	0,31±0,03 P ₁₋₄ -0,01	0,42±0,03 P ₁₋₅ -0,006
Толщина сетчатки в центре макулярной зоны (мкм)	962,09±71,14	822,18±83,21 P ₁₋₂ -0,01	701,63±70,48 P ₁₋₃ -0,002	599,45±61,14 P ₁₋₄ -0,003	498,81±45,36 P ₁₋₅ -0,003
Толщина сетчатки в парафовеолярной зоне (мкм)	783,63±56,09	681,81±46,00 P ₁₋₂ -0,03	627,09±53,03 P ₁₋₃ -0,002	558,18±53,33 P ₁₋₄ -0,003	483,90±43,70 P ₁₋₅ -0,003
Толщина сетчатки в перипапиллярной зоне (мкм)	502,00±31,73	481,72±34,18	454,27±34,07 P ₁₋₃ -0,015	417,54±26,28 P ₁₋₄ -0,004	385,36±16,95 P ₁₋₅ -0,003
ЭРГ, волна «а», амплитуда (мкВ)	53,71±3,76	59,16±3,73 P ₁₋₂ -0,04	60,28±3,13 P ₁₋₃ -0,01	69,34±2,58 P ₁₋₄ -0,007	72,43±2,29 P ₁₋₅ -0,003
ЭРГ, волна «б», амплитуда (мкВ)	109,89±8,29	112,16±6,84	118,51±1,44	123,02±2,61	125,88±2,38 P ₁₋₅ -0,04
ЗВП на вспышку, амплитуда (мкВ)	18,90±2,11	17,63±1,52	17,83±0,75 P ₁₋₃ -0,015	20,86±0,43	21,66±0,40

Сравнительный анализ результатов исследования структуры сетчатки, визометрии, данных электроретинографии показал, что сразу после лечения у пациентов с тромбозом ЦВС происходит значительное повышение остроты зрения (в 2 раза), достоверное уменьшение отека в центральных и парафовеолярных отделах глазного дна. Сниже-

ние отека в области диска зрительного нерва, по данным оптической когерентной томографии, происходит к 1 мес. после проведенной лазерной терапии. Важно подчеркнуть, что других изменений структуры зрительного нерва выявлено не было, что подтверждает безопасность данного метода лечения.

Постепенное восстановление интерфейса сетчатки сопровождалось

улучшением ее функциональной активности в первую очередь фоторецепторов, повышением нейротрансмиссии, что подтверждалось данными психофизиологических исследований (ЭРГ и ЗВП).

Анализ результатов доплерографии убедительно показал, что ТТГ непосредственно после сеанса вызывает улучшение линейного кровотока в

Таблица 2

Показатели доплерографии у пациентов с окклюзией центральной вены сетчатки до лечения и в различные сроки после транспупиллярной термотерапии (M±s)

Показатель	До лечения	Сразу после лечения	Через 1 мес. после лечения	Через 3 мес. после лечения	Через 6 мес. после лечения
Скорость кровотока в систолу в ЦАС (см/с)	8,42±0,45	8,59±0,72	8,69±0,18	10,38±0,16 P ₁₋₄ -0,009	11,25±0,31 P ₁₋₅ -0,004
Скорость кровотока в диастолу в ЦАС (см/с)	1,98±0,39	2,14±0,55	3,61±0,22 P ₁₋₃ -0,015	4,32±0,24 P ₁₋₄ -0,004	4,60±0,18 P ₁₋₅ -0,003
Средняя скорость кровотока в ЦАС (см/с)	4,16±0,37	4,33±0,45	4,71 ±0,27	5,72±0,21 P ₁₋₄ -0,007	5,95±0,34 P ₁₋₅ -0,007
Индекс резистентности в ЦАС (%)	0,76±0,05	0,76±0,05	0,58±0,02 P ₁₋₃ -0,05	0,58±0,02 P ₁₋₄ -0,02	0,59±0,01 P ₁₋₅ -0,02
Пульсовой индекс в ЦАС	1,9±0,25	1,77±0,29	1,12±0,10	1,07±0,07 P ₁₋₄ -0,02	1,15±0,07 P ₁₋₅ -0,05
Скорость кровотока в систолу в ЦВС (см/с)	2,58±0,17	3,00±0,06 P ₁₋₂ -0,04	3,03±0,15	3,74±0,12 P ₁₋₄ -0,004	4,10±0,22 P ₁₋₅ -0,015
Скорость кровотока в диастолу в ЦВС (см/с)	2,05±0,09	2,40±0,09 P ₁₋₂ -0,01	1,88±0,17	2,65±0,13 P ₁₋₄ -0,01	2,98±0,15 P ₁₋₅ -0,04
Средняя скорость кровотока в ЦВС (см/с)	2,25±0,16	2,55±0,10	2,66±0,12	2,70±0,17	3,68±0,12 P ₁₋₅ -0,05
Индекс резистентности в ЦВС (%)	0,19±0,02	0,20±0,02	0,37±0,04 P ₁₋₃ -0,004	0,28±0,03 P ₁₋₄ -0,03	0,30±0,03
Пульсовой индекс в ЦВС	0,22±0,03	0,24±0,03	0,43±0,06 P ₁₋₃ -0,009	0,42±0,05 P ₁₋₄ -0,003	0,36±0,04 P ₁₋₅ -0,05
Скорость кровотока в систолу в ЗКЦА (см/с)	8,96±0,65	9,22±0,58	8,28±0,32	10,62±0,20 P ₁₋₄ -0,03	11,08±0,27 P ₁₋₅ -0,04
Скорость кровотока в диастолу в ЗКЦА (см/с)	3,71±0,25	3,28±0,38	2,41±0,18 P ₁₋₃ -0,007	4,27±0,20	6,22±0,35 P ₁₋₅ -0,002
Средняя скорость кровотока в ЗКЦА (см/с)	5,84±0,45	5,64±0,44	4,42±0,21 P ₁₋₃ -0,016	6,73±0,22 P ₁₋₄ -0,04	7,76±0,31 P ₁₋₅ -0,015
Индекс резистентности в ЗКЦА (%)	0,57±0,03	0,65±0,03	0,71±0,01 P ₁₋₃ -0,007	0,59±0,02	0,43±0,03 P ₁₋₅ -0,05
Пульсовой индекс в ЗКЦА	0,89±0,06	1,10±0,09 P ₁₋₂ -0,01	1,35±0,07 P ₁₋₃ -0,003	0,95±0,04	0,64±0,07
Скорость кровотока в систолу в глазничной артерии (см/с)	36,25±2,00	34,31±1,47	29,29±1,66 P ₁₋₃ -0,007	27,46±0,70 P ₁₋₄ -0,003	29,56±0,49 P ₁₋₅ -0,01
Скорость кровотока в диастолу в глазничной артерии (см/с)	10,08±0,72	10,39±0,82	8,31±0,70 P ₁₋₃ -0,01	9,87±0,28	12,48±0,27 P ₁₋₅ -0,001
Индекс резистентности в глазничной артерии (%)	0,72±0,01	0,69±0,02	0,71±0,02	0,64±0,008 P ₁₋₄ -0,003	0,57±0,01 P ₁₋₅ -0,002
Пульсовой индекс в глазничной артерии	1,55±0,06	1,45±0,10	1,49±0,11	1,05±0,04 P ₁₋₄ -0,003	0,87±0,04 P ₁₋₅ -0,002

центральной вены сетчатки и снижает сопротивляемость в дистальных и проксимальных отделах задних коротких цилиарных артерий, разрывая тем самым порочный круг и дестерминируя процессы саногенеза (табл. 2).

ОБСУЖДЕНИЕ

Необходимо отметить, что результаты исследований пациентов с окклюзией центральной вены сетчатки, как до лечения, так и в отдаленном периоде, показали, что основными закономерностями изменения зрительной системы при данном заболевании являются не только нарушения кровотока в зоне окклюзированной вены сетчатки, но и существенные нарушения всей регионарной гемодинамики. Именно эти патологические изменения являются инициальным моментом развития ишемии, что приводит к формированию неперфузируемых зон сетчатки, дегенерации нервных волокон и ганглиозных клеток, образованию микрогеморрагий, отеку в центральных отделах глазного дна и изменению центрального и периферического зрения.

Таким образом, основной вектор лечебных мероприятий при окклюзии центральной вены сетчатки должен быть направлен на снижение хориоретинальной ишемии. Транспупиллярную термотерапию можно рассматривать как метод выбора, позволяющий

разорвать порочный круг путем достижения кратковременной локальной гипертермии в области диска зрительного нерва, являющегося местом, где расположены основные сосуды, обеспечивающие кровоснабжение внутренних и наружных слоев сетчатки.

Совокупность представленных данных показывает, что реализация лечебного эффекта ТТТ не ограничивается кратковременным улучшением гемодинамики, а реализуется на весь послеоперационный период, оказывая позитивное воздействие на реологию, микроциркуляцию и трофику тканей. Для наглядности на рис. 4 представлена трехмерная математическая модель всей совокупности признаков, рассчитанных в первых трех канонических переменных, на которой видно, что в течение всего периода наблюдения после проведения термотерапии происходит постепенное приближение показателей пациентов группы тромбоза (3, 4, 5, 6, 7) к группе парного глаза (2).

ЗАКЛЮЧЕНИЕ

Таким образом, в ходе исследования было доказано, что ТТТ является высокоэффективным, патогенетически обоснованным и безопасным методом лечения, который, целенаправленно воздействуя на регионарную гемодинамику, позволяет добиться положительных структурно-функциональных изменений зрительной системы при окклюзии центральной вены сетчатки.

ЛИТЕРАТУРА

1. Акуленко М.В. Закономерности формирования и разработка патогенетически обоснованного метода лечения окклюзии вен сетчатки: Автореф. дис. ... канд. мед. наук. – Иркутск, 2012. – 145 с.
2. Акуленко М.В. Транспупиллярная термотерапия в лечении непроходимости центральной вены сетчатки и ее ветвей // Актуальные проблемы офтальмологии: Всероссийская науч.-практ. конф. молодых ученых, 4-я: Сб. науч. работ. – М., 2009. – С. 27-29.
3. Варганова Т.С. Оптимизация патогенетического лечения окклюзии центральной вены сетчатки: Автореф. дис. ... канд. мед. наук. – СПб., 2009. – 126 с.
4. Вит В.В. Строение зрительной системы человека. – Одесса: Астропринт, 2003. – 664 с.

5. Линник Л.Ф., Магарамов Д.А., Яровой А.А. и др. Лазерная транспупиллярная термотерапия меланом хориоидеи // Офтальмохирургия. – 2002. – № 3. – С. 45-50.
6. Танковский В.Э. Тромбозы вен сетчатки. – М.: Воениздат, 2000. – 240 с.
7. Шуко А.Г., Акуленко М.В., Паиковский А.А., Бужина В.В. Применение транспупиллярной термотерапии при острых сосудистых нарушениях сетчатки // Бюллетень ВСНЦ СО РАМН. – 2011. – № 6. – С. 82.
8. Шуко А.Г., Акуленко М.В., Паиковский А.А., Бужина В.В. Транспупиллярная термотерапия в лечении острых сосудистых нарушениях сетчатки // Якутский мед. журнал. – 2010. – № 3. – С. 31.
9. Шуко А.Г., Паиковский А.А., Акуленко М.В. и др. Транспупиллярная термотерапия в лечении сосудистых нарушений сетчатки и зрительного нерва // Современные технологии лечения витреоретинальной патологии: Материалы науч.-практ. конф. – М., 2010. – С. 199-202.
10. Шуко А.Г., Паиковский А.А., Акуленко М.В., Мальшев В.В. Лечение передней ишемической нейропатии с использованием диодного лазера OcuLight IRIDEX в режиме транспупиллярной термотерапии // Офтальмохирургия. – 2006. – № 4. – С. 93.
11. Babbek T., Yenice O., Toygar O. Problems with attempted chorioretinal venous anastomosis by laser for nonischemic CRVO and BRVO // Ophthalmologica. – 2005. – Vol. 219. – P. 267-271.
12. Campochiaro P.A. Sustained benefits from ranibizumab for macular edema following central retinal vein occlusion: twelve-month outcomes of a phase III study // Ophthalmology. – 2011. – Vol. 118, № 10. – P. 2041-2049.
13. Eblers J.P., Fekrat S. Retinal vein occlusion: beyond the acute event // Surv. Ophthalmol. – 2011. – Vol. 56. – P. 281-299.
14. Kang S.H., Kim M., Park K.H. TTT induces small heat shock protein and Hsp70 in optic nerve head // World Glaucoma Congress: Abstract book. – Vienna, 2005. – P. 123.
15. Kim S.J., Kim Y.J., Park K.N. Neuroprotective effect of transpupillary thermotherapy in the optic nerve crush model of the rat // Eye. – 2009. – Vol. 23. – P. 727-733.
16. Reichel E., Berrocal A.M. Transpupillary thermotherapy of occult subfoveal choroidal neovascularization in patients with age-related macular degeneration // Ophthalmology. – 1999. – Vol. 106. – P. 1908-1914.
17. Rogers S.L., McIntosh R.L., Cbeung N. et al. International Eye Disease Consortium. The prevalence of retinal vein occlusion: pooled data from population studies from the United States, Europe, Asia, and Australia // Ophthalmology. – 2010. – Vol. 117, № 2. – P. 313-319.
18. Shields C.L., Shields J.A., Perez N. Primary transpupillary thermotherapy for small choroidal melanoma in 256 consecutive cases: outcomes and limitations // Ophthalmology. – 2002. – Vol. 109, № 2. – P. 225-234.

Поступила 20.02.2014

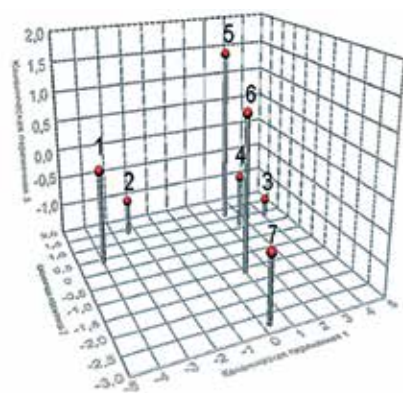


Рис. 4. Трехмерная математическая модель всей совокупности признаков лиц группы контроля (1), парного глаза больных с окклюзией (2) пораженного глаза, больных с окклюзией до (3) и в различные сроки после лечения: сразу после лечения (4), через 1 мес. (5), через 3 (6) и 6 мес. после лечения (7)