

УДК 617.736

Изменения макулярной области после эндовитреального вмешательства по поводу идиопатического макулярного разрыва

А.А. Шпак, Д.О. Шкворченко, И.Х. Шарафетдинов, С.Н. Огородникова, О.А. Юханова
ФГБУ «МНТК «Микрохирургия глаза» им. акад. С.Н. Федорова» Минздрава России, Москва

РЕФЕРАТ

Цель. Изучить изменения структуры макулярной области пациентов, оперированных по поводу идиопатического макулярного разрыва (ИМР).

Материал и методы. Обследовано 53 пациента (57 глаз) с ИМР методом спектральной оптической когерентной томографии. Во всех случаях проводилась субтотальная витрэктомия по технологии 25G с удалением внутренней пограничной мембраны. Исследования выполняли до и в сроки 1, 3 и 6 мес. после успешной операции. Во всех случаях проводилась субтотальная витрэктомия по технологии 25G с удалением внутренней пограничной мембраны, последующим дренированием субретинальной жидкости и тампонадой витреальной полости воздухом.

Результаты. На 54 глазах в 1 мес. наружная пограничная мембрана (НПМ) четко определялась, при этом в 42 случаях (группа 1) формировался «дефект» в области сочленения на-

ружных и внутренних сегментов фоторецепторов, в 12 (группа 2) – прогиб НПМ, соприкасающейся с пигментным эпителием. В 3 мес. прогиб не определялся, а обнаруживался «дефект», аналогичный тому, который наблюдался в 1 группе. В обеих группах в 3 и 6 мес. «дефект» уменьшался и в отдельных случаях переставал определяться. В 1 группе размер «дефекта» во все сроки был меньше, чем во 2 группе ($P < 0,01$). На 3 глазах (группа 3) в 1 мес. отсутствовала целостная НПМ, была грубо нарушена структура сетчатки. В 3 и 6 мес. динамика в этих случаях отсутствовала.

Заключение. После закрытия ИМР отмечается последовательное восстановление структуры наружных слоев сетчатки, о чем свидетельствует восстановление сочленения наружных и внутренних сегментов фоторецепторов. Важную роль в репаративных процессах, вероятно, играет сохранность НПМ.

Ключевые слова: идиопатический макулярный разрыв, оптическая когерентная томография, фоторецепторы, наружная пограничная мембрана. ■

Офтальмохирургия. – 2013. – № 4. – С. 78-81.

ABSTRACT

Macular microstructure changes after endovitrear macular hole surgery

A.A. Shpak, D.O. Shkvorchenko, I.Kh. Sharafetdinov, S.N. Ogorodnikova, O.A. Yuhanova
The S. Fyodorov Eye Microsurgery Federal State Institution, Moscow

Purpose. To study macular microstructural changes after idiopathic full-thickness macular hole (IMH) surgery.

Material and methods. Fifty-seven eyes with IMH of 53 patients were examined by the spectral-domain optical coherence tomography. Subtotal 25G vitrectomy with an internal limiting membrane peeling with the subsequent drainage of subretinal fluid and the air tamponade of vitreous cavity was performed in all cases. The examinations were carried out preoperatively and 1, 3 and 6 months after successful surgery.

Results. In postoperative follow-up of 1 month the external limiting membrane (ELM) was clearly visible in 54 eyes, but there was a photoreceptor inner/outer segment junction «defect» (42 cases – group 1), or an ELM deflection which contacted the pigment epithelium (12 cases – group 2). The ELM deflection was not detected 3 months later, but there was the same «defect»

as in the group 1. In both groups 3 and 6 months later the size of the «defect» reduced gradually and in several cases it was not present any more. The size of the «defect» was smaller in the group 1 compared to the group 2 in all follow-up ($P < 0.01$). In 3 eyes (group 3) the intact ELM was absent and other structural changes were pronounced 1 month after surgery. In these cases no changes were observed 3 and 6 months after the operation.

Conclusion. After the IMH closure the outer retinal layers gradually restore their structure, that is confirmed by a photoreceptor inner/outer segment junction restoration. The ELM integrity evidently plays an important role in the process of photoreceptor repair.

Key words: idiopathic macular hole, spectral-domain optical coherence tomography, photoreceptors, inner/outer segment junction, external limiting membrane. ■

Ophthalmosurgery. – 2013. – No. 4. – P. 78-81.

Современные технологии витреоретинальной хирургии позволяют проводить эффективное лечение идиопатических макулярных разрывов (ИМР), во многих случаях достигая полного закрытия разрыва и высоких зрительных функций [1, 3]. С внедрением в клиническую практику оптической когерентной томографии (ОКТ) появилась возможность исследования микроструктуры сетчатки как до, так и после хирургического вмешательства по поводу ИМР [2, 6]. В ряде работ оценивались послеоперационные изменения макулярной области у больных с ИМР, однако трактовка полученных результатов была весьма неоднозначной [4, 5, 9, 13].

ЦЕЛЬ

Изучение изменений микроструктуры макулярной области пациентов, которым выполнялось эндовитреальное вмешательство по поводу полного ИМР.

МАТЕРИАЛ И МЕТОДЫ

В исследование были последовательно включены 53 пациента (57 глаз) с ИМР в возрасте от 47 до 77 лет (в среднем $63,5 \pm 6,9$ года), среди них 47 женщин и 6 мужчин. Длительность существования разрыва составляла от 1 до 27 мес. (в среднем $5,6 \pm 4,9$ мес.). Минимальный диаметр ИМР был от 58 до 708 μm (в среднем $366,4 \pm 135,5$ μm), максимальный диаметр – от 130 до 1254 μm (в среднем $759,8 \pm 236,9$ μm). Диаметры ИМР измеряли по следующей методике. Выбирали скан, проходящий через центр разрыва, диаметры измеряли по горизонтали. Минимальный диаметр определяли в месте наименьшего размера ИМР между его краями, максимальный – у основания разрыва на уровне сочленения наружных и внутренних сегментов фоторецепторов.

На 32 глазах имела место вторая, на 12 – третья и на 13 – четвертая стадия ИМР по классификации G.D.M. Gass (1995). Острота зрения с коррекцией варьировала от 0,02 до 0,8 (медиана 0,2).

Во всех случаях проводилась субтотальная витрэктомия по технологии 25G с удалением внутренней пограничной мембраны, последующим дренированием субретинальной жидкости и тампонадой витреальной поло-

Для корреспонденции:

Шпак Александр Анатольевич, докт. мед. наук, профессор, зав. отделом клинико-функциональной диагностики;

Шкворченко Дмитрий Олегович, канд. мед. наук, зам. гл. врача по мед. работе;

Шарафетдинов Ильяс Харисович, канд. мед. наук, врач-офтальмолог высшей категории;

Огородникова Светлана Николаевна, канд. мед. наук, научн. сотрудник отдела клинико-функциональной диагностики;

Юханова Ольга Александровна, очный аспирант кафедры глазных болезней МГМСУ

ФГБУ «МНТК «Микрохирургия глаза» им. акад. С.Н. Федорова» Минздрава России

Адрес: 127486, Москва, Бескудниковский бульвар, 59а

Тел.: (499) 906-5001. E-mail: info@mntk.ru

сти воздухом. У 3 пациентов (3 глаза) дополнительно выполнялась факэмульсификация катаракты с имплантацией заднекамерной эластичной ИОЛ, у 2 пациентов (2 глаза) факэмульсификация катаракты с имплантацией ИОЛ была осуществлена ранее.

Всем пациентам, наряду с общепринятыми методами обследования, выполняли спектральную оптическую когерентную томографию (СОКТ) на приборе «Cirrus HD-OCT» (Carl Zeiss Meditec, США). Прибор обеспечивает сканирование сетчатки с разрешением 5 μm и скоростью сканирования 27000 А-сканов в секунду. Сканирование макулярной области осуществляли по протоколу «Macular Cube 512x128» с последующим анализом по программе «Macular Thickness Analysis», а также по протоколу «5 Line Raster» с последующим анализом по программе «High Definition Images». Исследования проводили до и в сроки 1, 3 и 6 мес. после операции.

Статистическую обработку выполняли с использованием стандартных статистических программ. Все данные приведены в формате М±σ.

РЕЗУЛЬТАТЫ

В результате хирургического лечения во всех случаях было достигнуто полное закрытие макулярного разрыва. В зависимости от состояния наружных слоев сетчатки по данным ОКТ в срок 1 мес. все пациенты были разделены на 3 группы.

В 1 группе (42 случая) в срок 1 мес. закрытие разрыва сопровождалось восстановлением нормальной структуры сетчатки. При этом наружная пограничная мембрана четко определялась. В то же время нормальная картина слоя фоторецепторов сохранялась не на всем протяжении – в фовеа в обла-

сти сочленения наружных и внутренних сегментов фоторецепторов отмечалось формирование гипорефлективного участка (в норме указанное сочленение представляет собой непрерывную линию высокой оптической плотности). В дальнейшем этот гипорефлективный участок условно обозначали как «дефект». У этих пациентов измеряли максимальный размер «дефекта» в месте, где определялась прерывистость линии сочленения наружных и внутренних сегментов фоторецепторов (рис. 1).

Во 2 группе (12 случаев) в срок 1 мес. наружная пограничная мембрана также была сохранена. «Дефект» в фовеа непосредственно не был виден, однако о его наличии косвенно можно было судить по прогибу наружной пограничной мембраны, которая соприкасалась с пигментным эпителием. В этих случаях размер «дефекта» измеряли в месте «соприкосновения» краев прогиба наружной пограничной мембраны с пигментным эпителием сетчатки (рис. 2). В срок 3 мес. во 2 группе картина наружных слоев сетчатки претерпела существенные изменения: прогиб наружной пограничной мембраны более не определялся, а обнаруживался «дефект», аналогичный тому, который наблюдался у пациентов 1 группы в срок 1 мес.

В обеих группах (1 и 2) в сроки 3 и 6 мес. величина максимального размера «дефекта» в фовеа последовательно уменьшалась, а в отдельных случаях «дефект» даже не определялся – происходило полное его закрытие (табл.). Как видно из табл., в 1 группе размер «дефекта» во все сроки был достоверно меньше, чем во 2 группе, и имелась тенденция к более частому полному закрытию «дефекта».

Анализ дооперационных данных показал, что во 2 группе исходный размер ИМР был достоверно боль-

ше, чем в 1 группе (минимальный диаметр $428,6 \pm 122,8 \mu\text{m}$ по сравнению с $332,5 \pm 117,4 \mu\text{m}$ ($P < 0,05$), максимальный диаметр $870,5 \pm 215 \mu\text{m}$ по сравнению с $698,9 \pm 210 \mu\text{m}$ ($P < 0,05$)). Досто-

верных различий по стадии процесса, длительности существования ИМР и другим признакам выявлено не было.

Отдельную 3 группу составили 3 случая, в которых в срок 1 мес. за-

крытие разрыва сопровождалось резким истончением сетчатки в фовеа с грубым нарушением ее структуры, что предположительно было расценено как формирование рубцовой ткани (рис. 3). При этом не наблюдалось нормального рисунка наружных слоев сетчатки с визуализацией наружной пограничной мембраны и сегментов фоторецепторов. Характерным для этой группы было отсутствие динамики в сроки 3 и 6 мес. Подобное закрытие разрыва предположительно могло быть связано с большой длительностью существования ИМР (в 2 случаях из 3 – более 24 мес.) или большим размером ИМР (максимальный диаметр более $1000 \mu\text{m}$ во всех 3 случаях). В двух других группах длительность существования разрыва не превышала 12 мес. (отличие достоверно: точный тест Фишера $P < 0,02$), а ИМР больших размеров хотя и встречались, но достоверно реже (8 глаз из 54, точный тест Фишера $P < 0,01$).

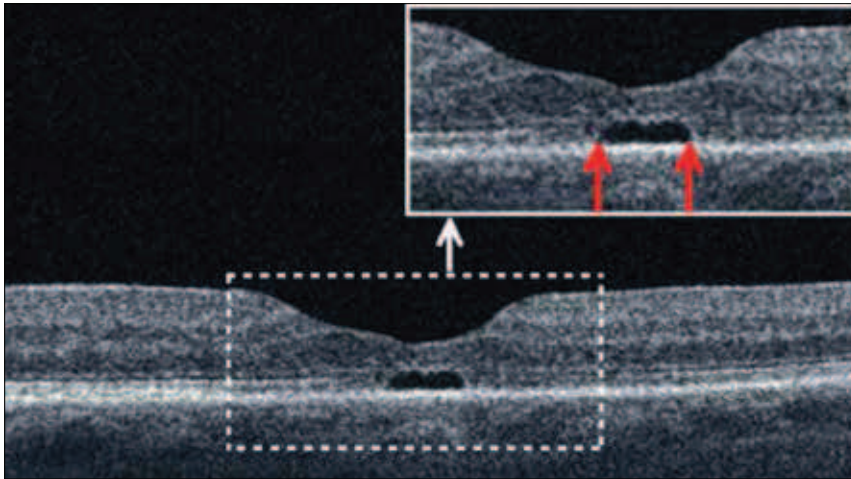


Рис. 1. СОКТ сетчатки пациентки К. с гипорефлективным «дефектом» в фовеа в области сочленения наружных и внутренних сегментов фоторецепторов (стрелками указаны границы «дефекта» в области сочленения наружных и внутренних сегментов фоторецепторов)

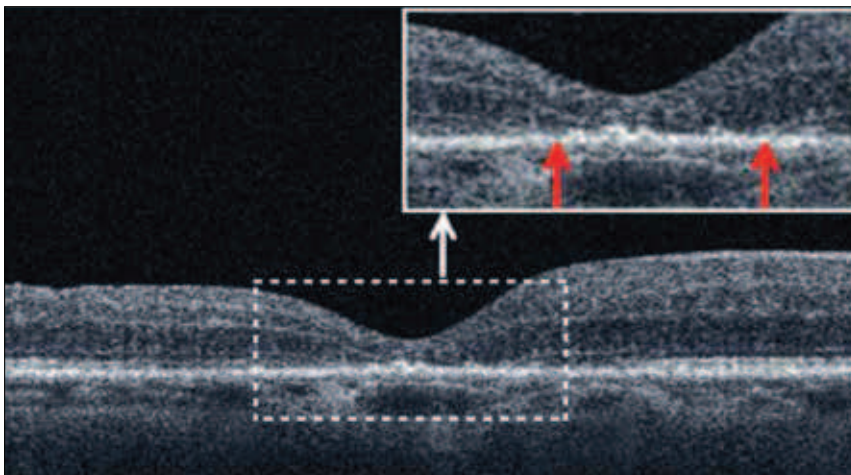


Рис. 2. СОКТ сетчатки пациентки А. с прогибом наружной пограничной мембраны в фовеа, соприкасающейся с пигментным эпителием сетчатки (стрелками указаны границы прогиба наружной пограничной мембраны, соприкасающейся с пигментным эпителием сетчатки)

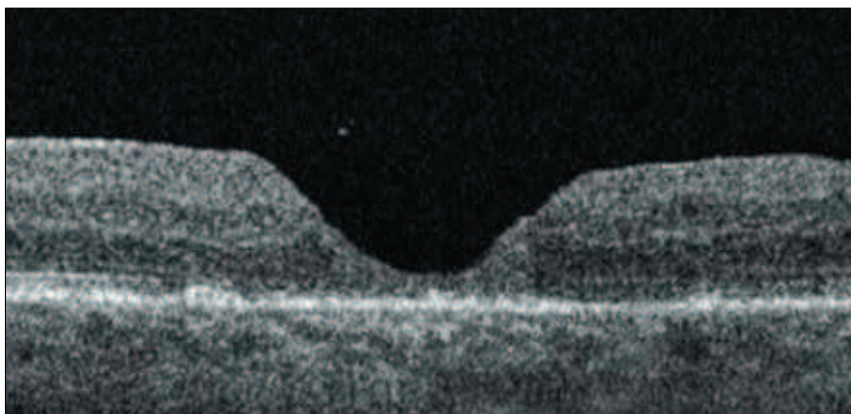


Рис. 3. СОКТ сетчатки пациентки Ф. с резким истончением сетчатки в фовеа и грубым нарушением ее структуры

ОБСУЖДЕНИЕ

Представляют интерес процессы, которые происходят в наружных слоях сетчатки после хирургического закрытия ИМР. В литературе обсуждается вопрос о роли различных структур в восстановлении нормальной морфологической картины сетчатки после оперативного вмешательства по поводу ИМР. Так, Sano M. с соавт. [11] считают, что необходимым условием для восстановления слоя фоторецепторов является сохранность сочленения наружных и внутренних сегментов фоторецепторов. В других работах главную роль в восстановлении фоторецепторного слоя отводят сохранности наружной пограничной мембраны [4, 10, 13]. Полученные в настоящей работе результаты подтверждают последнюю точку зрения, так как только в группе, где после операции отсутствовала целостная наружная пограничная мембрана, не происходило формирования нормальной морфологической картины сетчатки, а нарушение структуры сегментов фоторецепторов даже на достаточно большом протяжении (до $400 \mu\text{m}$) не препятствовало восстановительным процессам.

По данным настоящей работы гипорефлективный «дефект» в фовеа в области сочленения наружных и вну-

тренных сегментов фоторецепторов последовательно уменьшается в 3 и 6 мес. вплоть до полного закрытия в отдельных случаях. Учитывая собственные и литературные данные [4, 9], можно полагать, что уменьшение размера «дефекта» связано с восстановлением сегментов фоторецепторов, которое начинается сразу после закрытия разрыва и продолжается в течение нескольких месяцев.

По литературным данным, восстановление сегментов фоторецепторов после хирургического лечения ИМР происходит за счет неповрежденных тел фоторецепторных клеток [7, 12]. Это соответствует полученным результатам, так как постепенное восстановление сегментов фоторецепторов имело место только в случаях, где был сохранен наружный ядерный слой, о чем свидетельствовала целостность наружной пограничной мембраны.

В работах еще одной группы авторов важную роль в восстановлении фоторецепторного слоя сетчатки отводится восстановлению так называемой мембраны Верхофа, представляющей собой слой, образуемый вершинами наружных сегментов колбочек и ворсинками пигментного эпителия (COST line) [7, 8]. Однако, по собственным данным, эту структуру весьма сложно дифференцировать на ОКТ-сканах, особенно у лиц старшего возраста, что не позволило нам выполнить аналогичный анализ. Подобный анализ с достаточным качеством может быть выполнен на приборах с более высокой разрешающей способ-

ностью, что в перспективе планируется сделать. По мере дальнейшего накопления материала также планируется определить роль выявленных изменений в прогнозировании функциональных исходов у пациентов, оперированных по поводу ИМР.

ЗАКЛЮЧЕНИЕ

Таким образом, после успешного эндовитреального вмешательства по поводу ИМР имеет место последовательное восстановление нормальной морфологической картины наружных слоев сетчатки, о чем свидетельствует восстановление сочленения наружных и внутренних сегментов фоторецепторов в фовеа. Важную роль в формировании фоторецепторного слоя сетчатки, по-видимому, играет сохранность наружной пограничной мембраны, свидетельствующая, в свою очередь, о целостности тел фоторецепторных клеток, которые, вероятно, и являются источником восстановления сегментов фоторецепторов. Нарушение целостности наружной пограничной мембраны служит неблагоприятным прогностическим признаком в отношении восстановления нормальной структуры наружных слоев сетчатки.

ЛИТЕРАТУРА

1. Алтатов С.А., Шуко А.Г., Мальшев В.В. Патогенез и лечение идиопатических

макулярных разрывов. – Новосибирск: Наука, 2005. – 192 с.

2. Штак А.А., Огородникова С.Н. Роль спектральной оптической когерентной томографии в выявлении эпиретинальных мембран при односторонних идиопатических разрывах // Вестн. офтальмологии. – 2009. – № 4. – С. 18-21.

3. Brooks H.L. Macular hole surgery with and without internal limiting membrane peeling // Ophthalmology. – 2000. – Vol. 107. – P. 1939-1949.

4. Christensen U., Kroyer K., Sander B. et al. Prognostic significance of delayed structural recovery after macular hole surgery // Ophthalmology. – 2009. – Vol. 116. – P. 2430-2436.

5. Cbang L., Koizumi H., Spaide R. Disruption of the photoreceptor inner segment-outer segment junction in eyes with macular holes // Retina. – 2008. – Vol. 28. – P. 969-975.

6. Ip M.S., Baker B.J., Duker J.S. et al. Anatomical outcomes of surgery for idiopathic macular hole as determined by optical coherence tomography // Arch. Ophthalmol. – 2002. – Vol. 120. – P. 29-35.

7. Itoh Y., Inoue M., Tosho R. et al. Correlation between length of foveal cone outer segment tips line defect and visual acuity after macular hole closure // Ophthalmology. – 2012. – Vol. 119. – P. 1438-1446.

8. Itoh Y., Inoue M., Tosho R. et al. Significant correlation between visual acuity and recovery of foveal cone microstructures after macular hole surgery // Am. J. Ophthalmol. – 2012. – Vol. 153, № 1. – P. 111-119.

9. Michalewska Z., Michalewski J., Nawrocki J. Continuous changes in macular morphology after macular hole closure visualized with spectral optical coherence tomography // Graefes Arch. Clin. Exp. Ophthalmol. – 2010. – Vol. 248. – P. 1249-1255.

10. Ooka E., Mitamura Y., Baba T. et al. Foveal microstructure on spectral-domain optical coherence tomographic images and visual function after macular hole surgery // Am. J. Ophthalmol. – 2011. – Vol. 152, № 2. – P. 283-290.

11. Sano M., Shimoda Y., Hashimoto H. et al. Restored photoreceptor outer segment and visual recovery after macular hole closure // Am. J. Ophthalmol. – 2009. – Vol. 147, № 2. – P. 313-318.

12. Shimozone M., Oishi A., Hata M. et al. Restoration of the photoreceptor outer segment and visual outcomes after macular hole closure: spectral-domain optical coherence tomography analysis // Graefes Arch. Clin. Exp. Ophthalmol. – 2011. – Vol. 249. – P. 1469-1476.

13. Wakabayashi T., Fujiwara M., Sakaguchi H. et al. Foveal microstructure and visual acuity in surgically closed macular holes: spectral-domain optical coherence tomographic analysis // Ophthalmology. – 2010. – Vol. 117. – P. 1815-1824.

Поступила 25.02.2013

Таблица
Динамика изменений гипорефлективного «дефекта» в фовеа в области сочленения наружных и внутренних сегментов фоторецепторов

Срок после операции	Группа 1, n=42	Группа 2, n=12	P
	Размер «дефекта», мкм, М±σ (минимум – максимум)		
1 мес.	150,3±69,4 (36-400)	223,6±66,8 (140-357)	=0,002
3 мес.	101,4±49,2 (0-208)	160,8±78,9 (0-287)	<0,01
6 мес.	83,3±54,3 (0-207)	133,5±79,1 (0-274)	<0,01
Полное закрытие «дефекта», глаза			
3 мес.	1	1	-
6 мес.*	4	1	-

* Включая случаи закрытия в срок 3 мес.