

УДК 617.753.1

# Сравнительный анализ гистоморфологии роговицы взрослых и детей с гиперметропией после фемтосекундного лазерного интрастромального кератомилеза

Н.П. Паштаев<sup>1,2,3</sup>, И.Л. Куликова<sup>1</sup>, О.В. Шленская<sup>1</sup><sup>1</sup> Чебоксарский филиал ФГАУ «МНТК «Микрохирургия глаза» им. акад. С.Н. Федорова» Минздрава России;<sup>2</sup> ФГБОУ ВО «Чувашский государственный университет им. И.Н. Ульянова», Чебоксары;<sup>3</sup> ГАУ ЧР ДПО «Институт усовершенствования врачей» Минздрава Чувашской Республики, Чебоксары

## РЕФЕРАТ

**Цель.** Сравнительный анализ гистоморфологии роговицы взрослых и детей с гиперметропической рефракцией после фемтосекундного лазерного интрастромального кератомилеза (ФемтоЛАСИК).

**Материал и методы.** В ходе исследования проведен гистоморфологический анализ с помощью Confoscan-4 129 пациентам (139 глаз), оперированных методом ФемтоЛАСИК на установках «Intralase FS» и «МикроСкан 2000». В первую группу были включены 73 пациента (73 глаза) в возрасте от 6 до 17 лет, во вторую – 56 пациентов (66 глаз) в возрасте от 20 до 56 лет. Срок наблюдения – 1 год.

**Результаты.** До операции имелись отличия между двумя группами по плотности кератоцитов в слоях стромы роговицы: в переднем слое стромы – на 4,73%, в среднем – на 8,18% ( $p=0,027$ ), в заднем слое стромы – на 7,19% выше у детей. После операции в обеих группах плотность кератоцитов в зоне абляции снизилась и к 1 году оставалась сниженной у детей на 41,7%, у взрослых – на 33,53%.

Офтальмохирургия. – 2016. – № 2. – С. 48-53.

В раннем послеоперационном периоде у взрослых более выраженная степень повреждения эпителия, у детей преобладает воспалительная реакция на энергетическое воздействие. В обеих группах формирование рубцевания в области роговичного лоскута начинается с 1 мес., реиннервация – с 3 мес., морфологические признаки синдрома «сухого глаза» выражены в период от 3 до 6 мес. и уменьшались к 1 году после операции.

**Выводы.** Плотность кератоцитов в средней строме у детей достоверно выше. Через 1 год после операции в обеих группах морфологические признаки синдрома «сухого глаза» уменьшились, плотность эндотелиальных клеток соответствовала возрастной норме, плотность кератоцитов в зоне абляции оставалась сниженной.

**Ключевые слова:** фемтосекундный лазер, конфокальная микроскопия роговицы, гиперметропия, дети. ■

**Авторы не имеют финансовых или имущественных интересов в упомянутых материале и методах.**

## ABSTRACT

### Comparative analysis of corneal histomorphology of adults and children with hyperopia after intrastromal femtosecond laser keratomileusis

N.P. Pashtaev<sup>1,2,3</sup>, I.L. Kulikova<sup>1</sup>, O.V. Shlenskaya<sup>1</sup><sup>1</sup> The Cheboksary Branch of the S. Fyodorov Eye Microsurgery Federal State Institution, Cheboksary;<sup>2</sup> The Ulianov Chuvash State University, Cheboksary;<sup>3</sup> The Institute of Advanced Medical Training of the Health Ministry of the Chuvash Republic, Cheboksary

**Purpose.** A comparative analysis of cornea histomorphology of adults and children with hyperopic refraction after femtosecond laser intrastromal keratomileusis (FemtoLASIK).

**Material and methods.** Histomorphology in 129 patients (139 eyes) was analyzed using the Confoscan-4 after the

operation performed by the FemtoLASIK technique using the devices of the Intralase FS and the MicroScan 2000. The first group included 73 patients (73 eyes) aged 6 to 17 years, the second – 56 patients (66 eyes) aged from 20 to 56 years. The follow-up period was 1 year.

**Results.** Before the operation there were differences between the two groups on the density of keratocytes in the layers of the corneal stroma: in the anterior layer of stroma – by 4.73%, in the middle layer – by 8.18% ( $p=0.027$ ), in the posterior layer of stroma – by 7.19% higher in children. After the surgery, in both groups the density of keratocytes in the ablation zone dropped, and remained reduced up to 1 year, in children by 41.7%, in adults by 33.53%.

In the early postoperative period a more severe degree of epithelial damage was in adults, the inflammatory response to the energy impact dominated in children.

In both groups, the scarring formation in the corneal flap started at 1 month, re-innervation – at 3 months, the

morphological features of the dry eye syndrome were expressed in a period from 3 to 6 months and decreased at 1 year after surgery.

**Conclusions.** The density of keratocytes in the central stroma was significantly higher in children. After 1 year postoperatively morphological signs of dry eye syndrome decreased in both groups, the density of endothelial cells matched to the age norm, density of keratocytes in the ablation zone remained reduced.

**Key words:** femtosecond laser, corneal confocal microscopy, hyperopia, children. ■

**No author has a financial or proprietary interest in any material or method mentioned.**

The Fyodorov Journal of Ophthalmic Surgery.– 2016.– No. 2.– P. 48-53.

**Н**аиболее распространенными дефектами зрения у детей являются аномалии рефракции [1]. У пациентов, у которых лечение амблиопии с использованием традиционных консервативных методик не дало положительного результата, применение рефракционной хирургии представляется одним из наиболее перспективных вариантов коррекции и дальнейшего восстановления зрительных функций [4, 7, 10, 21, 26]. Первая публикация об успешном применении технологии ЛАСИК для лечения амблиопии у детей с миопической анизометропией появилась в 1999 г. [11].

Количество рефракционных операций с применением фемтосекундного лазера в последние десятилетия увеличилось. Одним из современных методов исследования

роговицы является прижизненная конфокальная микроскопия [6, 8]. К основным морфологическим послеоперационным изменениям, наблюдаемым при конфокальной микроскопии, относятся различные включения и клеточные элементы в интерфейсе, изменения архитектоники и толщины роговичного лоскута, сроки восстановления иннервации роговицы, степень выраженности флера и дифференциация помутнений роговицы, признаки синдрома «сухого глаза» [2, 3, 5, 9, 18, 19, 25].

В связи с внедрением кераторефракционных операций в детскую практику актуально изучение морфологических изменений детской роговицы в послеоперационном периоде, в том числе и в сравнительном аспекте со взрослыми пациен-

тами. Публикаций по данной проблеме нами не найдено.

## ЦЕЛЬ

Сравнительный анализ гистоморфологии роговицы взрослых и детей с гиперметропической рефракцией после фемтосекундного лазерного интрастромального кератомилеза (ФемтоЛАСИК).

## МАТЕРИАЛ И МЕТОДЫ

В исследование были включены 129 пациентов (139 глаз). Пациенты были разделены на две группы. В первую группу были включены 73 пациента (73 глаза) в возрасте от 6 до 17 (в среднем  $9,2 \pm 2,67$ )

### Для корреспонденции:

*Паштаев Николай Петрович*, докт. мед. наук, профессор, заслуженный врач Российской Федерации, Чувашской Республики и Республики Марий Эл, директор Чебоксарского филиала ФГАУ «МНТК «Микрохирургия глаза» им. акад. С.Н. Федорова» Минздрава России; зав. курсом офтальмологии ГАУ ЧР ДПО «Институт усовершенствования врачей» Минздрава Чувашской Республики; зав. кафедрой офтальмологии и отоларингологии в ФГБОУ ВП «Чувашский государственный университет им. И.Н. Ульянова»;

*Куликова Ирина Леонидовна*, докт. мед. наук, заслуженный врач Чувашской Республики, зам. директора по лечебной работе;

*Шленская Ольга Вячеславовна*, врач-офтальмолог диагностического центра

Чебоксарский филиал ФГАУ «МНТК «Микрохирургия глаза» им. акад. С.Н. Федорова» Минздрава России

Адрес: 428028, Чебоксары, пр-т Тракторостроителей, 10

Тел.: (8352) 369-575. E-mail: prmntk@chfts.ru

ГАУ ЧР ДПО «Институт усовершенствования врачей» Минздрава Чувашской Республики

Адрес: 428032, Чебоксары, ул. Красная площадь, 3

ФГБОУ ВП «Чувашский государственный университет им. И.Н. Ульянова»

Адрес: 428015, Чебоксары, пр-т Московский, 15

Таблица

Плотность кератоцитов в строме роговицы до операции, кл/мм <sup>2</sup> (M±SD)		
Слои стромы роговицы	Первая группа (дети), n=73 глаза	Вторая группа (взрослые), n=66 глаз
Передний слой стромы	776,16±71,84	741,1±94
Средний слой стромы	640,52±40,69	592,07±54,79*
Задний слой стромы	684,83±83,5	638,87±82,1

Примечание: \* достоверно отличается от данных в первой группе, p<0,05.

лет, во вторую – 56 пациентов (66 глаз) в возрасте от 20 до 56 (в среднем 34,46±13,43) лет. Дети имели гиперметропию с анизометропией более 3,5 дптр и амблиопию высокой и средней степени. Сферический эквивалент рефракции (СЕ) худшего глаза у детей в среднем составил +5,75±0,85 дптр (от +4,75 до +8,5). У взрослых диагностирована гиперметропия высокой степени и сложный гиперметропический астигматизм на одном или двух глазах, СЕ рефракции в среднем составлял +6,5±2,45 дптр (от +4,0 до +8,0). Детям операция выполнялась через 6-12 мес. после безуспешного традиционного консервативного лечения, включающего очковую или контактную коррекцию, а также аппаратное лечение. Всем пациентам проводили гиперметропический ФемтоЛАСИК. Роговичный клапан формировали на глубину 110 мкм с помощью фемтосекундного лазера «IntraLase FS» (IntraLase Corp., США) с частотой следования импульсов – 60 кГц и с энергией воздействия 1,5 мкДж. Гиперметропический профиль абляции выполняли на эксимерлазерной установке «МикроСкан 2000» (Троицк, Россия) с частотой следования 300 кГц, с диаметром оптической зоны 6,4-6,5 мм и общей зоной абляции 8,6-8,7 мм. Для изучения гистоморфологии роговицы использовали конфокальный микроскоп «Confoscan-4» фирмы Nidek (Япония) с увеличением 500. С помощью прибора исследовали зону роговицы размером 460x345 μm, получаемое изображение – 768x576 pixel, скорость сканирования – 25 снимков в секунду с послойным пошаговым сканированием в 5 мкм. Исследование проводилось с использованием линзы 40x NA 0.75 WD 1.9 mm Zeiss через иммерсионный гель «Ви-

дисик». При исследовании использовали ручной режим сканирования всей толщины роговицы и определенных корневальных структур, автоматический подсчет плотности эндотелиальных клеток с оценкой плеоморфизма и полимегатизма. Подсчет кератоцитов выполнялся до операции в ручном режиме в передней, средней и задней стромах, после операции – дополнительно в зоне абляции. За плотность кератоцитов принимали относительное число клеток в 1 мм<sup>2</sup>, так как в расчет входили клетки, которые располагались как над, так и под анализируемым слоем стромы роговицы.

Срок наблюдения составил 1 год. Толщину эпителия измеряли с помощью оптического когерентного томографа (ОКТ) RTV 100/CA фирмы Optovue (США). Статистический анализ проводился с помощью программы StatSoft 6.1. Использовали традиционные показатели описательной статистики, а именно число наблюдений (n), среднее арифметическое (M), стандартное отклонение (SD) и категориальные данные, как частота и процент. Для сравнения средних и оценки достоверности различий для независимых выборок использовали t-критерий Стьюдента. Критический уровень статистической значимости при проверке нулевой гипотезы принимали равным 0,05.

## РЕЗУЛЬТАТЫ

Послеоперационный период в обеих исследуемых группах протекал без особенностей и осложнений. После операции применяли лечение по общепринятой схеме. Выполнялись местно инстилляции антибиотиков в течение 1 недели, нестероидных противовоспалитель-

ных средств в течение 1 дня, стероидных противовоспалительных средств по схеме, корнеопротекторов в течение 4 недель и слезозамещающих препаратов без консервантов в течение 1,5-2 мес.

До операции толщина эпителия составила у детей в среднем 50,82±5,29 мкм, у взрослых – 53,05±4,47 мкм, при этом между группами достоверно значимых различий не выявлено (p=0,19). Все слои стромы были прозрачные, субэпителиальные и стромальные нервы имели равномерную яркость на всем протяжении, боуменова и десцеметова мембраны не визуализировались в обеих группах. Плотность кератоцитов во всех слоях стромы роговицы у детей была выше, чем у взрослых: в переднем слое стромы – на 4,73% (p=0,716), в среднем – на 8,18% (p=0,027), в заднем слое стромы – на 7,19% (p=0,087) (см. табл.).

Через 3 дня после операции толщина эпителиального слоя в зоне абляции у детей в среднем составила 82,41±15,47 мкм, у взрослых – 74±13,36 мкм, что на 62,16 и 39,73% соответственно было выше по сравнению с данными до операции. Достоверность различий между двумя группами не было выявлено, p=0,31. Поверхностный эпителий визуализировался с незначительной степенью выраженности десквамации у детей в 50%, у взрослых – в 38,7% случаев. Выраженная степень десквамации поверхностного эпителия у детей не наблюдалась, у взрослых же была отмечена в 25,8% случаев. При этом нарушения ядерно-цитоплазматических соотношений у детей имелись в 30%, у взрослых – в 95% случаев. Наличие в поверхностном слое эпителия гиперрефлексирующих включений наблюдалось у детей в 37%, у взрослых – в 58% случаев. Боуменова мембрана визуализировалась в 71% случаев у детей и в 36% случаев у взрослых как аморфное бесструктурное образование с наличием воспалительных клеток, в 30% случаев – у всех пациентов, с последующей визуализацией «обрывков» субэпителиальных нервов.

В роговичном клапане на фоне незначительного нарушения прозрачности стромы имелись складки, которые были отмечены в 83% случаев у детей и в 100% – у взрос-

лых. Прилежащая строма к клапану была интактна. В строме визуализировались утолщенные гиперрефлексирующие стромальные нервы в 63,15% случаев у детей и в 22% случаев – у взрослых. В обеих группах в области интерфейса строма имела вид ячеистой структуры с наличием гипер- и гипорефлексирующих включений различной формы и величины. Дифференциация данных частиц не проводилась. В зоне абляции на периферии роговицы в строме определялось выраженное нарушение прозрачности у детей в 45,3%, у взрослых – в 34,27% случаев, умеренное нарушение прозрачности у детей – в 36,7%, у взрослых – в 31,43% случаев, и незначительные нарушения прозрачности у детей – в 18%, у взрослых – в 34,3% случаев. По обе стороны от интерфейса визуализировались «активные» кератоциты как у взрослых, так и у детей в 2-3 раза больше, чем до операции, в средних слоях стромы.

При дальнейшем динамическом наблюдении морфологические изменения в обеих группах протекали идентично. Через 1 мес. после операции в обеих группах визуализировались «активные» кератоциты в зоне бокового разреза по краю роговичного клапана. Плотность кератоцитов в зоне абляции в обеих группах снизилась у детей на 57%, у взрослых – на 37% по сравнению с данными до операции в средних слоях стромы роговицы (см. рис.). В обеих группах в зоне интерфейса визуализировались сохранившиеся гипер- и гипорефлексирующие включения, количество которых снизилось по сравнению с данными через 3 дня после операции. В роговичном клапане во всех случаях имелись складки. Субэпителиальные нервы отсутствовали, а стромальные нервы в зоне интерфейса имели вид гиперрефлексирующих, утолщенных, с дихотомическим делением. Через 3 мес. после операции в зоне разреза количество «активных» кератоцитов по краю роговичного клапана увеличилось. Плотность кератоцитов в зоне абляции увеличилась у детей на 2,85%, у взрослых – на 0,79% по сравнению с данными через 1 мес. после операции (см. рис.). Единичные тонкие субэпителиальные нервы визу-

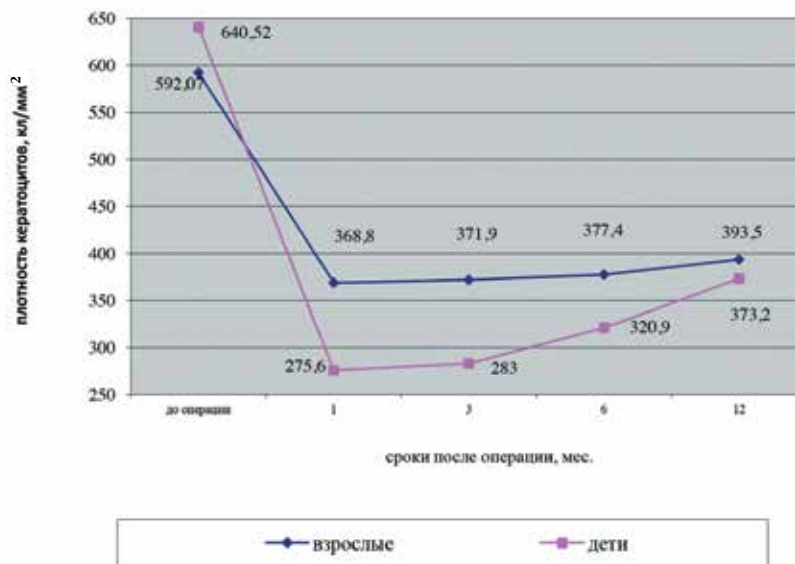


Рис. Плотность кератоцитов в зоне абляции в обеих группах

ализировались в виде «четок» в 23% случаев у детей и в 17% случаев – у взрослых. Количество пациентов с десквамацией поверхностного эпителия и повышением адгезии эпителия увеличилось в обеих группах до 50% у детей и до 70% – у взрослых.

Через 6 мес. после операции в обеих группах во всех случаях количество ветвей субэпителиальных нервов увеличилось, они имели вид извитых волокон с неравномерной яркостью и с разветвлениями. В роговичном клапане встречались складки различной степени выраженности. Зона интерфейса определялась по наличию единичных гиперрефлексирующих включений. Количество кератоцитов постепенно увеличивалось у взрослых, у детей же увеличение шло быстрее на 12% (см. рис.). В обеих группах по краю роговичного клапана был сформирован «плотный» рубец с эпителиальной «пробкой». У половины пациентов в обеих группах отмечалось уменьшение десквамации поверхностного эпителия и адгезивных свойств эпителия.

К 1 году после ФемтоЛАСИК в обеих группах плотность эндотелиальных клеток соответствовала возрастной норме по данным конфокальной микроскопии. У детей составляла в среднем  $3438,5 \pm 625,33$  кл/мм<sup>2</sup>, что было на 0,11% ниже дооперационных показателей ( $3442,5 \pm 243,78$  кл/мм<sup>2</sup>). У взрослых плотность эндоте-

лиальных клеток до операции составила в среднем  $3667,3 \pm 189,13$  кл/мм<sup>2</sup>, после операции –  $3572,7 \pm 104,65$  кл/мм<sup>2</sup>, что на 2,6% было меньше по сравнению с исходными данными. В обеих группах во всех случаях прослеживались субэпителиальные нервы, количество ветвей которых увеличилось по сравнению с данными к 6 мес. после операции. Отмечалась одинаковая яркость субэпителиальных нервов на всем их протяжении. В эпителиальном слое встречались единичные десквамированные поверхностные эпителиальные клетки. Четко определялись зоны абляции и роговичный клапан. Плотность кератоцитов в зоне абляции в обеих группах оставалась сниженной: у детей – на 41,7%, у взрослых – на 33,5% по сравнению с исходными данными до операции в средних слоях стромы роговицы, при этом плотность кератоцитов в задних слоях стромы не менялась на всех сроках наблюдения (см. рис.). В интерфейсе сохранялись единичные гиперрефлексирующие включения. В роговичном клапане имелись различной степени выраженности складки, наличие которых было обусловлено, помимо других причин, сложным профилем гиперметропической абляции. В изучаемых гистоморфологических признаках между взрослыми и детьми достоверно значимых различий не было выявлено при всех сроках наблюдения.



## ОБСУЖДЕНИЕ

При ранее проведенных исследованиях у взрослых здоровых людей выявлены морфологические особенности в каждом слое стромы роговицы по составу кератоцитов. Наибольшее количество кератоцитов определялось в переднем слое роговицы, которое уменьшалось к задним слоям стромы роговицы, хотя некоторые исследователи отмечали повышенную плотность кератоцитов и в задних слоях стромы, данные о корреляции между количественными характеристиками клеточной структуры роговицы и возрастом пациента неоднозначны [12, 24, 27]. Полученные нами данные до операции показывают отличие в количестве кератоцитов у взрослых и детей, что не в полной мере согласуется с данными других публикаций [12, 16, 23, 24]. После операции в обеих группах плотность кератоцитов в зоне абляции снизилась и постепенно увеличивалась, при этом у детей на 28,71% быстрее. К 1 году наблюдения плотность кератоцитов оставалась сниженной у детей – на 41,7%, у взрослых – на 33,5% по сравнению с исходными данными до операции в средних слоях стромы роговицы, что согласуется у взрослых с данными литературы [14, 15, 22].

Кроме того, нами отмечены отличия между двумя группами в раннем послеоперационном периоде. Более выраженная степень «активации» кератоцитов в строме роговицы на энергетическое воздействие наблюдалась у детей, в отличие от взрослых, после ФемтоЛАСИК [13]. У взрослых в этом же периоде имела выраженная степень десквамации и повышение адгезивных свойств поверхностного эпителия, что является по данным других авторов [2] морфологическими признаками синдрома «сухого глаза» (ССГ). Эти признаки были наиболее выражены в обеих группах в период от 3 до 6 мес. после операции и уменьшались к 1 году.

Отличие в реиннервации в различные сроки после ФемтоЛАСИК мы не отмечали. В обеих группах субэпителиальные нервные сплетения отсутствовали в течение 1 мес. после операции и в виде единичных

ветвей начали появляться к 3 мес., что согласуется с данными ряда авторов [17]. В последующем количество ветвей и их плотность увеличивались пропорционально. Наличие складок в роговичном клапане в течение всего периода наблюдения в обеих группах обусловлено, возможно, техникой операции и сложным профилем гиперметропической абляции.

Важной особенностью при использовании фемтосекундного лазера является формирование рубца по краю роговичного клапана, что отличает технологию ФемтоЛАСИК от ЛАСИК [5, 27]. В обеих группах по краю роговичного клапана имелся «плотный» рубец с эпителиальной пробкой, формирование которого начиналось с 1 мес. и завершилось к 6 мес. после операции. Формирование рубца обеспечивает стабильность роговичного клапана после операции, а циркулярное фиброзное кольцо по краю клапана может играть определенную роль в профилактике ослабления роговицы, что является важным показателем безопасности вмешательства [20].

Таким образом, проведенный нами сравнительный анализ гистоморфологии роговицы выявил как отличия, так и сходство между взрослыми и детьми. Морфологические признаки изменения эпителия роговицы, характерные для синдрома «сухого глаза», в обеих группах были наиболее выражены в период от 3 до 6 мес. и уменьшались к первому году после операции. Хотя клинических проявлений синдрома «сухого глаза» у исследуемых пациентов отмечено не было, следует внести изменения в схемы медикаментозного послеоперационного ведения и рекомендовать применение корнеопротекторов и слезозамещающих препаратов не менее 6 мес. после ФемтоЛАСИК. Исследование по плотности кератоцитов при гиперметропическом профиле абляции в дальнейшем будут продолжаться.

## ВЫВОДЫ

1. Выявлены исходные морфологические особенности различных слоев роговицы у детей в сравнении со взрослыми. Плотность кератоци-

тов в средней строме у детей достоверно выше на 8,1% по сравнению со взрослыми.

2. Основные отличия после ФемтоЛАСИК у детей и взрослых выявлены в раннем послеоперационном периоде. У детей в эти сроки реактивный ответ наиболее выражен, что проявляется наличием проходящего выраженного нарушения прозрачности стромы, утолщенных стромальных нервов и «активности» кератоцитов в зоне абляции.

3. Начиная с 1 мес. после ФемтоЛАСИК гистоморфологические изменения роговицы в ходе реабилитационного периода у детей и взрослых идентичны. Увеличение плотности кератоцитов в послеоперационном периоде у детей происходит на 28,71% быстрее, чем у взрослых. При этом к 1 году плотность кератоцитов по сравнению с исходными данными оставалась сниженной у детей на 41,7%, у взрослых – на 33,5%.

4. У детей, как и у взрослых, морфологические признаки синдрома «сухого глаза» после ФемтоЛАСИК более выражены в период от 3 до 6 мес. и уменьшались к 1 году.

5. После ФемтоЛАСИК формирование рубцевания в области роговичного лоскута после воздействия фемтосекундного лазера «Intralase FS» 60 кГц начиналось в обеих группах с 1 мес.

## ЛИТЕРАТУРА

1. Аветисов С.Э. Современные подходы к коррекции рефракционных нарушений // Вестник офтальмологии. – 2006. – № 1. – С. 3-8.
2. Аветисов С.Э., Бородин Н.В., Сафонова Т.Н. и др. Возможности конфокальной микроскопии в оценке состояния роговицы при синдроме «сухого» глаза // Вестник офтальмологии. – 2008. – № 1. – С. 52-54.
3. Алио Х.Л., Хавалой Х., Негри Э.П. и др. Качество интерфейса роговичного лоскута после ЛАСИК. Исследование с помощью конфокального микроскопа // Офтальмология. – 2004. – Т. 1, № 3. – С. 12-24.
4. Гончарова С.А., Пантелеев Г.В., Тырлова Е.И. Амблиопия. – Луганск: Эталон-2, 2013. – 384 с.
5. Дога А.В., Кишкин Ю.И., Майчук Н.В., Кондакова О.И. Сравнительный анализ гистоморфологии роговиц in vivo после формирования поверхностно клапана с помощью меха-

нического микрокератома и фемтосекундного лазера // Современные технологии катарактальной и рефракционной хирургии: Сб. науч. ст. – М., 2009. – С. 255-260.

6. Качалина Г.Ф., Майчук Н.В., Кишкин Ю.И., Майчук Д.Ю. Использование конфокальной микроскопии – метода прижизненной визуализации ультраструктуры роговицы в кераторефракционной хирургии // Современные технологии катарактальной и рефракционной хирургии: Международная науч.-практ. конф., 7-я: Сб. науч. ст. – М., 2006. – С. 82-89.

7. Куликова И.Л. Комплексный метод лечения осложненной гиперметропии у детей и подростков: Автореф. дис. – канд. мед. наук. – Чебоксары, 2005. – 25 с.

8. Нероев В.В., Ханджян А.Т., Манукян И.В. Применение конфокального микроскопа Confoscan 4 для оценки структурных изменений в роговице после эксимерлазерных кераторефракционных вмешательств // Материалы V Евро-азиатской конференции по офтальмохирургии: Сб. науч. ст. – Екатеринбург, 2009. – С. 90-92.

9. Пateeва Т.З., Паутаев Н.П., Шленская О.В. Анализ структурных изменений роговицы после кераторефракционных операций при помощи конфокальной микроскопии // Кубанский научный медицинский вестник. – 2011. – Т. 124, № 1. – С. 99-103.

10. Сорокин Е.В., Красногорская В.Н. Современные методы лечения амблиопии // Бюллетень физиологии и патологии дыхания. – 2013. – № 48. – С. 105-112.

11. Alió J.L., Wolter N.V., Piñero D.P. *et al.* Pediatric refractive surgery and its role in the treatment of amblyopia: meta-

analysis of the peer-reviewed literature // J. Refract Surg. – 2011. – № 27. – P. 364-374.

12. Berlau J., Becker H.H., Stave J. *et al.* Depth and age-dependent distribution of keratocytes in healthy human corneas: a study using scanning-slit confocal microscopy in vivo // J. Cataract Refract Surg. – 2002. – № 28. – P. 611-616.

13. Culley J.P., Petroll W.M. Quantitative assessment of corneal wound healing following IntraLASIK using in vivo confocal microscopy // Trans. Am. Ophthalmol. Soc. – 2008. – Vol. 106. – P. 84-90.

14. Erie J.C., Nau C.B., McLaren J.W. *et al.* Long-term keratocyte deficits in the corneal stroma after LASIK // Ophthalmology. – 2004. – Vol. 111. – P. 1356-1361.

15. Erie J.C., Patel S.V., McLaren J.W. *et al.* Corneal keratocyte deficits after photorefractive keratectomy and laser in situ keratomileusis // Am. J. Ophthalmol. – 2006. – Vol. 141, № 5. – P. 799-809.

16. Hollingsworth J., Perez-Gomez I., Mutalib H.A., Efron N. A population study of the normal cornea using an in vivo, slit-scanning confocal microscope // Optom. Vis. Sci. – 2001. – № 78. – P. 706-711.

17. Hu L., Xie W., Tang L. *et al.* Corneal subbasal nerve density changes after laser in situ keratomileusis with mechanical microkeratome and femtosecond laser // Zhonghua Yan Ke Za Zhi. – 2015. – Vol. 51, № 1. – P. 39-44.

18. Javaloy J., Vidal M.T., Abdelrahman A.M. *et al.* Confocal Microscopy Comparison of IntraLase Femtosecond Laser and Moria M2 Microkeratome in LASIK // J. Refr. Surg. – 2007. – Vol. 23. – P. 178-187.

19. Kauffmann T., Bodanowitz S., Hesse L. *et al.* Corneal reinnervation after

photorefractive keratectomy and laser in situ keratomileusis: an in vivo study with a confocal videomicroscope // Ger. J. Ophthalmol. – 1996. – № 5. – P. 508-512.

20. Khoueir Z.I., Haddad N.M., Saad A. *et al.* Traumatic flap dislocation 10 years after LASIK. Case report and literature review // J. Fr. Ophthalmol. – 2013. – Vol. 36, № 1. – P. 82-86.

21. Kobnen T. Refractive surgery in children // J. Cataract Refract. Surg. – 2007. – Vol. 33. – P. 2001.

22. Mitooka K., Ramirez M., Maguire L.J. *et al.* Keratocyte density of central human cornea after laser in situ keratomileusis // Am. J. Ophthalmol. – 2002. – Vol. 133, № 3. – P. 307-314.

23. Mustonen R.K., McDonald M.B., Srivannaboon S. *et al.* Normal human corneal cell populations evaluated by in vivo scanning slit confocal microscopy // Cornea. – 1998. – № 17. – P. 485-492.

24. Patel S., McLaren J., Hodge D. *et al.* Normal human keratocyte density and corneal thickness measurement by using confocal microscopy in vivo // Inv. Ophthalmol. Vis. Sci. – 2001. – Vol. 42. – P. 333-339.

25. Sonigo B., Iordanidou V., Chong-Sit D. *et al.* In vivo corneal confocal microscopy comparison of IntraLase femtosecond laser and mechanical microkeratome for laser in situ keratomileusis // Inv. Ophthalmol. Vis. Sci. – 2006. – Vol. 47, № 7. – P. 2803-2811.

26. Utine C.A., Cakir H., Egemenoglu A., Perente I. LASIK in children with hyperopic anisometropic amblyopia // J. Refract. Surg. – 2008. – Vol. 24. – P. 464-472.

27. Ying L., Xiao Z., Liuxueying Z., Yumei J. Clinical use of in vivo confocal microscopy refractive surgery // J. Refr. Surg. – 2006. – Vol. 22. – S. 1041-1046.

Поступила 06.07.2015

**НОВОЕ**  
**В**  
**ОФТАЛЬМОЛОГИИ**

Электронная версия [www.eyepress.ru](http://www.eyepress.ru)

РЕФРАКТИВНО-  
ИНФОРМАЦИОННЫЙ  
ЖУРНАЛ

ООО «Издательство «Офтальмология»