

УДК 617.713-089.843

# Опыт сквозной кератопластики у детей грудного возраста при врожденных помутнениях роговицы

А.В. Плескова, Е.В. Мазанова

ФГБУ «Московский НИИ глазных болезней им. Гельмгольца» Минздрава России, Москва

## РЕФЕРАТ

**Актуальность.** Помутнения роговицы (ПР) у детей – это тяжелая патология. В большинстве случаев для нее характерно сочетание бельма с различной патологией всего переднего отрезка глаза (микрокорнея, микрофтальм, катаракта, сращение хрусталика с эндотелием роговицы, глаукома, атрофия радужки, нередко частичная или полная аниридия). Клиническую картину дополняют врожденные пороки развития других органов и систем. Единственным способом лечения является сквозная кератопластика (СКП). При всей её радикальности и при всём её лечебном потенциале, большинство офтальмохирургов предпочитают все же отказываться от пересадки роговицы в детском возрасте и переносить ее на более поздние сроки, особенно у детей грудного возраста (до года).

**Цель.** Оценить ближайшие и отдаленные результаты сквозной кератопластики у детей, оперированных на 1-м году жизни по поводу ВПР.

**Материал и методы.** Все пациенты были разделены на 2 группы. В первую группу вошли дети с ВПР, которым была выполнена СКП, во вторую – дети с ВПР, которым была выполнена лимбокератопластика. В первой группе к анализу приняты результаты 42 СКП кадаверной роговицы, выполненных у 40 детей на 42 глазах, во второй группе к анализу были приняты результаты сквозной лимбокератопластики у 8 детей (8 глаз) в возрасте от 2 до 12 мес. за период 2008-2014 гг. Средний возраст составил  $7,2 \pm 2,1$  года. Результаты СКП у 40 детей (42 глаза), оперированных в грудном возрасте, сравнили

с результатами СКП у 22 детей, оперированных по той же самой причине (ВПР) в возрасте старше 1 года. Функциональный результат оценивали ориентировочно: по слежению ребенка за игрушками с определенного расстояния и методом предпочтительного зрения.

**Результаты.** В первой группе в сравнительном аспекте биологические результаты СКП у новорожденных несколько хуже, чем у детей старшего возраста (65 и 81% соответственно). В то же время, функциональный результат при раннем (до года) лечении ВПР превосходит таковой при лечении отсроченном (старше года). Если у детей, оперированных в грудном возрасте, удовлетворительные результаты после СКП наблюдали в половине случаев, то у детей, оперированных в старшем возрасте – только в 1 случае из 10. Во второй группе (стафиломы роговицы) через год после лимбокератопластики прозрачность сохранил лишь 1 из 8 пересаженных трансплантатов, органосохранный результат достигнут во всех случаях.

**Заключение.** При определенных условиях (жестком отборе пациентов к операции, щадящей микрохирургической технике, тщательном послеоперационном мониторинге состояния глаза, своевременном лечении осложнений) хирургическое лечение ВПР в ранние сроки может быть вполне успешным.

**Ключевые слова:** помутнение роговицы, дети, кератопластика, выживаемость, трансплантат. ■

**Авторы не имеют финансовых или имущественных интересов в упомянутых материале и методах.**

Офтальмохирургия. – 2016. – № 3. – С. 22-26.

## ABSTRACT

### The experience of penetrating keratoplasty in infants with congenital corneal opacities

A.V. Pleskova, E.V. Mazanova

The Moscow Helmholtz Research Institute of Eye Diseases

**Background.** Corneal opacity (CO) in children is a severe pathology. In most cases it is characterized by a combination of leucoma with various pathologies of the entire anterior segment of the eye (microcornea, microphthalmia, cataract, adhesion of the lens with the corneal endothelium, glaucoma, atrophy of the iris, often partial or total aniridia). Congenital malformations of other organs and systems are supplements of the clinical pattern. A single method

of treatment is penetrating keratoplasty (PK). For all its radicalism and with its entire curative potential, the majority of ophthalmic surgeons prefer to refuse corneal transplantation in children, and transfer it to a later period, particularly in babies aged less one year.

**Purpose.** To evaluate the early and long-term results of penetrating keratoplasty (PKP) in children operated on the 1st year of life for congenital corneal opacities COO.

**Material and methods.** All patients were divided into 2 groups. The first group consisted of children with CCO, who underwent the PKP, the second group – children with CCO, where limbokeratoplasty was performed. In the first group results of 42 PKP with cadaver corneas were taken for the analysis carried out in 40 children on 42 eyes, in the second group: results of penetrating limbokeratoplasty were taken for the analysis in 8 children (8 eyes) aged from 2 to 12 months for the period 2008-2014. The average age was  $7.2 \pm 2.1$ . The results of the PKP in 40 children (42 eyes) operated on in infancy were compared with the results of the PKP in 22 children who underwent the surgery for the same reason (CCO) aged over 1 year. The functional outcome was assessed roughly: according to the tracking toys by children looking at a certain distance and using the method of the preferred gaze.

**Results.** In the first group in a comparative aspect the biological results of the PKP in newborns were slightly worse than those in older children (65% and 81%, respectively). At the

same time, the functional results in case of an early (under one year) CCO treatment exceeded those that were in the postponed treatment (over one year). If in the children operated on in infancy, satisfactory results after the PKP were observed in a half of the cases, in the children operated at an older age – only in 1 case out of 10. In the second group (corneal staphyloma) only 1 of 8 transplanted grafts retained the transparency one year after limbokeratoplasty, the organ-preserving result was achieved in all cases.

**Conclusion.** Under certain conditions (a hard selection of patients for the surgery, a sparing microsurgical technique, a careful postoperative monitoring of the condition of the eyes, a timely treatment of complications) the surgical treatment of CCO in the early stages can be quite successful.

**Key words:** *corneal opacity, children, keratoplasty, graft survival.* ■

**No author has a financial or proprietary interest in any material or method mentioned.**

The Fyodorov Journal of Ophthalmic Surgery.– 2016.– No. 3.– P. 22-26.

Врожденные помутнения роговицы (ВНР) – группа аномалий переднего отрезка глаза, встречающаяся в европейской популяции с частотой 3 случая на 100 000 новорожденных [4-6]. При всей разнородности клинических и морфологических проявлений ВНР ее функциональные нарушения однотипны и существенны – по сути приводящие к инвалидности по зрению [7, 8].

Единственный способ лечения ВНР – сквозная кератопластика (СКП) [1, 3, 9, 10, 12]. Однако пересадка роговицы в детском возрасте сопряжена с многочисленными техническими трудностями и осложнениями, так что большинство офтальмохирургов предпочитают отказываться у детей от радикальной операции и переносить ее на более поздний срок, особенно у детей до года. В то же время обскурация амблиопия при ВНР развивается так быстро, что откладывание пересадки роговицы на старший возраст делает ее функционально бессмысленной [2, 13-16].

Решение этой проблемы видится только в одном – в продолжении накопления клинического опыта СКП

в грудном возрасте, оценке практических приемов и улучшении биологических и функциональных результатов операции.

В настоящее время уже не обсуждается как таковая целесообразность СКП при детской патологии роговицы. На повестке дня стоит иной вопрос: как сделать эту операцию у детей по-настоящему эффективным и результативным способом лечения. Задача эта сама по себе непростая, упирающаяся в многочисленные проблемы. Среди них – сложность общения с малолетним пациентом, особая пластичность тканей детского глаза, тяжелый, как правило, сочетанный характер патологии, предрасположенность к бурным воспалительным реакциям, пр. [17-20]. В многолетней практике, по большей части методом проб и ошибок, эти проблемы постепенно находят свое решение.

## ЦЕЛЬ

Оценить ближайшие и отдаленные результаты сквозной кератопластики у детей, оперированных на 1-м году жизни по поводу ВНР.

## МАТЕРИАЛ И МЕТОДЫ

Все пациенты были разделены на 2 группы. В первую группу вошли дети с ВНР, которым была выполнена СКП, во вторую – дети с ВНР, которым была выполнена лимбоккератопластика. В первой группе к анализу приняли результаты 42 СКП кадаверной роговицы, выполненных у 40 детей на 42 глазах, во второй группе к анализу были приняты результаты сквозной лимбоккератопластики у 8 детей (8 глаз) в возрасте от 2 до 12 мес. за период 2008-2014 гг. Средний возраст составил  $7,2 \pm 2,1$  мес. Соотношение мальчиков и девочек было приблизительно одинаковым. В 22 случаях помутнение роговицы было исходом внутриутробной инфекции (ЦМВ), подтвержденной иммунологически, в 7 случаях – аномалией Петерса, в 8 – склерококке, в 8 – стафиломои роговицы, в 2 случаях – врожденной наследственной эндотелиальной дистрофией. Еще у 1 ребенка сочетанная патология: врожденная глаукома + помутнение роговицы. Послеоперационные наблюдения продолжались от 3 мес. до 6,5 лет, при этом

## Для корреспонденции:

Плескова Алла Вячеславовна, докт. мед. наук, ст. науч. сотрудник отдела патологии глаз у детей  
E-mail: dho@igb.ru

## РЕЗУЛЬТАТЫ

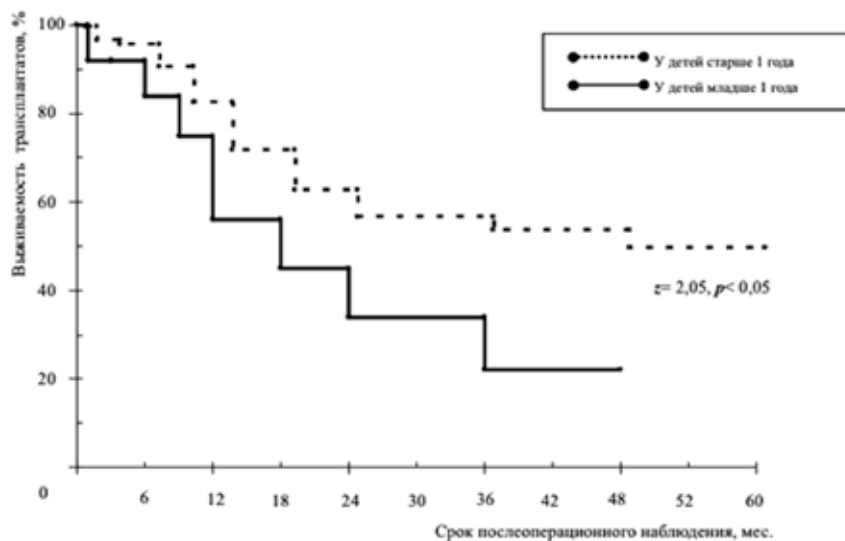


Рис. 1. Кривая выживаемости трансплантата у детей до 1 года и детей старше 1 года

средний период наблюдения в выборке составил  $26,1 \pm 8$  мес. Биологический результат операции оценивали в терминах прозрачное и непрозрачное приживление трансплантата. Результаты СКП у 48 детей, оперированных в грудном возрасте (до года), сравнили с результатами СКП у 22 детей, оперированных по той же самой причине (ВПР) в возрасте старше 1 года. Средний возраст пациентов в этой группе на момент операции составил  $25,0 \pm 6$  мес. Нозологический состав в целом соответствовал таковому в группе детей, оперированных в грудном возрасте. Клинико-функциональное и офтальмологическое обследование у всех проводилось в условиях медикаментозного сна и включало биомикроскопию, ультразвуковое А- и В-сканирование и ультразвуковую биомикроскопию (УБМ) (А/В Scan 835, Humphrey, США; UD 6000, Tomey, Япония), регистрацию общей, ритмической электроретинограммы, зрительных вызванных потенциалов (Нейро МВП-2, Россия; Neuropto, Medelec, Англия). У детей со стафиломой роговицы (8 глаз) в связи с неправильностью сферичности эктазии оценить гидродинамику глаза объективными средствами было невозможно. Все операции проведены в условиях эндотрахеального наркоза. Операцию лимбокератопластики начинали с наложения блефаростата на веки, кантото-

мии и наложения уздечного шва на верхнюю и нижнюю прямые мышцы. Проводили диатермокоагуляцию сосудов в зоне основания лимба и окаймляющую диатермокоагуляцию в самой стафиломе, отступая 1 мм от ее основания. Далее отступая 1 мм алмазным лезвием делали окаймляющий надрез, после чего роговичными ножницами право-лево иссекали эктазированную мутную роговицу, отделяли сращения с радужкой. Выраженная толщина роговицы создавала технические сложности при ее выкраивании. Выполняли сквозную тотальную кератопластику в границах лимба. Донорскую роговицу адаптировали в ложе реципиента 8 узловыми швами 8,00 и непрерывным обвивным швом 10,00. Переднюю камеру восстанавливали стерильным воздухом. Узловые швы снимали через 1 нед. после операции, обвивной – через 2-3 мес. после операции. Биологический результат оценивали в терминах прозрачное или мутное приживление. Функциональный результат оценивали ориентировочно: по слежению ребенка за игрушками с определенного расстояния и методом предпочтительного зрения. В качестве донорского материала использовали неконсервированную кадаверную роговицу с давностью забора от момента смерти до операции не более 48 часов. Возраст доноров колебался от 18 до 40 лет.

В 1 группе в течение 1 года после операции частота прозрачного приживления трансплантата у детей грудного возраста не отличалась от таковой в старшей возрастной группе (65 и 81% соответственно). На 2 и 3-м году наблюдения число прозрачных трансплантатов у детей до 1 года продолжало сокращаться, в то время как в группе сравнения помутнение трансплантата через 2-3 года после операции отмечали относительно редко. В конечном итоге через 2 года после операции прозрачное приживление трансплантата у детей грудного возраста составило 56%, а через 3 года после операции – 54%. В группе сравнения прозрачных трансплантатов в эти же сроки было 78 и 64% соответственно (разница по критерию  $z$  между обеими группами была неслучайной,  $p < 0,05$ ) (рис. 1). Во второй группе (со стафиломой роговицы) через 3 мес. после лимбокератоластики все трансплантаты оставались прозрачными, а через 6 мес. только у половины. Через год прозрачность сохранил лишь один трансплантат из 8. Органосохранный результат достигнут во всех случаях.

Удовлетворительные биологические и функциональные результаты отмечены при врожденных дистрофиях роговицы и при аномалии Петерса (рис. 2а, б), неудовлетворительные – при стафиломе роговицы и при ВПР на фоне ЦМВ-инфекции (рис. 3а, б). По нашим наблюдениям, послеоперационное течение у детей до года принципиально не отличается от такового у детей старшей возрастной группы, однако чем младше ребенок, тем проблематичней за ним уход – не только поверхностные манипуляции, но и контрольные осмотры приходится проводить у них под наркозом. Невозможно ожидать от грудного ребенка и жалоб на боль в глазу, чувство инородного тела или фотофобию. В таких условиях высока вероятность того, что развитие послеоперационного осложнения окажется незамеченным, а его лечение – отсроченным.

Означает ли это, что следует воздерживаться по возможности от кератопластики у детей грудного возраста? Обскурационная амблиопия при ВПР развивается быстро, так что откладывание пересадки роговицы в этой группе детей на более поздний срок делает ее функционально бессмысленной.

Мы считаем, что двустороннее ВПР у новорожденного является абсолютным показанием к пересадке роговицы в сроки до 6 мес., если только нет столь же абсолютного противопоказания (например, некомпенсированной глаукомы).

Дополнительным аргументом в пользу «ранних» кератопластик служит и то, что состояние иммунитета у новорожденного благоприятствует бесконфликтному, прозрачному приживлению трансплантата. Иммунная система человека, как известно, закладывается на самых ранних этапах гестации, однако созревание свое заканчивает после рождения. В первые 2 недели жизни полностью отсутствует секреторный IgA; сывороточный IgA появляется через месяц. Уровень сывороточного IgG и IgM весь первый год жизни ребенка составляет всего 10% от аналогичного уровня у взрослых. В системе клеточного иммунитета у детей грудного возраста преобладают Т-супрессоры. В-лимфоциты, несмотря на нормальное количество, функционально еще мало активны. В целом состояние клеточного иммунитета у новорожденных определяется скорее недоразвитием самих межклеточных связей, чем отсутствием или неспособностью какой-либо отдельной клеточной фракции [11].

Подобные особенности иммунитета новорожденных приводят к тому, что в 1-й месяц жизни ребенка обычно избегают проведения календарных прививок, по большей части из опасений вызвать толерантность к бактериальным антигенам и ослабить ответ при контакте с ними в последующем. По аналогии, донорская роговица, пересаженная на фоне незрелого иммунитета в первые месяцы жизни ребенка, имеет все шансы превратиться в настоящую химеру, т.е. существовать вместе с макроорганизмом, не вызывая с его стороны реакции отторжения.

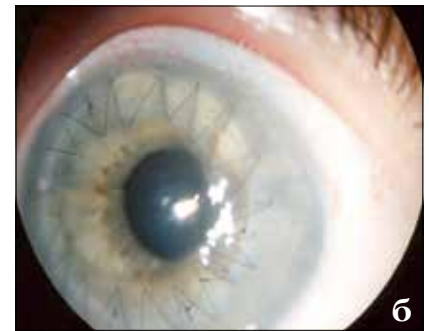
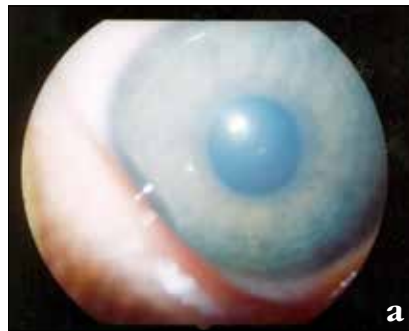
Рис. 2. Глаз пациента с врожденной эндотелиальной дистрофией роговицы: а) до операции; б) после операции

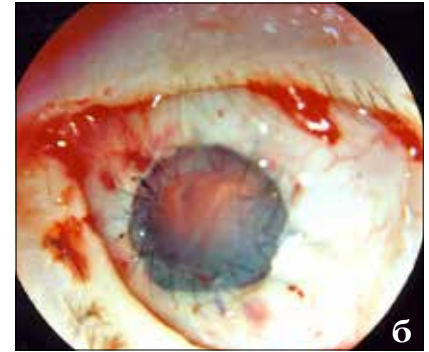
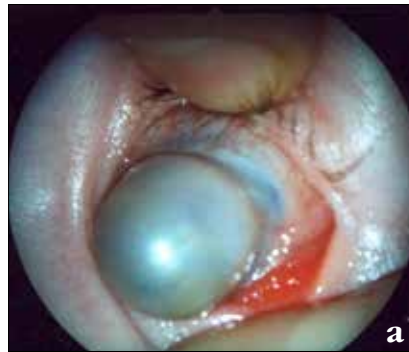
Рис. 3. Глаз пациента П. со стафиломой роговицы: а) до операции; б) после операции

## ЗАКЛЮЧЕНИЕ

В сравнительном аспекте биологические результаты СКП у новорожденных несколько хуже, чем у детей старшего возраста. В то же время функциональный результат при раннем (до года) лечении ВПР превосходит таковой при лечении отсроченном (старше года). Если у детей, оперированных в грудном возрасте, удовлетворительную остроту зрения после СКП наблюдали в половине случаев, то у детей, оперированных в старшем возрасте – только в 1 случае из 10. Пересадка роговицы в грудном возрасте – наиболее оптимальный способ избавить ребенка от амблиопии и инвалидности по зрению. Еще 10 лет тому назад такое утверждение показалось бы излишне оптимистичным. Сегодня же случаи успешной кератопластики при ВПР в возрасте нескольких месяцев и даже нескольких недель жизни перестали быть чем-то исключительным. Риск помутнения трансплантата в этой возрастной катего-

рии остался прежним, однако число случаев прозрачного приживления трансплантата, а вместе с тем и удовлетворенность хирургов биологическими и функциональными результатами операции существенно выросли. Приведенная выше серия наблюдений демонстрирует тот факт, что при определенных условиях (жестком отборе пациентов к операции, щадящей микрохирургической технике, тщательном послеоперационном мониторинге состояния глаза, своевременном лечении осложнений) хирургическое лечение ВПР в ранние сроки может быть вполне успешным.

## ЛИТЕРАТУРА

1. Боброва Н.Ф., Тронина С.А., Пашежер Т.Е. Алгоритм хирургического лечения врожденных бельм при аномалии Петерса // Федоровские чтения – 2004: Всерос. научно-практ. конф. с международным участием «Новые технологии в лечении заболеваний роговицы»: Сб. науч. ст. / Под ред. Х.П. Тахчиди. – М., 2004. – С. 66-71.

2. *Зубарева Л.Н., Овчинникова А.В., Коробкова Г.В.* Результаты сквозной кератопластики у детей // Офтальмохирургия. – 2000. – № 3. – С. 15-22.

3. *Иванова В.Ф.* Результаты кератопластики у детей // Съезд офтальмологов России, 7-й: Тез. докл. – Ч. 2. – М., 2000. – С. 17.

4. *Нероев В.В., Хватова А.В.* Основные направления Российской программы по ликвидации устранимой детской слепоты // Ликвидация устранимой слепоты: Всемирная инициатива ВОЗ. Ликвидация детской слепоты: Росс. межрегион. Симпозиум, 2-й: Материалы. – М., 2004. – С. 39-49.

5. *Плескова А.В.* Сквозная кератопластика при помутнениях роговицы у детей: субъективные, объективные и информационные основания хирургического лечения // Российская педиатрическая офтальмология. – 2009. – № 2. – С. 55-59.

6. *Плескова А.В., Катаргина Л.А., Хватова А.В.* Врожденные помутнения роговицы // Российская педиатрическая офтальмология. – 2010. – № 2. – С. 46-50.

7. *Плескова А.В., Катаргина Л.А.* Современные аспекты сквозной кератопластики при различных помутнениях роговицы у детей // Российский

офтальмологический журнал. – 2011. – № 2. – С. 89-94.

8. *Шилова Л.В., Сомов Е.Е.* Статистический анализ инвалидизации детей с патологией органа зрения в Санкт-Петербурге // Актуальные вопросы детской офтальмологии: Материалы науч.-практ. конф. – М., 1997. – С. 284-285.

9. *Aasuri M.K., Garg P., Gokhle N., Gupta S.* Penetrating keratoplasty in children // *Cornea*. – 2000. – Vol. 19, № 2. – P. 140-144.

10. *Al-Rajbi A.A., Wagoner M.D.* Penetrating keratoplasty in congenital hereditary endothelial dystrophy // *Ophthalmol.* – 1997. – Vol. 104, № 6. – P. 956-961.

11. *Buckley R.H.* Transplantation. In: *Immunologic disorders in infants and children* / Ed. by E.R. Stiehm, V.A. Fulginiti. – WB Saunders, Philadelphia, 1980. – P. 776-804.

12. *Dana M.R., Schaumberg D.A., Moyes A.L., Gomes J.A.* Corneal transplantation in children with Peters anomaly and mesenchymal dysgenesis: multicenter pediatric keratoplasty study // *Ophthalmology*. – 1997. – Vol. 104, № 10. – P. 1580-1586.

13. *Gabric N., Dekaris I., Vojnickovic B. et al.* Corneal transplantation in children

// *Coll. Antropol.* – 2001. – Vol. 25, Suppl. 1. – P. 17-22.

14. *Gilbert C.E.* Blindness in children // *Brit. J. Ophthalmol.* – 2003. – Vol. 327. – P. 760-761.

15. *Gordon Y.J., Mokete M.* Penetrating keratoplasty in children // *J. Pediatr. Ophthalmol. Strabismus*. – 1979. – Vol. 16. – P. 297-300.

16. *McClellan K., Lai T., Grigg J., Billson F.* Penetrating keratoplasty in children: visual and graft outcome // *Br. J. Ophthalmol.* – 2003. – Vol. 87. – P. 1212-1214.

17. *Michaelli A., Markovich A., Rootman D.S.* Corneal transplants for the treatment of congenital corneal opacities // *J. Pediatr. Ophthalm. Strabismus*. – 2005. – Vol. 42, № 1. – P. 34-44.

18. *Patel H.Y., Ormonde S., Brookes N.H.* The indications and outcome of paediatric corneal transplantation in New Zealand: 1991-2003 // *Br. J. Ophthalmol.* – 2005. – Vol. 89, № 4. – P. 404-408.

19. *Rezende R.A., Uchoa U.B., Uchoa R. et al.* Congenital corneal opacities in a cornea referral practice // *Cornea*. – 2004. – Vol. 23, № 6. – P. 565-570.

20. *Sajjadi S. H., Javadi M.A., Hemmati R.* Results of penetrating keratoplasty in CHED // *Cornea*. – 1995. – Vol. 14, № 1. – P. 18-25.

Поступила 18.11.2015



Новый интернет-ресурс издательства «Офтальмология» создан с целью оперативного обеспечения врачей научной информацией по офтальмологии.

Многоуровневый сайт **eyepress.ru** – это журналы, книги, новейшие научные разработки, информация о конференциях, научно-практические статьи, описания изобретений, видеоинформация.