

УДК 611.847.2

## Выбор свободных трансплантатов для пластики рубцово-измененных тканей век и периорбитальной области на основе биомеханических критериев

И.А. Филатова, Е.Н. Иомдина, И.О. Некрасов, Б.М. Братов

ФГБУ «Московский НИИ глазных болезней им. Гельмгольца» Минздрава России, Москва

### РЕФЕРАТ

**Цель.** Сравнительное изучение упруго-прочностных свойств кожи верхнего и нижнего века, кожи брови, конъюнктивы, а также свободных трансплантатов (избытка кожи верхнего века, кожи задней поверхности ушной раковины и внутренней поверхности плеча, слизистой губы) в норме и при рубцовых деформациях.

**Материал и методы.** Из тканей, удалённых в ходе реконструктивно-пластического хирургического лечения последствий травм или ожога глаза, а также его придаточного аппарата, вырезали 210 образцов стандартного размера. Для биомеханического исследования образцы подвергли нагружению вплоть до разрыва с помощью испытательной машины Autograph (Shimadzu Universal Testing Machine, Япония) и регистрировали зависимости «напряжение-деформация», на основе которых рассчитывали модуль упругости, предел прочности и максимальную продольную деформацию исследуемой ткани.

**Результаты.** Анализ полученных результатов позволил выявить отличия в упруго-прочностных параметрах кожи верхних и нижних век, а также области бровей. Установлено, что модуль упругости (E) рубцово-изменённой кожи в области брови ( $E=6,3\pm 2,1$  МПа) выше, чем в области нижнего ( $E=4,3\pm 0,8$  МПа) и верхнего ( $E=3,6\pm 0,5$  МПа)

века. Модуль упругости внутренней поверхности плеча ( $E=4,0\pm 0,5$  МПа) близок к значениям рубцово-изменённой кожи нижнего века, а задней поверхности ушной раковины – кожи верхнего века ( $E=2,5\pm 0,4$  МПа). Наибольшей жесткостью характеризуется конъюнктура с рубцами, вызванными ожогом ( $E=3,8\pm 2,0$  МПа), а наименьшей – конъюнктура глаз с травматическими повреждениями без рубцов ( $E=0,7\pm 0,2$  МПа). Модуль упругости аутослизистой губы ( $E=2,2\pm 0,3$  МПа), близкий по величине к соответствующему показателю рубцово-изменённой конъюнктивы ( $E=1,9\pm 0,4$  МПа), характеризует эту ткань, с точки зрения биомеханических критериев, как вполне подходящую для конъюнктивальной пластики.

**Выводы.** Соответствие биомеханических показателей тканей периорбитальной области и свободных трансплантатов следует принимать во внимание при их выборе и определении тактики реконструктивно-пластического хирургического лечения травматических рубцовых деформаций век и конъюнктивы.

**Ключевые слова:** биомеханические свойства, веки, рубцовые деформации, кожа, конъюнктура, свободные трансплантаты. ■

**Авторы не имеют финансовых или имущественных интересов в упомянутых материале и методах.**

Офтальмохирургия.– 2017.– № 3.– С. 55-60.

### ABSTRACT

## Choosing free transplants for plastic surgery of the scar-deformed tissue of eyelids and in the periorbital area on the basis of biomechanical criteria

I.A. Filatova, E.N. Iomdina, I.O. Nekrasov, B.M. Bratov

The Moscow Helmholtz Research Institute of Eye Diseases, Moscow

**Purpose.** The paper reports the results of a comparative study of strength-elastic properties of the skin of the upper and lower eyelids, eyebrows, conjunctiva as well as those of free transplants (excess skin of the upper eyelid, skin of the posterior surface of the auricle, the inner surface of the shoulder, the lip mucosa) in normal conditions and scar deformations.

**Material and methods.** In the study 210 standard-size samples were cut from tissues removed during reconstructive plastic surgeries of traumas and burns of the eye and eye adnexa. In order to determine the biomechanical parameters, the samples were loaded until a rupture using the Autograph Universal Testing Machine (Shimadzu, Japan) and checked for the tension-deformation dependence. This dependence was used to calculate the elasticity modulus, the tensile strength, and the maximum longitudinal deformation of the examined tissue.

**Results.** The obtained results revealed differences in strength-elastic parameters of the skin of the upper and the lower eyelids and also the eyebrow area. It was determined, that the elasticity modulus (E) of scar-deformed skin in the eyebrow area ( $E=6.3\pm 2.1$  MPa) was higher than that of the lower eyelid area ( $E=4.3\pm 0.8$  MPa) and the upper eyelid area ( $E=3.6\pm 0.5$  MPa). The elasticity modulus of the skin of the inner surface of the shoulder ( $E=4.0\pm 0.5$  MPa) is close to that of the scar-deformed skin of the lower eyelid, while the value of E for the posterior surface of the auricle is close to that of the upper eyelid scar-deformed skin ( $E=2.5\pm 0.4$  MPa). The maximum rigidity was found to characterize the conjunctiva with burn-induced scars ( $E=3.8\pm 2.0$  MPa), while the minimum rigidity was displayed by the conjunctiva of eyes with traumatic lesions without scars ( $E=0.7\pm 0.2$  MPa). The elasticity modulus of lip mucosa ( $E=2.2\pm 0.3$  MPa), close to the respective parameter of scar-deformed conjunctiva

( $E=1.9\pm 0.4$  МПа), shows that, from the biomechanical point of views, this tissue can be regarded as fully suitable for plastic surgery of the conjunctiva.

Conclusions. Matching biomechanical parameters of periorbital area tissues and free transplants should be considered when choosing the transplants and developing the treatment plan of reconstructive

plastic surgeries of traumatic scar deformities of eyelids and the conjunctiva.

**Key words:** *biomechanical properties, eyelids, scar tissue, skin, conjunctiva, free transplants.* ■

**No author has a financial or proprietary interest in any material or method mentioned.**

Fyodorov Journal of Ophthalmic Surgery.– 2017.– No. 3.– P. 55-60.

## АКТУАЛЬНОСТЬ

**Р**убцовые деформации век и окружающих глаз тканей занимают одно из лидирующих мест при травматических повреждениях вспомогательного аппарата органа зрения, особенно среди лиц молодого возраста, и оказывают негативное влияние на функциональное состояние органа зрения в целом [5].

Как известно, рубцовые деформации возникают вследствие частичной утраты кожных покровов, а также из-за смещения тканей в результате тракций, что может привести к серьезным осложнениям и вызвать рубцовый выворот века, лагофтальм, деформацию глазной щели. Кроме связанных с этим значительных функциональных нарушений, рубцовые деформации являются причиной развития различных эстетических дефектов, это диктует необходимость проведения реконструктивно-пластической коррекции век с иссечением рубцово-измененной ткани и трансплантацией лоскутов (избытка кожи верхнего века, кожи задней поверхности ушной раковины и внутренней поверхности плеча, аутослизистой губы) с целью восполнения дефекта кожи или конъюнктивы [3, 11, 16, 18, 21].

Реконструкция в области век уникальна вследствие выполнения ими особых функций. Веки защищают глаз от травматических повреждений, сохраняют слезную пленку и принимают участие в секреции слезной жидкости, выработка и распре-

деление которой зависят от накачивающего действия век и наличия неповрежденного экскреторного аппарата. Принципы хирургии век и окологлазничной области сводятся к двум основным задачам:

1. Приближенное к норме восстановление трёхмерной анатомии века.

2. Нормальное прилегание заднего ребра и конъюнктивы век к поверхности глазного яблока, что важно для поддержания адекватной слезной пленки и прозрачности роговицы.

Если процесс рубцевания нарушает этот тонкий баланс на краю века, то ороговевшая ткань и ресницы могут разрушить эпителий роговицы и привести к потере зрения. Поэтому при выполнении операции переднюю пластинку века необходимо замещать кожей, а заднюю – слизистой тканью, сохраняя горизонтальный ход мышцы и выделительную слезную микроанатомию [16, 18, 21].

В то же время, кроме реконструктивно-пластических операций в области век необходимо восстановление полости для полноценного глазного протезирования, что представляет собой один из самых проблематичных разделов офтальмопластики. Разработано множество методов ее восстановления, предусматривающих пластику либо местными тканями, либо пересадку свободных трансплантатов – кожи или аутослизистой губы [9, 12]. В последнее время чаще применяют свободную пересадку аутослизистой губы [4, 6, 12].

Тяжелые травмы и ожоги глаз нередко сочетаются с сокращением и отсутствием орбитальных сводов. В этих случаях удаление глазного яблока выполняется при наличии деформации конъюнктивы [1, 5, 8, 10]. Деформацию или зарастание конъюнктивальной полости отмеча-

ют у 10% пациентов с анофтальмом. Такие процессы могут быть вызваны различными причинами, в первую очередь, тяжелым исходом травмы и ожога, а также длительным использованием изношенного протеза либо его длительным отсутствием [4, 8, 10, 13, 14, 19] и требуют выполнения реконструктивных вмешательств с пересадкой аутоотрансплантатов слизистой губы.

На практике нередко приходится сталкиваться с использованием трансплантатов, неадекватных для восстановления век, например, свободных расщепленных и послойных лоскутов с конечностей и области живота, применяемых как средство экстренной помощи, так и для плановой реконструкции, что нередко приводит к частичному некрозу, сокращению лоскута с вторичной деформацией и отличию тканей по цвету [15, 16, 23]. Важно отметить, что все указанные процессы динамически изменяются по мере формирования подкожного рубца в зависимости от объема и вида хирургического лечения. При этом в большинстве случаев такое оперативное лечение оказывается недостаточным эффективным в связи с возникновением грубых рубцовых деформаций, требующих в отдаленном периоде повторных операций, что диктует необходимость проведения реконструктивно-пластической коррекции век с иссечением рубцово-измененной ткани и трансплантацией лоскутов с целью восполнения дефекта кожи [2, 12, 20].

## ЦЕЛЬ

Сравнительное изучение упруго-прочностных свойств кожи верхнего и нижнего века, кожи брови, конъюнктивы, а также свободных трансплантатов (избытка кожи

### Для корреспонденции:

Филатова Ирина Анатольевна,  
докт. мед. наук, врач высшей категории,  
руководитель отдела пластической хирургии  
и глазного протезирования  
E-mail: filatova13@yandex.ru

верхнего века, кожи задней поверхности ушной раковины и внутренней поверхности плеча, слизистой губы) в норме и при рубцовых деформациях.

## МАТЕРИАЛ И МЕТОДЫ

Образцы тканей для исследования их упруго-прочностных свойств получали в ходе реконструктивно-пластического хирургического лечения последствий травм или ожога глаза, а также его придаточного аппарата. Всего было исследовано 210 образцов, из них:

1) 93 образца кожи верхнего века, взятых у 36 пациентов: 48 образцов – у 10 пациентов с блефарохалазисом в возрасте 40-80 лет (в среднем  $57,2 \pm 1,8$  года) (рис. 1) и 45 образцов – у 26 пациентов с рубцовыми изменениями верхних век в возрасте 13-63 лет (в среднем  $29,8 \pm 2,7$  года);

2) 26 образцов кожи нижнего века с рубцовыми изменениями, взятых у 16 пациентов 6-71 года (в среднем  $39,9 \pm 5,7$  года);

3) 11 образцов кожи брови 5 пациентов с рубцовыми изменениями в данной области 10-38 лет (в среднем  $25,6 \pm 3,4$  года) (рис. 2);

4) 12 образцов кожи задней поверхности ушной раковины – 7 пациентов 19-75 лет (в среднем  $57,0 \pm 4,9$  года) при свободной пересадке кожи из данной области (рис. 3);

5) 15 образцов кожи внутренней поверхности плеча, взятых у 7 пациентов 36-54 лет (в среднем  $44,5 \pm 1,6$  года) при свободной пересадке кожи из данной области (рис. 4);

6) 22 образца конъюнктивы, взятых у 20 пациентов, из них 10 образцов рубцово-измененной конъюнктивы получены у 10 пациентов в возрасте от 21 до 54 лет (в среднем  $40,3 \pm 4,0$  года), 7 образцов конъюнктивы без рубцов взяты у 7 пациентов в возрасте 22-69 лет (в среднем  $41,7 \pm 6,1$  года) и 5 образцов получены у 3 пациентов в возрасте от 26 до 57 лет (в среднем  $32,6 \pm 6,1$  года) с рубцово-измененной конъюнктивой в результате исхода ожога;

7) 31 образец аутослизистой губы 20 пациентов в возрасте от 10 до 57 лет (в среднем  $34,7 \pm 2,8$  года) при свободной пересадке слизистой (рис 5).

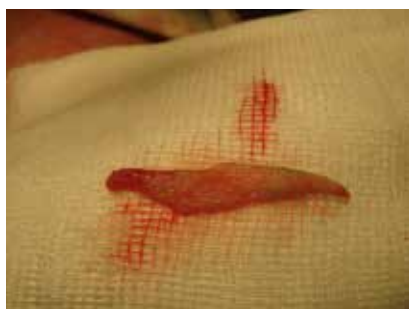

Рис. 1. Резецированный участок кожи верхнего века у пациента с блефарохалазисом

Fig. 1. The resected area of the skin in the upper eyelid of a patient with blepharochalasis

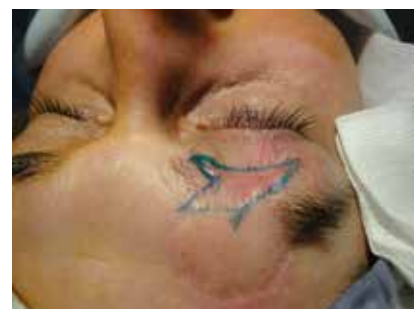

Рис. 2. Этап операции: выполнена разметка для резекции рубцовой деформации в области брови

Fig. 2. Stage of operation: marking for resection of cicatricial deformation in the region of the eyebrow

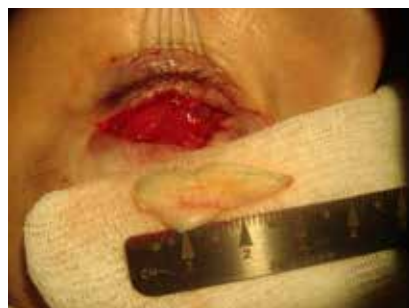

Рис. 3. Этап операции: мобилизованное нижнее веко с дефектом ткани и выкраенный ауто-трансплантат кожи с задней поверхности ушной раковины

Fig. 3. Stage of operation: the mobilized lower eyelid with the tissue defect and the autotransplant of the skin cut out from the posterior surface of the auricle

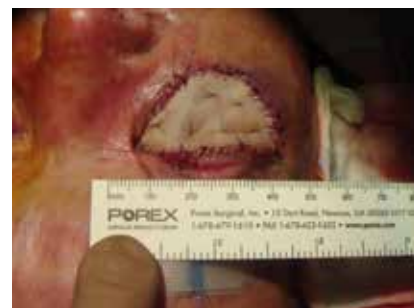

Рис. 4. Этап операции: обширный дефект кожи нижнего века при послеожоговой деформации восполнен свободным ауто-трансплантатом с внутренней поверхности плеча

Fig. 4. Stage of operation: extensive defect of the lower eyelid skin with post-burn deformations restored using a free autotransplant from the inner surface of the shoulder

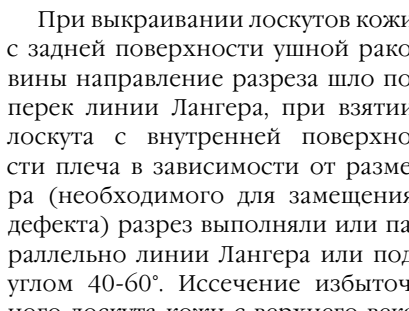


Рис. 5. Подготовленные лоскуты слизистой губы для реконструкции конъюнктивальной полости

Fig. 5. The lip mucosa graft prepared for reconstruction of the conjunctiva cavity

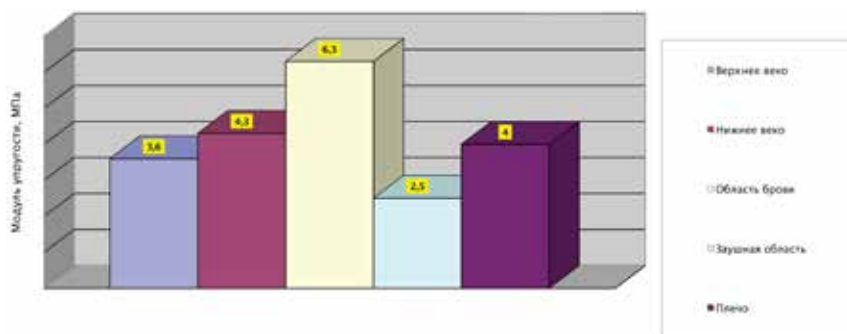
При выкраивании лоскутов кожи с задней поверхности ушной раковины направление разреза шло поперек линии Лангера, при взятии лоскута с внутренней поверхности плеча в зависимости от размера (необходимого для замещения дефекта) разрез выполняли или параллельно линии Лангера или под углом  $40-60^\circ$ . Иссечение избыточного лоскута кожи с верхнего века всегда имело разрез, параллельный линии Лангера. При иссечении рубцово-измененной кожи разрез всегда имел направление вдоль рубца. Для исследования брали только образцы кожи (без рубцов в подкожной области), и ее толщину измеряли перед проведением биомеханического тестирования. Значение толщины учитывалось при расчете модуля упругости и других механи-

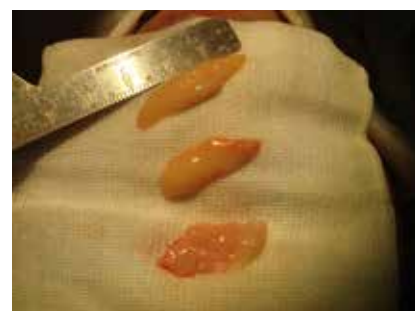

Рис. 5. Подготовленные лоскуты слизистой губы для реконструкции конъюнктивальной полости

Fig. 5. The lip mucosa graft prepared for reconstruction of the conjunctiva cavity

ческих характеристик. Для биомеханического испытания из тканей, взятых в ходе хирургического вмешательства, специальным ножом с дву-



**Рис. 6.** Средние значения модуля упругости (МПа) рубцово-изменённых тканей периорбитальной области: кожи верхнего и нижнего века, области брови, кожи внутренней поверхности плеча и задней поверхности ушной раковины

**Fig. 6.** Average values of modulus of elasticity (MPa) of the scar tissue of the periorbital area: the skin of the upper and lower eyelids, eyebrow region, the skin of the inner surface of the shoulder and the posterior surface of the auricle

мя режущими поверхностями вырезали стандартные полоски шириной 4,0 мм и длиной 10 мм. После измерения их толщины образцы помещали в зажимы испытательной машины Autograph (Shimadzu Universal Testing Machine, Япония) и при нагружении с постоянной скоростью (1 мм/мин) вплоть до разрыва регистрировали зависимости «напряжение-деформация», на основе которых рассчитывали упруго-прочностные показатели исследованной ткани: разрывную прочность ( $\sigma$ ), модуль упругости ( $E$ ) и максимальную продольную деформацию ( $\epsilon$ ).

Статистическая обработка полученных данных выполнялась с использованием пакета статистических программ Statistica 12, Microsoft Office Excel 2007. Для оценки нормальности распределения использовали критерий Шапиро-Уилка, затем рассчитывали параметрические показатели ( $M \pm \sigma$ : среднее значение  $\pm$  среднее отклонение), для сравнения двух независимых выборок использовали тест Стьюдента в качестве параметрического критерия. Достоверными считались отличия со значениями  $p < 0,05$ .

## РЕЗУЛЬТАТЫ

При анализе результатов механических испытаний наибольшее внимание уделялось значениям модуля упругости и деформационной способности (максимальной продольной деформации) образцов иссле-

дуемых тканей, как наиболее информативным и значимым с точки зрения реконструктивной хирургии критериям, характеризующим биомеханические свойства тканей в области физиологических нагрузок, в то время как показатель предела прочности относится к области разрывных нагрузок и описывает эти свойства вне физиологического диапазона.

В ходе проведённых испытаний было выявлено, что модуль упругости рубцово-изменённой кожи в области брови у больных  $25,6 \pm 3,4$  года составляет  $E = 6,3 \pm 2,1$  МПа, а для кожи нижнего века (возраст пациентов  $39,9 \pm 5,7$  года) этот показатель достоверно ниже:  $E = 4,3 \pm 0,8$  МПа ( $p < 0,05$ ). Еще более низкие значения модуля упругости получены при анализе кривых зависимости «напряжение-деформация», соответствующих образцам рубцово-изменённой кожи верхнего века пациентов в той же возрастной группе ( $29,8 \pm 2,7$  года):  $E = 3,6 \pm 0,5$  МПа (рис. 6).

Значение модуля упругости кожи внутренней поверхности плеча ( $E = 4,0 \pm 0,5$  МПа) близко к значениям данного показателя рубцово-изменённой кожи нижнего века ( $E = 4,3 \pm 0,8$  МПа). В то же время модуль упругости кожи заушной области ( $E = 2,5 \pm 0,4$  МПа) достоверно ниже всех этих показателей ( $p < 0,05$ ).

Важным биомеханическим показателем ткани с точки зрения ее использования для пластики является растяжимость. Нами были получены следующие значения показа-

теля растяжимости исследованных тканей: кожа верхнего века с рубцовыми деформациями:  $\epsilon = 73,9 \pm 7,5\%$ ; кожа нижнего века с рубцовыми деформациями:  $\epsilon = 64,5 \pm 7,1\%$ ; кожа брови с рубцовыми деформациями:  $\epsilon = 48,7 \pm 6,2\%$ ; кожа задней поверхности ушной раковины:  $\epsilon = 72,6 \pm 12,2\%$ ; кожа внутренней поверхности плеча:  $\epsilon = 82,8 \pm 10,1\%$ . Выявлено, что показатель растяжимости кожи верхнего века с рубцом ( $\epsilon = 73,9 \pm 7,5\%$ ) близок к соответствующему показателю кожи заушной области ( $\epsilon = 72,6 \pm 12,2\%$ ), а кожа брови с рубцовыми деформациями характеризуется достоверно ( $p < 0,05$ ) более низкими значениями растяжимости, т.е. меньшей эластичностью, чем рубцово-изменённая кожа нижнего и верхнего века (рис. 7).

При исследовании образцов конъюнктивальной ткани установлено, что модуль упругости конъюнктивы глаз с последствиями травмы при отсутствии рубцовых изменений составляет  $E = 0,7 \pm 0,2$  МПа. Этот показатель оказался в 2 раза ниже, чем у рубцово-изменённой конъюнктивы глаз с травматическим повреждением –  $E = 1,9 \pm 0,4$  МПа ( $p < 0,05$ ) – и в 5 раз ниже, чем у рубцово-изменённой конъюнктивы с последствиями ожога –  $E = 3,8 \pm 2,0$  МПа ( $p < 0,01$ ).

Механические испытания показали, что модуль упругости аутослизистой губы, составляющий  $2,2 \pm 0,3$  МПа, ближе всего по величине к соответствующему показателю рубцово-изменённой конъюнктивы глаз с травматическим повреждением ( $E = 1,9 \pm 0,4$  МПа). В то же время он достоверно выше аналогичного показателя, определенного для конъюнктивы без рубцов ( $E = 0,7 \pm 0,2$  МПа) и значительно ниже модуля упругости рубцово-изменённой конъюнктивы с исходом ожога ( $E = 3,8 \pm 0,2$  МПа,  $p < 0,02$ ). Как было отмечено выше, важным биомеханическим показателем ткани в отношении ее использования для пластики является растяжимость. Выявлено, что для слизистой губы данный показатель составляет  $\epsilon = 73,4 \pm 7,5\%$ , что практически не отличается от соответствующих значений, определенных для рубцово-изменённой конъюнктивы глаз с последствиями травмы ( $\epsilon = 68,7 \pm 14,1\%$ ), несколько ниже, чем при ожоговом поврежде-

нии ( $\epsilon=88,7\pm 24,6\%$ ,  $p>0,05$ ), но достоверно выше, чем у конъюнктивы без рубцовых изменений ( $\epsilon=47,0\pm 5,5\%$ ,  $p<0,01$ ) (рис. 8).

## ОБСУЖДЕНИЕ

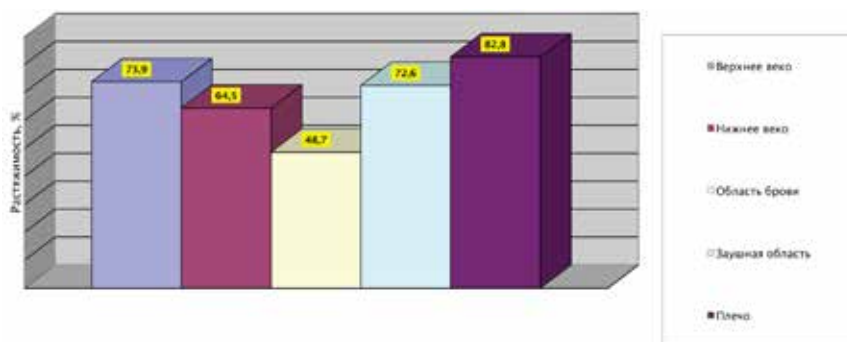
Сравнительный анализ упруго-прочностных параметров позволил выявить отличия в биомеханических характеристиках кожи верхних, нижних век и кожи в области бровей у близких по возрастному диапазону пациентов при наличии рубцовых деформаций, а также в области внутренней поверхности плеча и заушной области. В целом, с учетом модуля упругости (E) и максимальной деформации ( $\epsilon$ ), биомеханические показатели кожи внутренней поверхности плеча больше соответствуют аналогичным показателям нижнего века, а задней поверхности ушной раковины – кожи верхнего века (рис. 6 и 7). Эти соответствия могут служить биомеханическим критерием для выбора наиболее адекватного трансплантата при реконструктивно-пластическом хирургическом лечении рубцовых деформаций тканей век.

Данные, полученные при исследовании образцов конъюнктивной ткани, демонстрируют возрастание ее жесткости при формировании рубцов, вызванных травмой, и еще в большей степени вызванных ожоговым повреждением. Сравнительная характеристика биомеханических свойств конъюнктивы показала их зависимость от вида повреждения – травматического или ожогового. Наибольшей жесткостью характеризуется конъюнктура с рубцами, вызванными ожогом, а наименьшей – конъюнктура глаз с травматическими повреждениями, но без рубцовых изменений.

Показатели растяжимости рубцово-измененной конъюнктивы и слизистой губы близки по значению, что свидетельствует о целесообразности использования данной аутоклетки для пластики конъюнктивной полости.

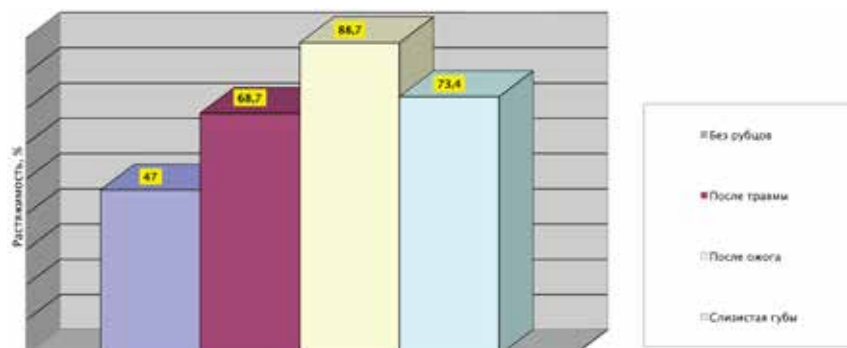
## ЗАКЛЮЧЕНИЕ

Биомеханические свойства рубцово-измененной кожи верхнего и



**Рис. 7.** Средние величины деформационной способности (растяжимости, %) рубцово-изменённых тканей периорбитальной области: кожи верхнего и нижнего века, области брови и свободных трансплантатов: кожи внутренней поверхности плеча и задней поверхности ушной раковины

**Fig. 7.** The average values of the strain capacity (stretching, %) of the scar tissue of the peri-orbital area: the skin of the upper and lower eyelids, eyebrow area, and free grafts: skin inner surface of the shoulder and posterior surfaces of the auricle



**Рис. 8.** Средние величины деформационной способности (растяжимости, %) конъюнктивы (после травмы без рубцов, после травмы с рубцами, после ожога с рубцами) и аутослизистой губы

**Fig. 8.** The average values of the strain capacity (stretching, %) of the conjunctiva (after injury without scarring, after trauma with scars, after a burn with scars) and auto-mucosa of lip

нижнего века, а также кожи окружающих участков (в частности, области бровей) различны. Наибольшей жесткостью характеризуется кожа в области бровей, а наименьшей – в области верхнего века. Биомеханические показатели кожи внутренней поверхности плеча больше соответствуют показателям кожи нижнего века, а задней поверхности ушной раковины – кожи верхнего века.

Механические параметры слизистой губы (сочетание близкой по значению к неповрежденной конъюнктиве величины упругости и вполне достаточной эластичности) характеризуют эту ткань с точки зрения биомеханических критериев как вполне подходящую для пластиче-

ской хирургии конъюнктивы. Полученные данные следует принимать во внимание при выборе свободных трансплантатов и определении тактики хирургического лечения.

## ЛИТЕРАТУРА

1. Азнабаев М.Т., Суркова В.К., Жуманиязов А.Ж. Первичная блефаропластика при опухолях век у детей // Офтальмохирургия. – 2002. – № 3. – С. 33-36.
2. Вербо Е.В., Неробеев А.И. Реконструкция лица реваскуляризованными аутооттрансплантатами. – М.: Медицина, 2008 – 205 с.
3. Грищенко С.В., Филатова И.А., Виссарионов В.А. и др. Использование различных лоскутов при устранении врождённых и приобретённых дефектов век у детей // Российская педиатрическая офтальмология. – 2010 – № 2. – С. 21-27.
4. Гундорова Р.А., Друнова Ю.С. Коррекция конъюнктивной полости для косметического протезирования // Вестник офтальмологии. – 1988. – № 5. – С. 57-58.

5. Гундорова Р.А., Нероев В.В., Кашников В.В. Травмы глаза. – М.: ГЭОТАР-Медиа, 2009. – 560 с.

6. Журавлев А.И., Южно М.В. Оптические индикаторы для кожной офтальмопластики // Окулист. – 2003. – № 12 (52). – С. 6-8.

7. Иомдина Е.Н., Бауэр С.М., Котляр К.Е. Биомеханика глаза: теоретические аспекты и клинические приложения. – М.: Реальное время, 2015. – 208 с.

8. Катаев М.Г., Кирюхина С.Л. Пластика конъюнктивальной полости при анофтальме: Методические рекомендации. – М., 1991. – 16 с.

9. Кошарная Н.В. Глазное протезирование: Практическое пособие для окулистов и глазопротезистов. – Харьков, 1996. – 83 с.

10. Красников П.Г. Результаты восстановительных пластических операций с пересадкой аутоканей при недостаточном количестве конъюнктивального мешка для ношения протеза // Офтальмологический журнал. – 1984. – № 3. – С. 154-157.

11. Милюдин Е.С. Пластическая хирургия век: Дис. ...канд. мед. наук. – Самара, 1994.

12. Неробеев А.И., Малаховская В.И., Шургая Ц.М. Восстановительные операции на мягких тканях лица и шеи / Под ред. В.М. Безрукова, Т.Г. Робустовой // Руководство по хирургической стоматологии и челюстно-лицевой хирургии. – М.: Медицина, 2000. – Т. 2 – С. 94-174.

13. Тихомирова Н.М. Восстановительные операции конъюнктивальной полости при анофтальме: Автореф. дис. ...канд. мед. наук. – Уфа, 1970. – 28 с.

14. Филатова И.А. Анофтальм. Патология и лечения. – М., 2007. – С. 92-113.

15. Филатова И.А., Романова И.А. Возможность прогнозирования риска отторжения свободного послойного кожного аутоотрансплантата при реконструкции век // Российский офтальмологический журнал. – 2011. – Т. 4, № 4. – С. 81-85.

16. Bennett R.G., Cheek Reconstruction, Chapter 13 / T.E. Rohrer [et al.]. Flaps and Grafts in Dermatologic Surgery, SAUNDERS ELSEVIER, available at www.elsevier.com. – 2007. – P. 159-177.

17. Bowman P., Fosko S.W., Hatsten M.E. Periocular Reconstruction, Chapter 12 / Flaps and Grafts in

Dermatologic Surgery, SAUNDERS ELSEVIER, available at www.elsevier.com. – 2007. – P. 137-158.

18. Custer P.L., Harvey H. The arm as a skin graft donor site in eyelid reconstruction // Ophthal. Plast. Reconstr. Surg. – 2001. – Vol. 17. – P. 427-430.

19. Flanagan J.G., Chapter 13: Loss of the lower cul-de-sac // OculoPlastic Surgery. – St. Louis, 1970. – P. 825-833.

20. Hom D.B., Tore W.D. Минимально инвазивные подходы и кожные трансплантаты при реконструкции кожных покровов // Пластическая и реконструктивная хирургия лица / Пер. с англ. Матвеева Н.Л., Панфилова С.А., Фомичева С.В.; Под ред. А.Д. Пейпл. – М., 2007. – С. 548-585.

21. McCord C.D., Codner M.A. Eyelid and periorbital surgery. – St. Louis, 2008. – P. 654-662.

22. McCord C.D., Codner M.A. Pediatric eyelid anomalies – Missouri, 2008. – P. 753-781.

23. Papple A.D. Пластическая и реконструктивная хирургия лица. – М.: БИНОМ, 2007. – С. 548-585.

Поступила 18.05.2016



Новый интернет-ресурс издательства «Офтальмология» создан с целью оперативного обеспечения врачей научной информацией по офтальмологии.

Многоуровневый сайт **eyepress.ru** – это журналы, книги, новейшие научные разработки, информация о конференциях, научно-практические статьи, описания изобретений, видеоинформация.