

## ОБЗОРЫ ЛИТЕРАТУРЫ

DOI: <https://doi.org/10.25276/0235-4160-2018-2-75-80>  
УДК 617.741-004.1

## К вопросу о классификации синдрома капсульного блока

Б.Э. Малюгин, А.А. Верзин, А.В. Власенко, Д.Г. Узунян

ФГАУ «НМИЦ «МНТК «Микрохирургия глаза» им. акад. С.Н. Федорова» Минздрава России, Москва

### РЕФЕРАТ

**Цель.** Дополнить известные на сегодняшний день классификации синдрома капсульного блока (СКБ) на основании анализа зарубежных публикаций и собственного опыта, учитывая данные современных методов исследования.

**Материал и методы.** Проанализированы все доступные в отечественной и зарубежной литературе случаи синдрома капсульного блока (СКБ), а также представлены наблюдения из собственной практики (18 глаз, 17 пациентов) с применением оптической когерентной томографии (ОКТ) комплекса «ИОЛ – капсульный мешок» (Optovue).

**Результаты.** За основу принята классификация СКБ по времени возникновения (Miyake K и соавт., 1998): интраоперационный и послеоперационный (ранний и поздний). Проанализированы причины

возникновения, возможные осложнения интраоперационного СКБ, многообразие клинических проявлений и находки при проведении ОКТ переднего сегмента в послеоперационном периоде, что нашло отражение в представленной расширенной классификации.

**Заключение.** Предложенная расширенная классификация СКБ интегрирует наш собственный опыт и анализ клинических случаев из литературы, может быть использована для единообразного описания всех выявляемых случаев СКБ.

**Ключевые слова:** синдром капсульного блока, капсульный мешок хрусталика, осложнения хирургии катаракты, вторичная катаракта, оптическая когерентная томография переднего сегмента, синдром растяжения капсульного мешка. ■

**Авторы не имеют финансовых или имущественных интересов в отношении содержания настоящего обзора.**

Офтальмохирургия.– 2018.– № 2.– С. 75–80.

### ABSTRACT

#### Addition to capsular block syndrome classification

B.E. Malyugin, A.A. Verzin, A.V. Vlasenko, D.G. Uzunyan

The S. Fyodorov Eye Microsurgery Federal State Institution, Moscow

**Purpose.** The goal is to expand the currently known classifications of the capsular block syndrome (CBS) based on the analysis of publications and own experience, taking into account the data of modern research methods.

**Material and methods.** All cases of the capsular block syndrome described in the available scientific literature were analyzed, as well as observations from our own practice with the use of optical coherence tomography of the IOL-capsular bag complex (Optovue).

**Results.** An extended classification of the CBS is based on the classification according the time of onset (intraoperative, early and late postoperative) proposed by Miyake K. et al. (1998). The enlarged classification

reflects the possible causes of intraoperative CBS, a variety of clinical and morphological manifestations of CBS in the postoperative period.

**Conclusion.** The proposed classification integrates our own experience and analysis of clinical cases from the literature and can be used for a uniform description of all detected cases of CBS.

**Key words:** capsular block syndrome, lens capsule, complications of cataract surgery, secondary cataract, optical coherence tomography of anterior segment, capsular bag distension syndrome. ■

**No author has a financial or proprietary interest in the contents of the present review.**

Fyodorov Journal of Ophthalmic Surgery.– 2018.– No. 2.– P. 75–80.

### АКТУАЛЬНОСТЬ

Совершенствование технологии экстракции катаракты (факоэмульсификация), появление в связи с этим новых хирургических приемов (передний непрерывный круговой капсулорексис), материалов и моделей интраокулярных линз (гибкие эластичные ИОЛ) привело к воз-

никновению ранее практически не известного осложнения – синдрома растяжения капсульного мешка, или синдрома капсульного блока (СКБ).

СКБ возникает при накоплении в хрусталиковой сумке в ходе операции факоэмульсификации катаракты (интраоперационный СКБ) или в послеоперационном периоде (при артифакции) содержимого, не имеющего сообщения с камерной вла-

гой, что может привести к разрыву задней капсулы хрусталика во время операции, гипертензии, миопизации в раннем послеоперационном периоде и снижению зрительных функций в позднем послеоперационном периоде.

Растяжение капсульного мешка после факоэмульсификации с имплантацией заднекамерной ИОЛ стали описывать с 1990-х гг. как ос-

ложнение раннего послеоперационного периода [8, 15]. Davison J.A. одним из первых описал шесть клинических случаев растяжения капсульного мешка через 1 день – 2 недели после факэмульсификации катаракты с использованием техники непрерывного кругового капсулорексиса и имплантацией ИОЛ в капсульный мешок.

Holtz S.J. даёт описание семи клинических случаев растяжения задней капсулы хрусталика на следующий день после факэмульсификации с имплантацией ИОЛ в капсульный мешок. Во всех случаях использовалась методика непрерывного кругового капсулорексиса диаметром меньше диаметра оптики ИОЛ. Клинически данное осложнение проявлялось гипертензией и миопизацией, биомикроскопически отмечалось обмельчание передней камеры, накопление прозрачного содержимого за ИОЛ, растягивающего заднюю капсулу и оттесняющего ИОЛ кпереди [15].

Накопление между линзой и задней капсулой хрусталика молокообразного содержимого с дебрисом описал Eifrig D.E. в 1997 г. и назвал это явление lacteocrumenasia (от лат. lacteo – «содержать в себе молоко», crumena – «денежный мешочек, кошёлёк») [10].

Miyake K. и соавт. описали 41 случай накопления молокообразной жидкости в капсульном мешке в позднем послеоперационном периоде (2 мес. – 6 лет), расценили это осложнение как новый тип вторичной катаракты и предложили своё название – «разжиженная вторичная катаракта» (liquified aftercataract). Более чем в половине случаев данный вид вторичной катаракты сочетался с фиброзом задней капсулы хрусталика, шарами Эльшнига, кольцом Земмеринга. Ни в одном из случаев не было смещения ИОЛ кпереди [21].

В 1998 г. Miyake K. и соавт. предложили классифицировать СКБ по времени возникновения. Они выделили интраоперационный, СКБ в раннем (1 день – 2 недели после операции)

и позднем послеоперационном периоде (2 мес. – 6 лет) [19]. Интраоперационный СКБ может возникнуть во время гидродиссекции, когда при подаче физиологического раствора под капсулу ядро, поднимаясь вверх, закрывает отверстие капсулорексиса, давление в капсульном мешке повышается, что может осложниться разрывом задней капсулы с люксацией ядра хрусталика. К раннему СКБ они отнесли случаи, описанные Davison и Holz, к позднему – «разжиженную» вторичную катаракту и описанную Eifrig «lacteocrumenasia».

Kim и Shin (2008) предложили свою классификацию послеоперационного СКБ в зависимости от определённых клинических характеристик. Они выделили фиброзный, воспалительный и неклочечный типы СКБ [16].

### ЦЕЛЬ

Дополнить известные на сегодняшний день классификации синдрома капсульного блока (СКБ) на основании анализа зарубежных публикаций и собственного опыта, учитывая данные современных методов исследования.

### МАТЕРИАЛ И МЕТОДЫ

С 1990-х гг. в зарубежной литературе опубликовано более 40 работ, описывающих более 200 клинических случаев, в которых происходило накопление в капсульном мешке разнообразного содержимого в разные сроки после экстракапсулярной экстракции катаракты с имплантацией различных моделей заднекамерных ИОЛ. В отечественной литературе имеются единичные публикации [1, 2, 4]. Анализируя многообразие публикаций и собственный опыт (18 глаз, 17 пациентов), мы предлагаем расширить классификацию СКБ, учитывая возможности оптической когерентной томографии переднего сегмента глаза в оценке данной патологии [3, 6]. Оптическую когерентную томографию комплекса «ИОЛ – капсульный мешок» собственных пациентов проводили на приборе Ortopue.

### РЕЗУЛЬТАТЫ И ОБСУЖДЕНИЕ

За основу принимаем классификацию по времени возникновения (Miyake и соавт., 1998): интраоперационный и послеоперационный (ранний и поздний).

Предлагаем расширить классификацию интраоперационного СКБ (табл. 1). В зависимости от хирургической техники предлагаем выделить мануальный, возникающий во время гидродиссекции [11], и энергетический, возникающий при фемтолазерном сопровождении хирургии катаракты. При фемтофакофрагментации происходит образование пузырьков газа, повышающих давление в капсульном мешке, что может привести к разрыву задней капсулы и падению ядра на глазное дно [25].

**По причинам возникновения интраоперационный СКБ** можно разделить на:

а) *связанный с недостатками хирургической техники* (малый диаметр капсулорексиса, неадекватная гидродиссекция, переполнение передней камеры вискоэластиком при малом самогерметизирующемся разрезе);

б) *связанный с особенностями глаза* (большое ядро хрусталика).

**По наличию осложнений:**

а) *неосложнённый*, б) *осложнённый*. Осложняется интраоперационный СКБ разрывом задней капсулы хрусталика со смещением ядра в полость стекловидного тела либо аккумуляцией физиологического раствора в полости стекловидного тела, что сопровождается гипертензией, измельчением передней камеры.

**Послеоперационный СКБ** (ранний и поздний) по клинической картине может быть:

а) *асимптомный* (часто остаётся недиагностированным),

б) *с клиническими проявлениями*.

Ранний СКБ связан с ошибками хирургической техники: неполное удаление вещества хрусталика или вискоэластика, имплантация ИОЛ, имеющей ангуляцию, в перевёрнутом виде, непреднамеренное переполнение капсульного мешка физиологическим раствором на заключительном этапе восстановления передней камеры глаза. При возникновении СКБ в раннем послеопера-

### Для корреспонденции:

Власенко Анна Владимировна, аспирант  
E-mail: annavlasenko@mail.ru

Таблица 1

**Классификация интраоперационного синдрома капсульного блока**

Table 1

**Classification of intraoperative capsular block syndrome**

В зависимости от хирургической техники: Depending on surgical technique:		По основному этиологическому фактору: Depending on the main etiological factor:		По наличию осложнений: Depending on presence/absence of complications	
мануальный manual	энергетический с фемтосекундным лазером non-manual (during femtosecond laser assistance)	связанный с недостатками хирургической техники due to drawbacks of surgical technique	связанный с особенностями глаза associated with the characteristics of an eye	осложненный complicated	неосложнённый non-complicated

ционном периоде могут наблюдаться как отсутствие жалоб, незначительное снижение остроты зрения, так и миопизация, гипертензия, обмельчание передней камеры [27-29].


**Ранний СКБ мы предлагаем классифицировать по виду обтурации переднего капсулорексиса телом ИОЛ на внутренний и наружный:**

а) *внутренний* (интракапсулярный). Наиболее типичная ситуация, когда отверстие переднего капсулорексиса обтурируется изнутри имплантированной в капсульный мешок ИОЛ. В эту группу также мы предлагаем относить случаи, в которых ИОЛ имплантировалась в цилиарную борозду с проталкиванием оптической части в капсульный мешок (optic capture) [7, 23] (рис. 1).

б) *наружный* (экстракапсулярный) возникает при имплантации ИОЛ в цилиарную борозду (рис. 2), причём край капсулорексиса плотно прилежит к задней поверхности ИОЛ на всём протяжении, содержимое скапливается внутри капсульного мешка [13].


Классификация позднего СКБ (табл. 2).

В позднем послеоперационном периоде исследователи отмечают субклиническое течение СКБ до развития помутнения задней капсулы либо помутнения содержимого ретрооптического пространства [24, 27]. Поздний СКБ редко проявляется уменьшением глубины передней камеры, вызванной смещением ИОЛ впереди и связанной с этим миопизацией. В ряде случаев описана редук-





**Рис. 1.** Интракапсулярный синдром капсульного блока (схема)

**Fig. 1.** Inner (intracapsular) capsular block syndrome (scheme)



**Рис. 2.** Экстракапсулярный синдром капсульного блока (схема)

**Fig. 2.** Outer (extracapsular) capsular block syndrome (scheme)



**Рис. 3.** Ретрооптический синдром капсульного блока (схема): а) диффузный, б) локальный

**Fig. 3.** Retrooptical capsular block syndrome (scheme): a) diffuse, b) localized

ция миопической рефракции и гиперметропический сдвиг, что авторы связывают с эффектом вогнутой линзы, создаваемой молокообразной жидкостью с включениями [16, 26].

**I. По распространенности:**

1. *Тотальный* (с вовлечением всего капсульного мешка). Agrawal S. и соавт. описали клинический случай СКБ после традиционной экстракапсулярной экстракции катаракты с имплантацией ИОЛ в капсульный мешок. Через 3 года после операции

произошло восстановление целостности капсульного мешка с накоплением неоднородного молокообразного содержимого как спереди, так и позади ИОЛ [5].

2. *Ретрооптический*: а) диффузный, б) локальный.

При диффузном ретрооптическом СКБ (рис. 3а) содержимое скапливается за оптикой ИОЛ, что встречается наиболее часто. Локальный капсульный блок возникает в том случае, когда за оптикой формируется полость с жидкой субстанцией, которая вовле-

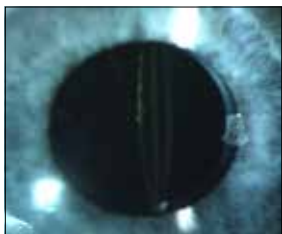
Таблица 2

**Классификация позднего синдрома капсульного блока**

Table 2

**Classification of late capsular block syndrome**

Тотальный Total		Ретрооптический Retro-optical		По характеру содержимого Due to content characteristics	По наличию микроб-ных агентов Due to presence of microbial agents	По наличию/ отсутствию сочетания с другими видами вторичной катаракты Due to presence/ absence of posterior capsule opacification	По наличию признаков воспаления Due to signs of inflammation	По течению Due to the course of disease	По дебюту Due to manife-station									
		диффузный diffuse	локальный localized							с прозрачной жидкостью (энгидрема) transparent liquid (enhydrema)	с полупрозрачной жидкостью semi-transparent liquid	с мутной жидкостью (энлактема) turbid liquid (enlactema)	инфекционный infectious	асептический по- infectious	неизвестный unknown	изолированный (с интактной задней капсулой) isolated ( posterior capsule is transparent)	сочетанный с помутнением задней капсулы combined with posterior capsule opacification	без признаков воспаления non-inflammatory



**Рис. 4.** Поздний синдром капсульного блока с прозрачной жидкостью в ретрооптическом пространстве и помутнением задней капсулы хрусталика: а) биомикроскопическая картина; б) ОКТ-картина: задняя капсула хрусталика отстоит от задней поверхности ИОЛ на 439 мкм, фиброзно-клеточные наложения на задней капсуле хрусталика, содержащее ретрооптического пространства прозрачно

**Fig. 4.** Late capsular block syndrome with transparent fluid in retrooptical space (enhydrema) and posterior capsule opacification: a) slit-lamp examination; b) OCT scan shows that the distance between posterior IOL surface and posterior capsule is 438µm, the content is transparent, fibrous-proliferative opacification of posterior capsule is observed

каст не всю площадь оптики ИОЛ и заднюю капсулу, в некоторых сегментах задняя капсула прилежит к задней поверхности ИОЛ (рис. 3б) [22].

**II. По характеру содержимого:**

1. С прозрачной жидкостью (Энгидрема капсульного мешка) (рис. 4).

2. С полупрозрачной жидкостью: а) гомогенной (рис. 5);

б) гетерогенной (с включениями) (рис. 6).

3. С мутной (молокообразной) жидкостью:

а) гомогенной (Энлактема капсульного мешка) (рис. 7);

Анисимова Н.С. и соавт. называют гидрозом капсульного мешка одну их форм вторичных катаракт с образованием жидкой клеточно-белковой взвеси в хрусталиковой сумке [1].

б) гетерогенной (с включениями) (рис. 8).

**III. По наличию микробных агентов:**

1. Инфекционный.

Описаны единичные случаи обнаружения в аспирированном содержимом *Propionbacterium acnes* [9, 18], развитие эндофтальмита после YAG-лазерной дисцизии задней капсулы [12].

2. Асептический.

3. Невыясненный (неизвестный).

**IV. По наличию/отсутствию сочетания с другими видами вторичной катаракты:**

1. Изолированный (с интактной задней капсулой) (рис. 5-7).

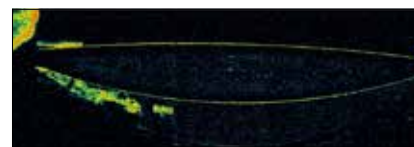
2. Сочетанный с помутнением задней капсулы: фиброзным, пролиферативным (шары Эльшица,





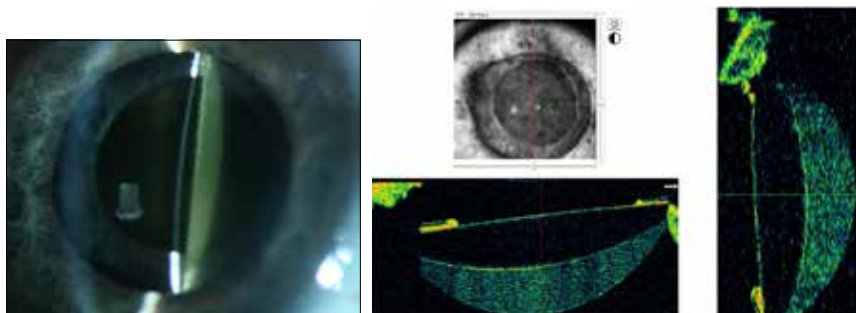
**Рис. 5.** Пациент Ж. через 6 лет после факоэмульсификации катаракты с имплантацией ИОЛ, позади ИОЛ сформировалось пространство, заполненное полупрозрачной жидкостью (синдром капсульного блока): а) биомикроскопическая картина, б) ОКТ-скан того же пациента

**Fig. 5.** Patient Zh. developed capsular block syndrome with semi-transparent fluid in 6 years after uneventful phacoemulsification with IOL implantation: a) slit-lamp examination, b) OCT scan of the same patient



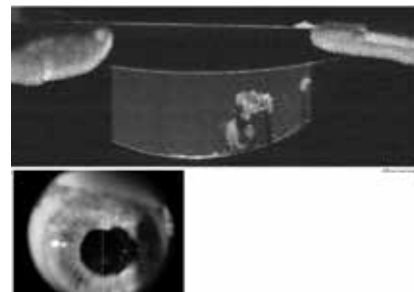
**Рис. 6.** На ОКТ-изображении синдром капсульного блока в позднем послеоперационном периоде с прозрачной жидкостью с включениями

**Fig. 6.** OCT scan of late postoperative capsular block syndrome with transparent fluid and Elschnig pearls inside the capsular bag



**Рис. 7.** Пациент К., синдром капсульного блока через 5,5 лет после факоэмульсификации катаракты с имплантацией ИОЛ AcrySof SN60AT (Alcon Laboratories, США): а) биомикроскопическая картина, б) ОКТ-картина того же пациента: 1 – передняя капсула хрусталика, 2 – передняя поверхность ИОЛ, 3 – задняя поверхность ИОЛ, 4 – задняя капсула хрусталика

**Fig. 7.** Patient K. developed capsular block syndrome in 5,5 years after uneventful phacoemulsification with IOL implantation (AcrySof SN60AT (Alcon Laboratories, USA): a) slit-lamp examination, b) OCT scan of the same patient: 1 – anterior lens capsule, 2 – anterior IOL surface, 3 – posterior IOL surface, 4 – posterior capsule



**Рис. 8.** Пациент В., синдром капсульного блока через 7 лет после факоэмульсификации катаракты с имплантацией ИОЛ AcrySof SN60AT (Alcon Laboratories, США)

**Fig. 8.** Patient V., developed capsular block syndrome in 7 years after phacoemulsification with IOL implantation (AcrySof SN60AT (Alcon Laboratories, USA)

кольцо Земмеринга), смешанным (рис. 4, рис. 8).

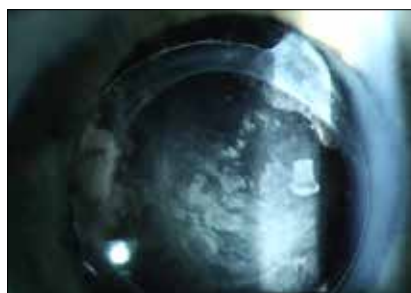**V. По наличию воспаления:**

1. Без признаков воспаления.
2. Сопровождающийся воспалительной реакцией.

В большинстве случаев воспалительная реакция отсутствует. Наблюдаемый нами пациент Т. (рис. 9) отмечает периодическое покраснение левого глаза, купируемое противовоспалительными глазными каплями, что мы связываем с большим количеством пролиферативных элементов в капсульном мешке, которые выходят в переднюю камеру, подвергаются лизису и тем самым индуцируют вялотекущее воспаление.

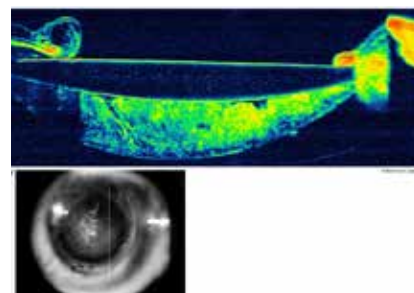
**VI. По течению:**

1. Стационарный.
2. Прогрессирующий.



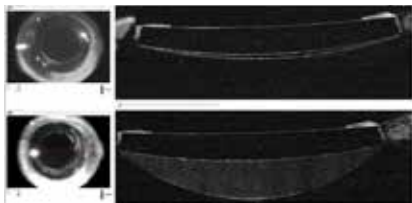
**Рис. 9.** Пациент Т., прогрессирование синдрома капсульного блока в позднем послеоперационном периоде, 10 лет после ФЭК+ИОЛ

**Fig. 9.** Patient T. Progressing of capsular block syndrome, 10 years after phacoemulsification with IOL implantation



Расстояние между задней поверхностью ИОЛ и задней капсулой, степень прозрачности содержимого может длительное время оставаться без динамики. В ряде случаев возникает прогрессирование СКБ, которое выражается в помутнении содержимого,

помутнении задней капсулы, врастании шаров Эльшнига, в выходе пролиферативных элементов из капсульного мешка наружу в переднюю камеру (при этом передняя капсула под давлением пролиферативных элементов отходит от поверхности ИОЛ, частич-



**Рис. 10.** Пациент П. На нижнем скане синдром капсульного блока через 4,5 года после ФЭК+ИОЛ (AcrySof SN60AT (Alcon Laboratories, США). На верхнем скане тот же глаз через 1,5 года после предыдущего исследования, спонтанное разрешение синдрома капсульного блока

**Fig. 10.** Patient P. The bottom scan shows capsular block syndrome (CBS) that developed in 4,5 years after phacoemulsification with IOL implantation (AcrySof SN60AT (Alcon Laboratories, USA). The upper scan was taken in 1,5 year after the previous one, shows spontaneous CBS resolution

но «открывая» капсульный мешок). Если содержимое не жидкое, при открытии капсульного мешка разрешение СКБ и резорбция содержимого не происходят (рис. 9).

**3. Регрессирующий.**

Мы наблюдали уменьшение количества содержимого в ретрооптическом пространстве в течение полутора лет со спонтанным разрешением в конечном итоге (рис. 10).

**4. Спонтанное разрешение** [8, 21] (рис. 10).

**5. Рецидивирующий.**

Описан случай появления прозрачной жидкости в капсульном мешке с врастанием шаров Эльшнига через 10 мес. после передней YAG-лазерной капсулотомии по поводу СКБ с непрозрачным неоднородным содержимым, что авторы расценили как рецидив СКБ [16].

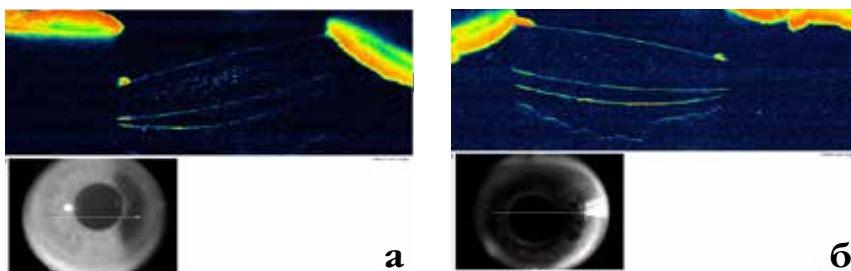
**VII. По дебюту (скорости снижения зрительных функций, выраженности клинических проявлений):**

- а) резкий (стремительный) [13],
- б) торпидный.

**VIII. Односторонний или двусторонний (рис. 11)**

Впервые случай двустороннего СКБ описал Davison, причем на одном глазу данная ситуация разрешилась спонтанно через 2 недели [8].

Наше наблюдение двустороннего СКБ через 4 и 4,5 года после ФЭК+ИОЛ (рис. 11).



**Рис. 11.** Пациент Л. ОУ-синдром капсульного блока с прозрачной жидкостью: а) правый глаз, б) левый глаз

**Fig. 11.** Patient L. developed late capsular block syndrome in his both eyes: a) right eye, b) left eye

**ЗАКЛЮЧЕНИЕ**

Предложена расширенная классификация СКБ на основе классификации Miyake K. и соавт. (1998). Предложенная классификация интегрирует наш собственный опыт и анализ клинических случаев из литературы, может быть использована для единообразного описания всех выявляемых случаев СКБ.

**ЛИТЕРАТУРА**

1. Анисимова Н.С., Анисимов С.И., Анисимова С.Ю. О многообразии изменений в области задней капсулы хрусталика после факэмульсификации с имплантацией различных видов ИОЛ // Офтальмохирургия. – 2015. – № 2. – С. 6-11.
2. Власенко А.В., Верзин А.А., Тимохов В.Л., Малюгин Б.Э. Синдром капсульного блока в позднем послеоперационном периоде, значение внутрикапсульного кольца на парном глазу (клинический случай) // Современные технологии в офтальмологии. – 2015. – № 3. – С. 39-42.
3. Власенко А.В., Верзин А.А., Узунян Д.Г., Малюгин Б.Э. Оценка комплекса «ИОЛ – капсульный мешок» при помощи спектральной оптической когерентной томографии на приборе Optovue RTVue 100 // Современные технологии в офтальмологии. – 2016. – № 4. – С. 48-53.
4. Малюгин Б.Э., Верзин А.А., Власенко А.В. Синдром капсульного блока как осложнение операции факэмульсификации катаракты с имплантацией заднекамерной интраокулярной линзы // Офтальмохирургия. – 2015. – № 1. – С. 57-61.
5. Agrawal S., Agrawal J., Agrawal T.P. Complete capsular bag distention syndrome // J. Cataract Refract. Surg. – 2000. – Vol. 24. – P. 1417-1418.
6. Baikoff G., Rozot P., Lutun E., Wei J. Assessment of capsular block syndrome with anterior segment optical coherence tomography // J. Cataract Refract. Surg. – 2004. – Vol. 30. – P. 2448-2450.
7. Basti S., Nayak H., Mathur U. Capsular bag distention after optic capture of a sulcus-fixated intraocular lens // J. Cataract Refract. Surg. – 1999. – Vol. 25. – P. 293-295.
8. Davison J.A. Capsular bag distention after endophacoemulsification and posterior chamber intraocular lens implantation // J. Cataract Refract. Surg. – 1990. – Vol. 16. – P. 99-108.
9. Dhaliwal D.K., Farhi P., Eller A.W., Kowalski R.P. Late capsular block syndrome associated with Propionibacterium acnes // Arch. Ophthalmol. – 2011. – Vol. 129. – P. 246-247.
10. Eifrig D.E. Capsulorhexis-related lacteocromenasia // J. Cataract Refract. Surg. – 1997. – Vol. 23. – P. 450-454.
11. Fishkind W.J. Complications in Phacoemulsification: Avoidance, Recognition, and Management. – Thieme, 2002. – 292 p.

12. Van Gelder R.N., Prasad A. Review of Uveitis. – SLACK Incorporated, 2008. – 189 p.
13. Geyer O., Goldstein M., Rothkoff L., Lazar M. Capsular bag distension associated with sulcus implantation of intraocular lenses // J. Cataract Refract. Surg. – 1998. – Vol. 24. – P. 1538-1540.
14. Ghanem V.C., Ghanem E.A. Sudden decrease in vision caused by liquefied after-cataract // J. Cataract Refract. Surg. – 2003. – Vol. 29. – P. 210-212.
15. Holtz S.J. Postoperative capsular bag distension // J. Cataract Refract. Surg. – 1992. – Vol. 18. – P. 310-317.
16. Kim H.K., Shin J.P. Capsular block syndrome after cataract surgery: Clinical analysis and classification // J. Cataract Refract. Surg. – 2008. – Vol. 34. – P. 357-363.
17. Koh J.S., Song Y.B., Wee W.R., Han Y.K. Recurrent late-onset fibrotic capsular block syndrome after neodymium-yttriumaluminum-garnet laser anterior capsulotomy: a case report // BMC Ophthalmol. – 2016. – Vol. 11. – P. 6.
18. Kollias A.N., Vogel M.A., de Kaspar H.M. et al. Propionibacterium acnes in capsular bag distension syndrome // J. Cataract Refract. Surg. – 2010. – Vol. 36. – P. 167-169.
19. Masket S. Postoperative complications of capsulorhexis // J. Cataract Refract. Surg. – 1993. – Vol. 19. – P. 721-724.
20. Miyake K., Ota I., Ichihashi S. et al. New classification of capsular block syndrome // J. Cataract Refract. Surg. – 1998. – Vol. 24. – P. 1230-1234.
21. Miyake K., Ota I., Miyake S., Horiguchi M. Liquefied aftercataract: a complication of continuous curvilinear capsulorhexis and intraocular lens implantation in the lens capsule // Am. J. Ophthalmol. – 1998. – Vol. 125. – P. 429-435.
22. Namiki I., Miyake K., Ota I., Miyake S. Localized liquefied after-cataract // J. Cataract Refract. Surg. – 2002. – Vol. 29. – P. 207-209.
23. Nouri-Mahdavi K. Early capsular distension syndrome after sulcus implantation of intraocular lenses // J. Cataract Refract. Surg. – 2000. – Vol. 26. – P. 1833-1835.
24. Pinarci E.Y., Bayar S.A., Sizmaz S. et al. Late capsular block syndrome presenting with posterior capsule opacification // J. Cataract Refract. Surg. – 2012. – Vol. 38. – P. 672-676.
25. Roberts T.V., Sutton G., Lawless M.A., Jindal-Bali S. Capsular block syndrome associated with femtosecond laser-assisted cataract surgery // J. Cataract Refract. Surg. – 2011. – Vol. 37. – P. 2068-2070.
26. Shah N.A., Goulstine D.B. Capsular block syndrome presenting with a hyperopic shift // J. Cataract Refract. Surg. – 2006. – Vol. 32. – P. 1974-1976.
27. Theng J.T.S., Jap A., Chee S.-P. Capsular block syndrome: a case series // J. Cataract Refract. Surg. – 2000. – Vol. 26. – P. 462-467.
28. Wang J.-Ch., Cruz J. Late postoperative capsular block syndrome: Entrapment of liquefied after-cataract by capsular bend // J. Cataract Refract. Surg. – 2004. – Vol. 31. – P. 630-632.
29. Xiao Y., Wang Y.H., Fu Z.Y. Capsular block syndrome caused by a reversed-optic intraocular lens // J. Cataract Refract. Surg. – 2004. – Vol. 30. – P. 1130-1132.

Поступила 10.03.2017