

**LITERATURE REVIEW**

## **Ultrasonographic methods for evaluation of testicles in cats**

### **Metodos ultrasonográficos para la evaluación de testículos en gatos**

Marina Botelho Brito<sup>1</sup> Ph.D, Marjory Cristina Maronezi<sup>2</sup> M.Sc, Ricardo AR Uscategui<sup>2</sup> Ph.D, Michelle L Avante<sup>2</sup> M.Sc, Ana R Simões<sup>1</sup> M.Sc. Frederico O B Monteiro<sup>3</sup> Ph.D, Marcus A R Feliciano<sup>1,3\*</sup> M.Sc.

<sup>1</sup>Universidad Estadual Paulista, Department of Animal Reproduction UNESP Jaboticabal, São Paulo, Brazil. <sup>2</sup> Universidad Estadual Paulista, Department of Surgery Veterinary, UNESP Jaboticabal, São Paulo, Brazil. <sup>3</sup>Federal Rural University of the Amazon, Institute of Animal Health and Production, UFRA Belém, Pará, Brazil. \*correspondence: [marcusfeliciano@yahoo.com.br](mailto:marcusfeliciano@yahoo.com.br)

Received: August 2017; Accepted: May 2018.

#### **ABSTRACT**

The testicles are the primary sexual organs of male and their function is to produce sperm and sexual hormones. Disorders of the testicles are common in domestic cats. Therefore, detailed assessment of the testes is of great importance in veterinary medicine. Considering the recent advances in diagnostic imaging in companion animals, this review aims to describe the applicability elastography (qualitative and quantitative), Doppler, contrast-enhanced ultrasonography and B-mode ultrasonography in testes evaluation in cats. B-mode ultrasonography of the testicles combined with haemodynamic analysis in real time by Doppler and contrast enhanced ultrasonography can assist as diagnostic tool in evaluating testicular abnormalities in sick cats. Furthermore, ARFI elastography is a new ultrasound method that evaluates tissue elasticity by elastogram and shear wave. Ultrasonographic study of the testes is a common diagnostic imaging procedure.

**Keywords:** Doppler Ultrasonography; elastography; testes (*Source: MeSH*).

#### **RESUMEN**

Los testículos son los principales órganos sexuales de los machos y su función es producir espermatozoides y hormonas sexuales. Los trastornos de estos órganos son comunes en gatos domésticos. La ultrasonografía convencional, combinada con el análisis hemodinámico en tiempo real por Doppler y ultrasonido contrastado son herramientas diagnósticas importantes para la evaluación de enfermedades testiculares en gatos. Además, La elastografía-ARFI es un método ecográfico actual que evalúa la elasticidad tisular por medio del elastograma y de la velocidad de propagación de las ondas de cizallamiento. El estudio ecográfico de los testículos es un procedimiento de diagnóstico por imágenes común.

**Palabras Clave:** Doppler; elastografía; testículos; ultrasonido contrastado (*Fuente: MeSH*).

## INTRODUCTION

Testicles are male reproductive organs responsible for the primary sexual characteristics whose function is the production of sperm and sex hormones, especially testosterone. The feline testes are normally located within the scrotum and each testicle is round to oval in shape (1).

Disorders of the testicles are common in domestic cats, the changes including neoplastic processes, torsion, injuries, atrophies and infection processes, such as orchitis and epididymitis (2) and the evaluation of the testes for morphologic abnormalities can assist in the diagnostic evaluation of infertility (3).

Testicular ultrasonography in cats enables the determination of the size, volume, position and internal constitution of the testicles (4). It is used to assess palpable and non palpable changes, to differentiate testicular from epididymal and scrotal disease, and to localize undescended testicles. However, histologic diagnoses cannot be made based on the ultrasonography appearance (5). The use of ultrasound is important in testicles evaluation, owing to the ability to detect anatomical modification and assist in procedures of ultrasound-guided such as aspiration and biopsy (6). Additionally, the knowledge and development of this technique in domestic cats can be very useful for applications in wild cats.

Doppler, ARFI (acoustic radiation force impulse) elastography and contrast-enhanced ultrasonography are non-invasive using novel ultrasonography-based imaging modalities can also contribute to testicles evaluation in animals (7-8). B-mode and Doppler ultrasound provide real time information on the vascular architecture and hemodynamic aspects of the vessels (3). Elastography is a promising technique that evaluates tissue elasticity, which provides quantitative and qualitative measurements of tissue stiffness, with reduced inter-observer variability (8). Microbubble contrast-enhanced uses contrast media of encapsulated inert structures, highly reflected by the apparatus that improve the color and spectral Doppler signal (9).

Given the importance of this ultrasound technique for reproduction of tom and results news with the application of others methods this review aims to describe the main applicability of ultrasonographic tools in testes of domestic cats.

**B-mode ultrasonography.** Ultrasonographic study of the testes is a common diagnostic imaging procedure. It has performed after clipping of the scrotum region (10). Some

## INTRODUCCIÓN

Los testículos son órganos reproductores masculinos responsables de las características sexuales primarias cuya función es la producción de espermatozoides y hormonas sexuales, especialmente la testosterona. Los testículos felinos normalmente están localizados dentro del escroto y cada testículo es de forma redonda a ovalada (1).

Los trastornos de los testículos son comunes en los gatos domésticos, los cambios que incluyen los procesos neoplásicos, la torsión, las lesiones, las atrofas y los procesos de infección, como la orquitis y la epididimitis (2) y la evaluación de los testículos en busca de anomalías morfológicas pueden ayudar en la evaluación diagnóstica de la infertilidad (3).

La ecografía testicular en gatos permite determinar el tamaño, volumen, posición y constitución interna de los testículos (4). Se utiliza para evaluar cambios palpables y no palpables, para diferenciar la enfermedad testicular de la enfermedad epididimaria y escrotal, y para localizar los testículos no descendidos. Sin embargo, los diagnósticos histológicos no pueden realizarse con base en la apariencia de la ecografía (5). El uso del ultrasonido es importante en la evaluación de los testículos, debido a la capacidad de detectar modificaciones anatómicas y ayudar en procedimientos guiados por ultrasonido como la aspiración y la biopsia (6). Además, el conocimiento y desarrollo de esta técnica en gatos domésticos puede ser muy útil para aplicaciones en gatos salvajes.

La elastografía Doppler, la elastografía ARFI (impulso de fuerza de radiación acústica) y la ultrasonografía mejorada por contraste no son invasivas usando modalidades novedosas de imagenología basadas en la ultrasonografía también pueden contribuir a la evaluación de los testículos en animales (7-8). Los ultrasonidos en modo B y Doppler proporcionan información en tiempo real sobre la arquitectura vascular y los aspectos hemodinámicos de los vasos (3). La elastografía es una técnica prometedora que evalúa la elasticidad de los tejidos, que proporciona mediciones cuantitativas y cualitativas de la rigidez de los tejidos, con una variabilidad reducida entre observadores (8). La microburbuja mejorada por contraste utiliza medios de contraste de estructuras inertes encapsuladas, altamente reflejadas por el aparato que mejoran el color y la señal Doppler espectral (9).

Dada la importancia de esta técnica de ultrasonido para la reproducción de tom y resultados con la aplicación de otros métodos esta revisión pretende describir la principal aplicabilidad de las herramientas ecográficas en testículos de gatos domésticos.

examiners recommend use of a standoff pad and ultrasound gel is preferred as a contact medium over alcohol because of the risk of scrotal irritation (11).

The testicles should be examined with a high frequency transducer (at least 7.5MHz) (5-11). A 5MHz or lower transducer may not provide sufficient resolution to detect small lesions or subtle parenchymal changes (5). In addition, a linear transducer with broad contact area and good resolution in the near field is preferable over a sector or curvilinear transducer. The testicles should be scanned in transverse, longitudinal, and dorsal planes (1,5,11).

The B-mode ultrasonography in testicular animals allows the determination of biometric values such as volume and size, assessment of topographic and parenchymal features, position and its internal constitution (4). In cats, the testes are readily located within the scrotum and they have easily located by ultrasound (1).

Normal testicles are of medium echogenicity and have a fine, homogeneous echotexture (12). The testicular border is characterized by a thin, smooth and hyperechoic tunica albuginea (Figure 1). On transverse images, the mediastinum testis appears as a centrally located hyperechoic focus and on sagittal images, a central hyperechoic line is visible that represents the mediastinum testis (11).

The epididymis is composed of a head, body and tail. The tail of the epididymis is generally less echogenic than testicular parenchyma and has a coarser echo texture than testes. The head is cranially located, and from it the body can be followed caudally (5).

The testes should be imaged ultrasonographically whenever there is clinical evidence of urogenital tract disease or reproductive disorders. Testicular disease may be the source of the clinical signs, or concurrent disease processes may be present. The disorders include developmental disorders (cryptorchidism), inflammatory disorders (orchitis and epididymitis), testicular or epididymal cysts, testicular neoplasia, duct ectasia of the epididymis, infarction, atrophy, trauma and torsion. Other disease processes that affect the scrotum include hydrocele or hematocele and scrotal hernia (5,11,13).

It is therefore, relatively difficult, if not impossible to confidently differentiate benign vs. malignant nodules based on ultrasonographic appearance alone and tissue sampling is usually required to obtain a diagnosis (14). However, in most cases,

**Ultrasonografía en modo B.** El estudio ultrasonográfico de los testículos es un procedimiento común de diagnóstico por imágenes. Se ha realizado después del corte de la región del escroto (10). Algunos examinadores recomiendan el uso de una almohadilla separadora y se prefiere el gel de ultrasonido como medio de contacto sobre el alcohol debido al riesgo de irritación escrotal (11).

Los testículos deben ser examinados con un transductor de alta frecuencia (al menos 7.5MHz) (5-11). Un transductor de 5MHz o inferior puede no proporcionar suficiente resolución para detectar lesiones pequeñas o cambios sutiles en el parénquima (5). Además, un transductor lineal con un área de contacto amplia y buena resolución en el campo cercano es preferible a un transductor sectorial o curvilíneo. Los testículos se deben explorar en planos transversales, longitudinales y dorsales (1,5,11).

La ecografía en modo B en animales testiculares permite la determinación de valores biométricos como el volumen y el tamaño, la evaluación de las características topográficas y parenquimales, la posición y su constitución interna (4). En los gatos, los testículos se localizan fácilmente dentro del escroto y se han localizado fácilmente por ultrasonido (1).

Los testículos normales son de ecogenicidad media y tienen una ecotextura fina y homogénea (12). El borde testicular se caracteriza por una túnica albugínea delgada, lisa e hiperecoica (Figura 1). En las imágenes transversales, los testículos del mediastino aparecen como un foco hiperecoico localizado centralmente y en las imágenes sagitales, una línea hiperecoica central es visible que representa los testículos del mediastino (11).

El epidídimo se compone de cabeza, cuerpo y cola. La cola del epidídimo es generalmente menos ecoica que el parénquima testicular y tiene una textura de eco más gruesa que los testículos. La cabeza está localizada cranealmente, y desde ella el cuerpo puede ser seguido caudalmente (5).

Se deben tomar imágenes ecográficas de los testículos siempre que haya evidencia clínica de enfermedad del tracto urogenital o trastornos reproductivos. La enfermedad testicular puede ser la fuente de los signos clínicos, o pueden estar presentes procesos concurrentes de la enfermedad. Los trastornos incluyen trastornos del desarrollo (criptorquidia), trastornos inflamatorios (orquitis y epididimitis), quistes testiculares o epididimales, neoplasia testicular, ectasia del conducto del epidídimo, infarto, atrofia, traumatismo y torsión. Otras enfermedades que afectan el escroto son el hidrocele o hematocele y la hernia escrotal (5,11,13).

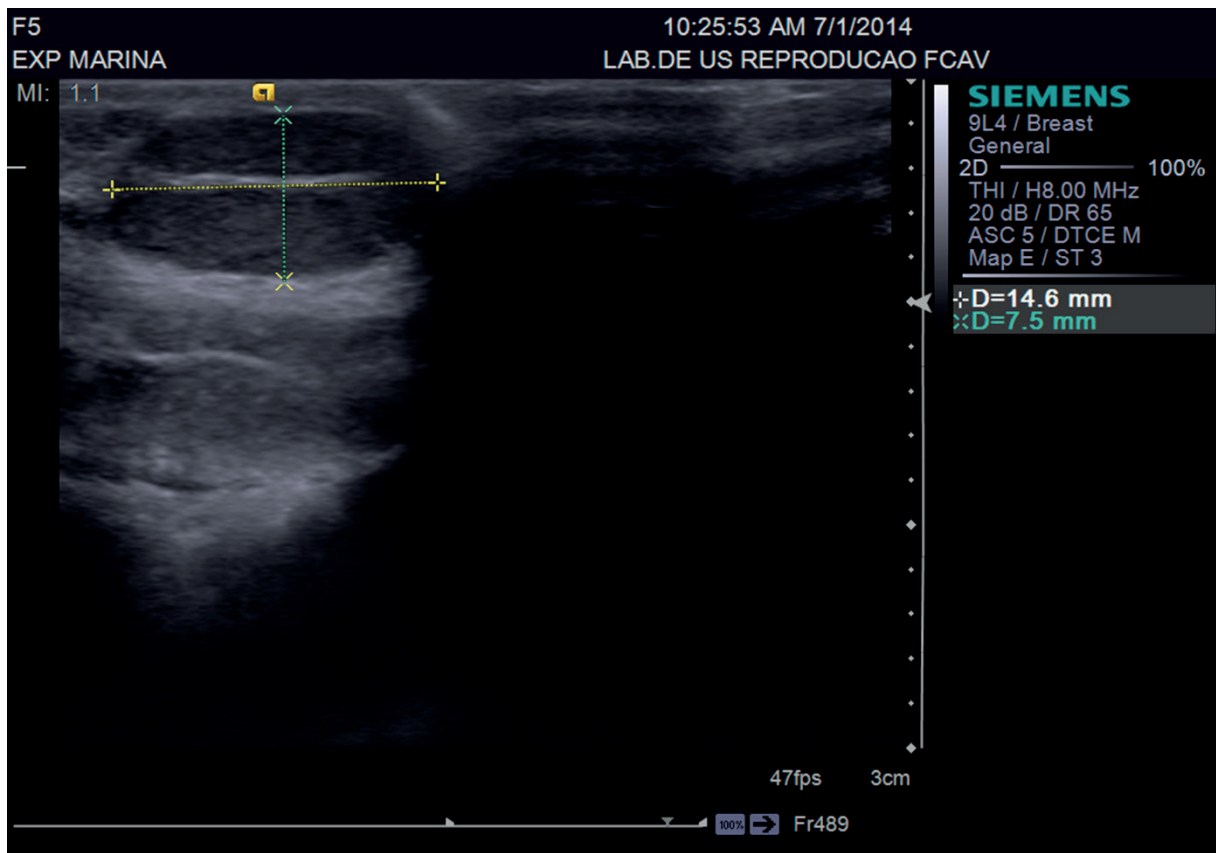


Figure 1. Normal testes in domestic cat, it must be measured during evaluation (callipers). The testes are an echogenic linear structure in the central portion of the testicle. The mediastinum testis appears as a centrally located hyperechoic focus and on sagittal images.

ultrasonography is unable to differentiate the various canine testicular disorders and thus it must be used in conjunction with the animal's reproductive history, complimentary laboratory tests and invasive diagnostic techniques such as fine needle aspiration cytology, testicular biopsy and histopathology (15).

**Doppler ultrasonography.** Doppler ultrasound provide real time information on the vascular architecture and hemodynamic aspects of the vessels (3). Doppler ultrasound method allows to study the anatomical features of the vessels and their functional characteristics related to vessel blood flow and functional data for blood flow (presence or absence, direction and flow velocity) (16).

Testicular Doppler is a very important method for the study of vascular features, providing findings of the vascular and hemodynamic aspects of testicular artery architecture (3) of the reproductive organs of humans and animals, especially in helping detecting the conditions that may cause fertility problems (17). It is sensitive indicators of compromised testicular blood flow is an example of testicular torsion (5).

Por lo tanto, es relativamente difícil, si no imposible, diferenciar los nódulos benignos de los malignos basándose únicamente en la apariencia ultrasonográfica y generalmente se requiere un muestreo de tejido para obtener un diagnóstico (14). Sin embargo, en la mayoría de los casos, la ecografía es incapaz de diferenciar los diversos trastornos testiculares caninos y, por lo tanto, debe utilizarse junto con la historia reproductiva del animal, las pruebas de laboratorio complementarias y las técnicas de diagnóstico invasivas como la citología por aspiración con aguja fina, la biopsia testicular y la histopatología (15).

**Ecografía Doppler.** El ultrasonido Doppler proporciona información en tiempo real sobre la arquitectura vascular y los aspectos hemodinámicos de los vasos (3). El método de ultrasonido Doppler permite estudiar las características anatómicas de los vasos y sus características funcionales relacionadas con el flujo de la sangre de los vasos y los datos funcionales del flujo de sangre (presencia o ausencia, dirección y velocidad del flujo) (16).

El Doppler testicular es un método muy importante para el estudio de los rasgos vasculares, que permite conocer los aspectos vasculares y hemodinámicos

In medicine, testicular Doppler is routinely used to determine the blood flow of the testicular artery, the diagnosis of testicular diseases and the study of spermatogenesis (18). In men, conventional gray-scale ultrasonography and color Doppler have evolved as the most important imaging techniques for scrotal anomalies (19) and are considered essential in the diagnosis of testicular tumor by guidelines (20). According to our reviewing, there are few studies available about testicles evaluation in veterinary science, such as in stallion (21), dogs (22,23) and only one report in cats (7).

Using the color Doppler, the detection of feline testicular artery are consistent, identified dorsally, between testicular, epididymal structures, and tortuous pattern. However, the identification of marginal and intratesticular portions of the testicular artery in cats are limited, probably due to the small testicular volume (7).

The main characteristics evaluated by Doppler mode are calculate vascular indices: peak systolic velocity (SV), end-diastolic velocity (DV) and resistance index ( $RI = [PSV - DV] / SV$ ). These also present the advantage, compared to measurement of flow velocity, of being independent of insonation angle (3,24).

In cats, the spectral Doppler, the testicular artery showed characteristics waves of low resistivity, with low pulsatility and resistance, featuring flows with large and continuous systolic peaks and high-speed flow during diastole, typical of organs with continuous demand for blood. Regarding the vascular indices of the testicular artery in cats, the values for systolic and diastolic velocities and resistance index are (Left testicle SV:  $6.73 \pm 2.78$  and DV:  $2.80 \pm 1.50$  cm/s and RI:  $0.54 \pm 0.12$ ; Right testicle SV:  $6.23 \pm 2.34$  and DV:  $2.77 \pm 1.36$  and RI:  $0.53 \pm 0.12$ ). As this feature depends on other factors such as vessel diameter and blood flow region, with no influence of the tissue evaluated size (7) (Figure 2).

**Contrast-enhanced ultrasonography.** The microbubble ultrasound contrast is a new technique in veterinary science. It uses contrast media of encapsulated inert structures, highly reflected by the apparatus that improve the color and spectral Doppler signal (9).

Ultrasonography contrast agents consist of microbubbles, which are gas spheres of up to 10 mm in diameter, coated with a shell of different proteins, lipids, or polymers (25). Microbubbles are comparable in size and mechanical properties with the erythrocyte and cross-capillary beds but do not pass into the interstitial space, making them true intravascular agents (26).

de la arquitectura de la arteria testicular (3) de los órganos reproductores de humanos y animales, especialmente para ayudar a detectar las condiciones que pueden causar problemas de fertilidad (17). Son los indicadores sensibles de flujo sanguíneo testicular comprometido es un ejemplo de torsión testicular (5).

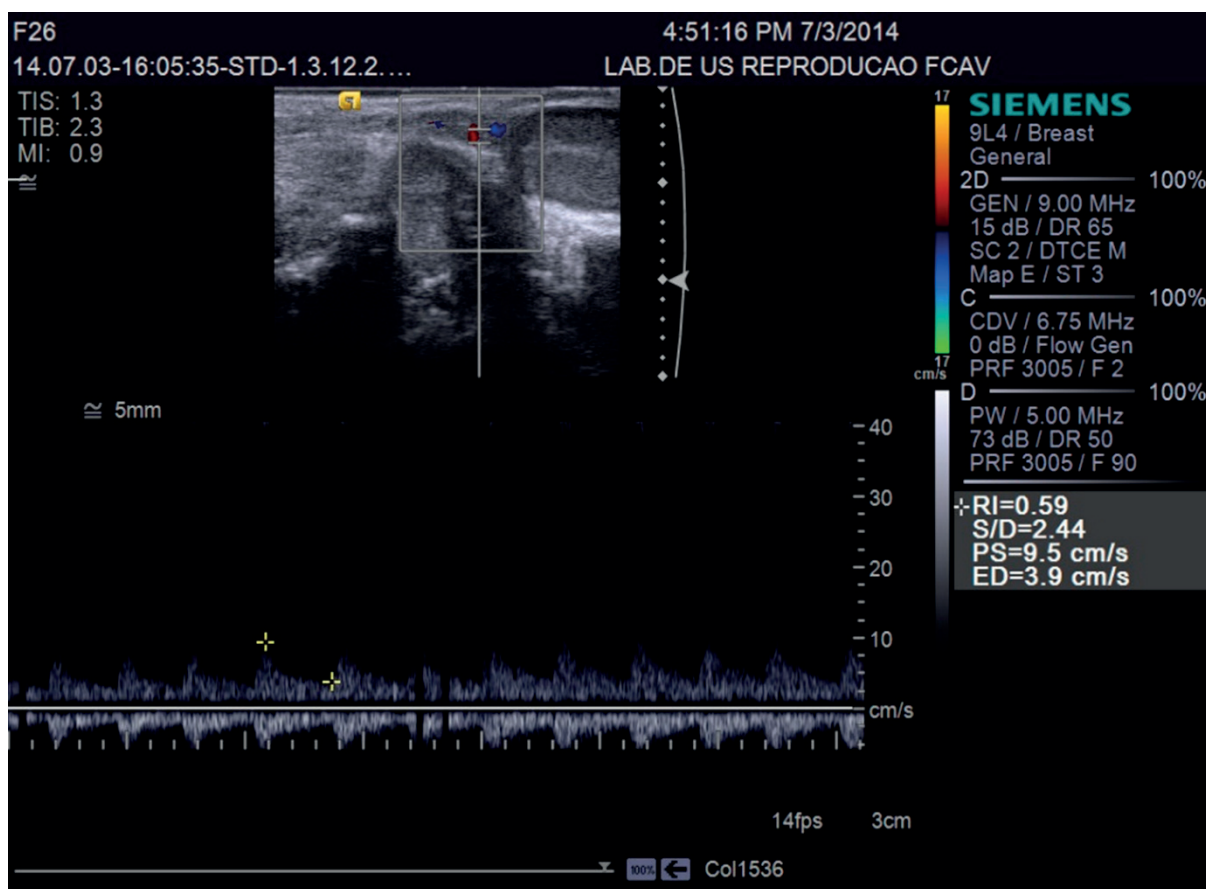
En medicina, el Doppler testicular se utiliza rutinariamente para determinar la sangre de la arteria testicular, el diagnóstico de enfermedades testiculares y el estudio de la espermatogénesis (18). En los hombres, la ecografía convencional en escala de grises y el Doppler en color han evolucionado como las técnicas de imagenología más importantes para las anomalías escrotales (19) y se consideran esenciales en el diagnóstico del tumor testicular por guías (20). Según nuestra revisión, hay pocos estudios disponibles sobre la evaluación de testículos en veterinaria, como en sementales (21), perros (22,23) y sólo un informe en gatos (7).

Usando el color Doppler, la detección de la arteria testicular felina es consistente, identificada dorsalmente, entre las estructuras testiculares, epididimales y el patrón tortuoso. Sin embargo, la identificación de las porciones marginales e intratesticulares de la arteria testicular en los gatos es limitada, probablemente debido al pequeño volumen testicular (7).

Las principales características evaluadas por el modo Doppler son el cálculo de los índices vasculares: velocidad sistólica pico (VS), velocidad diastólica final (VD) e índice de resistencia ( $RI = [VSV - VD] / VS$ ). Estos también presentan la ventaja, en comparación con la medición de la velocidad de flujo, de ser independientes del ángulo de aislamiento (3,24).

En los gatos, el Doppler espectral, la arteria testicular mostró ondas características de baja resistividad, con baja pulsatilidad y resistencia, destacando flujos con grandes y continuos picos sistólicos y flujo de alta velocidad durante la diástole, típicos de órganos con demanda continua de sangre. En cuanto a los índices vasculares de la arteria testicular en gatos, los valores de las velocidades sistólica y diastólica y del índice de resistencia son (testículo izquierdo SV:  $6.73 \pm 2.78$  y DV:  $2.80 \pm 1.50$  cm/s y RI:  $0.54 \pm 0.12$ ; testículo derecho SV:  $6.23 \pm 2.34$  y DV:  $2.77 \pm 1.36$  y RI:  $0.53 \pm 0.12$ ). Como esta característica depende de otros factores como el diámetro del vaso y la región de flujo de sangre, sin influencia del tamaño del tejido evaluado (7), (Figura 2).

**Ultrasonografía con contraste mejorado.** El contraste de ultrasonido de microburbujas es una nueva técnica en la ciencia veterinaria. Utiliza medios de contraste de estructuras inertes encapsuladas, altamente reflejadas por el aparato que mejoran el color y la señal Doppler espectral (9).



**Figure 2.** Color and spectral Doppler ultrasound image of the testicular in a tom. It is notice Doppler assessments to determinate of vascular indices in testicular artery.

The information obtained by contrast examination enables parameters related to homogeneous or heterogeneous tissue filling to be established (27). Furthermore, in conjunction with microbubble contrast-enhanced ultrasonography, B-mode the time for incoming phases (wash-in), output (wash-out) and peak enhancement of contrast-enhanced ultrasonography in tissues (28). The microbubble ultrasound contrast, in humans, in Europe and Asia and is established in cardiac and hepatic diseases, with applications in other organ systems, such as the testis, gaining wider recognition (29). This technique has been used in testicular diseases to obtain a higher degree of diagnostic accuracy when ultrasound findings are inconclusive (16). In case of tumors, lesions which have different perfusion of healthy tissue areas are highlighted differently by Contrast-enhanced ultrasonography (30); as well as the masses testicular has particular importance due to limited source of information that can be obtained as the invasiveness of tumors in this region, since tests involving sonographic techniques in B or Doppler mode has little sensitivity and specificity when compared to contrast technique using microbubbles (31).

Los agentes de contraste de la ecografía consisten en microburbujas, que son esferas de gas de hasta 10 mm de diámetro, recubiertas con una capa de diferentes proteínas, lípidos o polímeros (25). Las microburbujas son comparables en tamaño y propiedades mecánicas con los eritrocitos y lechos capilares cruzados, pero no pasan al espacio intersticial, lo que las convierte en verdaderos agentes intravasculares (26).

La información obtenida mediante el examen de contraste permite establecer parámetros relacionados con el relleno tisular homogéneo o heterogéneo (27). Además, junto con la ultrasonografía de microburbujas mejorada por contraste, el modo B, el tiempo para las fases entrantes (wash-in), salida (wash-out) y realce de pico de la ultrasonografía mejorada por contraste en los tejidos (28). El ultrasonido de microburbujas contrasta, en humanos, en Europa y Asia y está establecido en enfermedades cardíacas y hepáticas, con aplicaciones en otros sistemas de órganos, como los testículos, ganando mayor reconocimiento (29). Esta técnica se ha utilizado en enfermedades testiculares para obtener un mayor grado de precisión diagnóstica cuando el ultrasonido no es concluyente (16).

In veterinary medicine, are few studies has been used to evaluate pancreas and lymph nodes (31), spleen (32-33), liver (34-35), kidneys (36), prostate (37). In testes, the first study on the use of the technique was performed in dogs (27). However, contrast-enhanced ultrasonography of the testicles of cats revealed mean wash-in time in healthy cats to be 8.78s and peak enhancement time 21.62s and wash-out time 75.36s. Contrast-enhanced ultrasonography of the left testicles revealed mean wash-in time 10.76s and peak enhancement time 21.50s and wash-out time 81.81s and of the right testis revealed (Figure 3). Furthermore, contrast fill the subcapsular vascular structures and after a few seconds, a homogeneous moderate enhancement of the parenchyma, with parenchymal vessels still distinguishable and after the peak phase, a rapid homogeneous decrease in echogenicity (7).

**Acoustic Radiation Force Impulse (ARFI) Elastography.** Elastography is a new ultrasound technique that evaluates tissue elasticity. This ultrasound method consists of the technicization of one of the oldest medical practice tools, palpation, and thus evaluates the shape and stiffness of the organ of interest (38). Various methods for assessing tissue elasticity have been proposed, such as compression, acoustic radiation force impulse (ARFI) and real-time shear velocity (RSV) (39).

Acoustic radiation force impulse (ARFI) elastography is an ultrasonographic technique that provides quantitative and qualitative measurements of tissue stiffness, with reduced inter-observer variability (8) and this technique involves the generation of shear waves using radiation force impulse or shear force associated with a B-mode image (3).

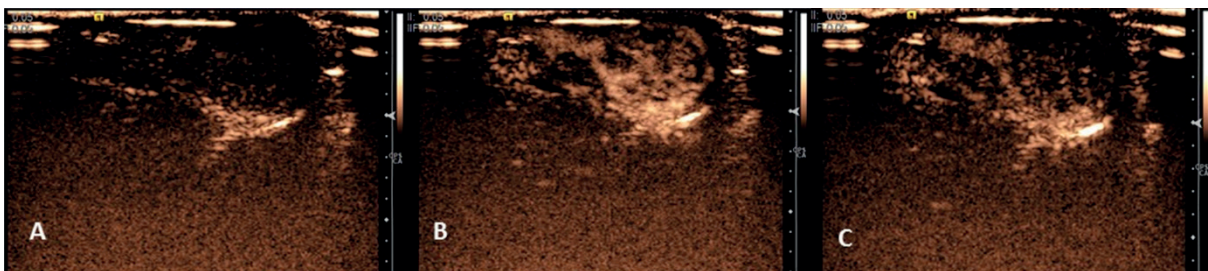
In qualitative ARFI, short acoustic pulses and high intensities are used to deform the elements of the tissue and create a static map (elastogram) of the relative stiffness of the tissue. Alternatively, the quantitative approach to ARFI utilizes a primary

En el caso de los tumores, las lesiones que tienen diferente perfusión de las áreas de tejido sano son resaltadas de manera diferente por la ecografía de contraste (30); así como las masas testiculares tienen particular importancia debido a la limitada fuente de información que se puede obtener como la capacidad invasiva de los tumores en esta región, ya que las pruebas que involucran técnicas ecográficas en modo B o Doppler tienen poca sensibilidad y especificidad cuando se comparan con la técnica de contraste usando microburbujas (31).

En medicina veterinaria, son pocos los estudios que evalúan el páncreas y los ganglios linfáticos (31), el bazo (32-33), el hígado (34-35), los riñones (36), la próstata (37). En testículos, se realizó el primer estudio sobre el uso de la técnica en perros (27). Sin embargo, la ecografía mejorada por contraste de los testículos de gatos reveló que la media de tiempo de lavado en gatos sanos fue de 8,78s y el tiempo máximo de mejora de 21,62s y el tiempo de lavado de 75,36s. La ecografía mejorada con contraste de los testículos izquierdos reveló un tiempo medio de lavado de 10,76 s y un tiempo máximo de realce de 21,50 s y un tiempo de lavado de 81,81 s y de los testículos derechos revelados (Figura 3). Además, contraste de las estructuras vasculares subcapsulares y después de unos segundos, una mejora moderada homogénea del parénquima, con vasos parenquimatosos todavía distinguibles y después de la fase pico, una rápida disminución homogénea de la ecogenicidad (7).

**Elastografía de Impulso de Fuerza de Radiación Acústica (ARFI).** La elastografía es una nueva técnica de ultrasonido que evalúa la elasticidad de los tejidos. Este método de ultrasonido consiste en la tecnificación de una de las herramientas más antiguas de la práctica médica, la palpación, y por lo tanto evalúa la forma y rigidez del órgano de interés (38). Se han propuesto varios métodos para evaluar la elasticidad tisular, como la compresión, el impulso de fuerza de radiación acústica (ARFI) y la velocidad de corte en tiempo real (RSV), (39).

La elastografía de Radiación Acústica de la Fuerza de Impulso (ARFI) es una técnica ultrasonográfica que proporciona mediciones



**Figure 3.** Ultrasound image of the testes of a healthy cat using contrast-enhanced ultrasonography. (A) wash in phase; (B) peak enhancement phase the homogeneous testes parenchyma can be visualized; (C) the wash - out phase.

acoustic impulse sent towards a region of interest and promoting the formation of pressure waves capable of deforming the tissues to raise the speed of the wave propagation (shear velocity). The wave velocity and the attenuation of acoustic pressure waves are both related to the rigidity and viscoelasticity of the tissue; the waves have a greater velocity in rigid tissues (40).

In humans, elastography has 100% sensitivity in detecting testicular tumors when values indicate an increased stiffness of the testicular stroma and facilitates the diagnosis of hematomas, cystic alterations, necrosis, calcification and other alterations that disrupt the homogeneity of the testicular tissue and can detect malignant lesions (41-42).

In veterinary medicine, the ARFI technique is a recent development and has been used to evaluate normal prostate and testes in dogs (8) testicular disorders in dogs (43) and testes in cats (44).

Qualitative elastography revealed that affected testicles had alterations in tissue stiffness and homogeneity. The values obtained for quantitative elastography of the testicular tissues were lower in degenerated testicles and hypoplastic, and the values were higher in testis with atrophied orchitis; leydigoma; sertolioma and interstitial cell tumours in dogs (43).

This technique was used to evaluate the testes of healthy cats providing novel information on testes elastographic parameters in clinically healthy cats, such as the quantitative values for tissue echogenicity, qualitative and quantitative findings of ARFI elastography. The testes examined by qualitative elastography were free of any malformations and the images appeared as homogeneous dark areas (Figure 4). The mean shear velocity values reported were 1.51 m/s (95% confidence interval: 1.42 and 1.59 m/s) for the right testicle and 1.48 m/s (95% confidence interval: 1.41 and 1.54 m/s) for the left testicle of the felines. There was no significant difference when comparing the right and left testicular structures (44) (Figure 5).

Quantitative and qualitative ARFI elastography of the testes in cats is easily performed. Furthermore, the reference values for testicular elastography in healthy cats, the differences in shear velocity values of diseased tissues can be evaluated to differentiate between benign and malignant tumours in felines, once the definitive diagnosis of benign or malignant lesions is made only by histopathology after castration,

cuantitativas y cualitativas de la rigidez tisular, con una variabilidad entre observadores reducida (8) y esta técnica implica la generación de ondas de corte utilizando el impulso de fuerza de radiación o la fuerza de corte asociada a una imagen en modo B (3).

En el ARFI cualitativo, se utilizan pulsos acústicos cortos e intensidades altas para deformar los elementos del tejido y crear un mapa estático (elastograma) de la rigidez relativa del tejido. Alternativamente, el enfoque cuantitativo de ARFI utiliza un impulso acústico primario enviado hacia una región de interés y promueve la formación de ondas de presión capaces de deformar los tejidos para aumentar la velocidad de propagación de las ondas (velocidad de corte). La velocidad de onda y la atenuación de las ondas de presión acústica están relacionadas con la rigidez y viscoelasticidad del tejido; las ondas tienen una mayor velocidad en los tejidos rígidos (40).

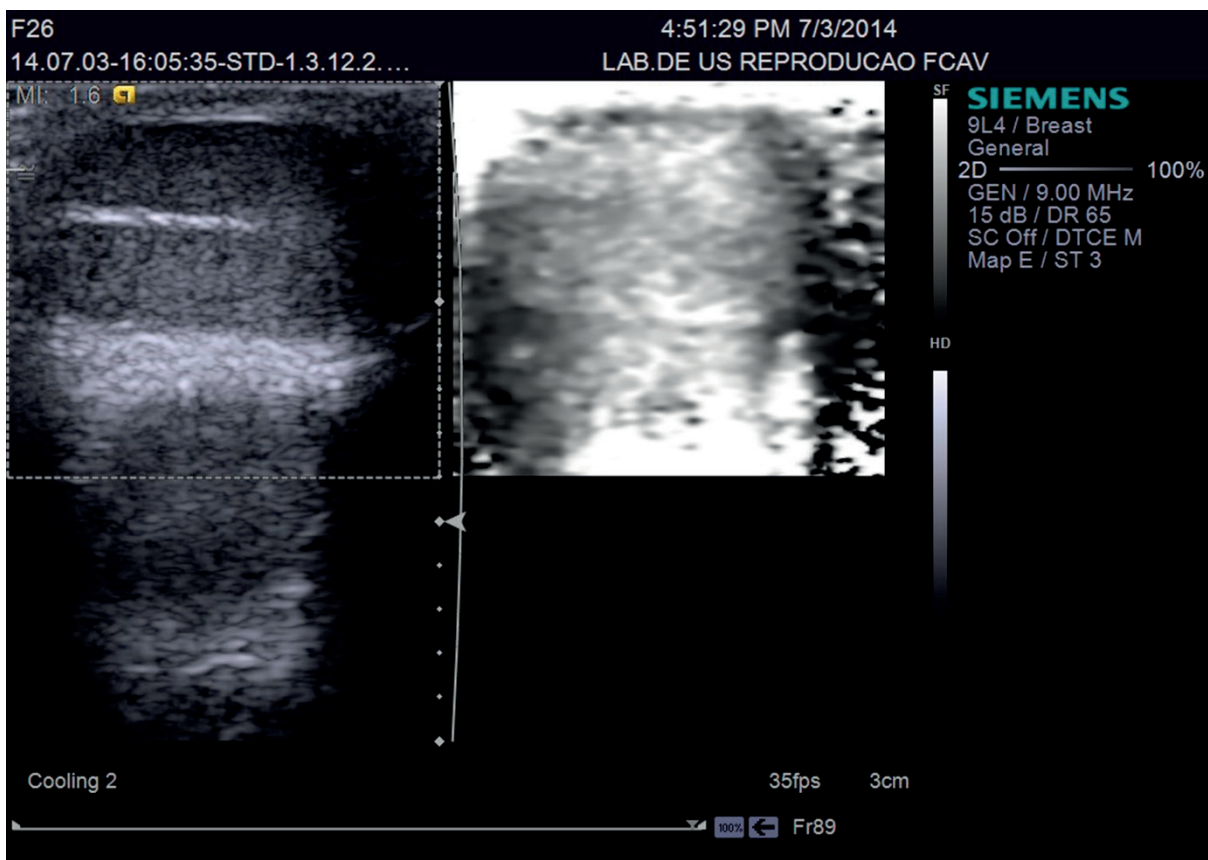
En humanos, la elastografía tiene una sensibilidad del 100% en la detección de tumores testiculares cuando los valores indican un aumento de la rigidez del estroma testicular y facilita el diagnóstico de hematomas, alteraciones quísticas, necrosis, calcificación y otras alteraciones que alteran la homogeneidad del tejido testicular y pueden detectar lesiones malignas (41-42).

En medicina veterinaria, la técnica ARFI es un desarrollo reciente y se ha utilizado para evaluar próstata y testículos normales en perros (8), trastornos testiculares en perros (43) y testículos en gatos (44).

La elastografía cualitativa reveló que los testículos afectados presentaban alteraciones en la rigidez y homogeneidad de los tejidos. Los valores obtenidos para la elastografía cuantitativa de los tejidos testiculares fueron menores en testículos degenerados e hipoplásicos, y mayores en testículos con orquitis atrofiada; leydigoma; sertolioma y tumores de células intersticiales en perros (43).

Esta técnica se utilizó para evaluar los testículos de gatos sanos, proporcionando información novedosa sobre los parámetros elastográficos de los testículos en gatos clínicamente sanos, como los valores cuantitativos de la ecogenicidad tisular y los hallazgos cualitativos y cuantitativos de la elastografía ARFI. Los testículos examinados por elastografía cualitativa estuvieron libres de malformaciones y las imágenes aparecieron como áreas oscuras homogéneas (Figura 4). Los valores medios de velocidad de corte notificados fueron de 1,51 m/s (intervalo de confianza del 95%: 1,42 y 1,59 m/s) para el testículo derecho y de 1,48 m/s (intervalo de confianza del 95%: 1,41 y 1,54 m/s) para el testículo izquierdo de los felinos. No hubo diferencias significativas cuando se compararon las estructuras testiculares derecha e izquierda (44), (Figura 5).





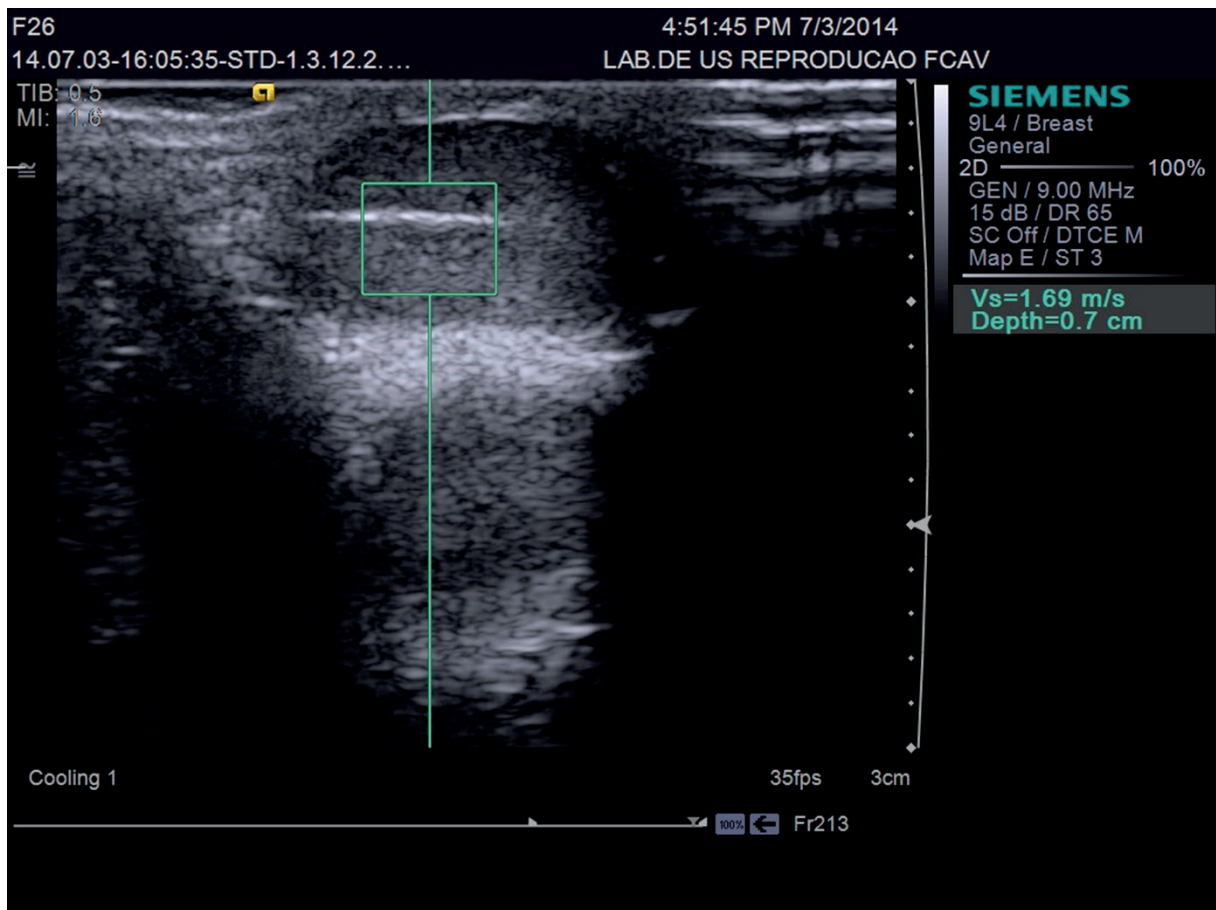
**Figure 4.** Ultrasonographic image of the testes in a healthy cat during qualitative Acoustic Radiation Force Impulse (ARFI) evaluation. (A) Testicular B-mode image. Qualitative ARFI elastography (arrows) of the testicle of a feline showing a homogeneous image (light-grey) that is typical and not pliable.

considered an invasive method, which promotes the loss of the reproductive value of animals (44).

In conclusion, this review provides novel information on ultrasonographic methods used for testis exam in domestic cats. Testicular ultrasonography B-mode is useful for providing information on testicular parenchyma and allows to evaluate the determination of biometric while Doppler is emerging as an important and suitable non-invasive tool for blood flow assessment. Contrast-enhanced ultrasonography can also contribute to evaluation diagnostic tool for evaluating testicular abnormalities in sick cats. ARFI elastography of the testes in cats may provide valuable criteria for the evaluation and diagnosis of testis abnormalities and the differences in shear velocity values of diseased tissues can be evaluated to differentiate between benign and malignant tumors in felines. Once all of these new imaging methods are acknowledged in domestic cats, it can easily be applied to wildcat.

La elastografía cuantitativa y cualitativa ARFI de los testículos de los gatos es fácil de realizar. Además, los valores de referencia para la elastografía testicular en gatos sanos, las diferencias en los valores de velocidad de corte de los tejidos enfermos pueden ser evaluados para diferenciar entre tumores benignos y malignos en felinos, una vez que el diagnóstico definitivo de lesiones benignas o malignas se hace sólo por histopatología después de la castración, considerado un método invasivo, que promueve la pérdida del valor reproductivo de los animales (44).

En conclusión, esta revisión proporciona información novedosa sobre los métodos ecográficos utilizados para el examen de testículos en gatos domésticos. El modo B de ultrasonografía testicular es útil para proporcionar información sobre el parénquima testicular y permite evaluar la determinación biométrica mientras el Doppler está emergiendo como una herramienta no invasiva importante y adecuada para la evaluación del flujo sanguíneo. La ecografía mejorada con contraste también puede contribuir a la evaluación de la herramienta de diagnóstico para evaluar las anomalías testiculares en gatos enfermos. La elastografía ARFI de los



**Figure 5.** Image of quantitative ARFI elastography in the testis of a feline; Note the presence of the calliper within the testicular stroma for measuring the shear velocity.

#### Conflicts of interest

The authors declare that they are not financially or personally related to any individual or organisation that could inappropriately influence or bias the content of this article.

#### Acknowledgments

The authors would like to thank the State of Sao Paulo Research Foundation (FAPESP) for the research grant and the Young Researcher scholarship provided (2013/26197-5)

testículos en gatos puede proporcionar criterios valiosos para la evaluación y el diagnóstico de anomalías en los testículos y las diferencias en los valores de velocidad de corte de los tejidos enfermos pueden evaluarse para diferenciar entre tumores benignos y malignos en felinos. Una vez que todos estos nuevos métodos de imagen son reconocidos en los gatos domésticos, puede ser fácilmente aplicado al gato salvaje.

#### Conflictos de intereses

Los autores declaran que no están relacionados financieramente o personalmente con ninguna persona u organización que pudiera influir o sesgar indebidamente el contenido de este artículo.

#### Agradecimientos

Los autores agradecen a la Fundación para la Investigación del Estado de Sao Paulo (FAPESP) por la beca de investigación y la beca para Jóvenes Investigadores (2013/26197-5)

## REFERENCES

1. Davidson AP, Baker TW. Reproductive Ultrasound of the Dog and Tom. *Top Companion Anim Med.* 2009; 24(2):64-70.
2. VoorwaldI FA, TiossoI CF, ToniolloI GH. Prepubertal gonadectomy in dogs and cats. *Cienc Rural.* 2013; 43(6):1082-1091.
3. Carvalho CF, Chammas MC, Cerri G. Princípios físicos do Doppler em ultrassonografia. *Cienc Rural.* 2008; 38(3):872-879.
4. Brandão CVS, Manprim M, Ranzani JJT, Marinho LFLP, Borges AG, Zanini M, et al. Orquiectomia para redução do volume prostático. Estudo experimental em cães. *Arch Vet Sci.* 2006; 11:7-9.
5. Mattoon JS, Nyland TG. Prostate and Testes. Mattoon JS, Nyland TG. *Small Animal Diagnostic Ultrasound.* 3 ed. St. Luis: Elsevier; 2015.
6. Assis AM, Moreira AM, Paula RVC, Yoshinaga EM, Antunes AA, Harward SH, et al. Prostatic artery embolization for treatment of benign prostatic hyperplasia in patients with prostates > 90 g: a prospective single-center study. *J Vasc Interv Radiol.* 2015; 26(1):87-93.
7. Brito MBS, Feliciano MAR, Coutinho LN, Uscategui RR, Simoes APR, Maronezi MC, et al. Doppler and Contrast-enhanced ultrasonography of testicles in adults domestic felines. *Reprod Domest Anim.* 2015; 50:730-734.
8. Feliciano MAR, Maronezi MC, Simões APR, Uscategui R, Maciel GS, Carvalho CF, et al. Acoustic radiation force impulse elastography of prostate and testes of healthy dogs: preliminary results. *J Small Anim Pract.* 2015; 56:320-324.
9. King AM. Development, advances and applications of diagnostic ultrasound in animals. *Vet J.* 2008; 171:408-420.
10. Feliciano MAR, Oliveira MEF, Vicente WRR. *Ultrassonografia na Reprodução.* 1st ed. São Paulo: MedVet; 2013.
11. Hecht S, Mai W. Male Reproductive Tract. Penninck DD, Anjou MA. *Atlas of Small Animal Ultrasonograph.* 2nd ed. Oxford: Wiley-Blackwell; 2015.
12. Assis ARA, Garcia DAA, Feliciano MAR. *Sistema Reprodutor Masculino.* Feliciano MAR, Canola JC, Vicente WRR. *Diagnóstico por Imagem em Cães e Gatos.* São Paulo: MedVet; 2015.
13. Hecht S, Matiasek K, Koestlin R. Die sonographische Untersuchung des Skrotalinhaltes beim Hund unter besonderer Beruecksichtigung testikulaerer Neoplasien. *Tieraerztl Prax.* 2003; 31.
14. Warren-Smith CMR, Andrew S, Mantis P, Lamb CR. Lack of associations between ultrasonographic appearance of parenchymal lesions of the canine liver and histological diagnosis. *J Small Anim Pract.* 2012; 53:168-173.
15. Gradil CM, Yeager A, Concannon PW. Evaluación de los problemas reproductivos del macho canino. Concannon PW, England G, Verstegeem IJ, Linde-Forsberg C. *Advances in small animal reproduction.* 3rd ed. Ithaca, New York: International Veterinary Information; 2007.
16. De Souza MB, Barbosa CC, Pereira BS, Monteiro CLB, Pinto JN, Linhares JCS, et al. Doppler velocimetric parameters of the testicular artery in healthy dogs. *Res Vet Sci.* 2014; 96:533-536.
17. Silva LDM, De Souza MB, Barbosa CC, Pereira BS, Monteiro CLB, Freitas LA. Bi-dimensional-ultrasonography and Doppler to evaluate the reproductive tract of small animals. *Cienc Animal.* 2012; 22:339-353.
18. Pinggera GM, Mitterberger M, Bartsch G, Strasser H, Gradl J, Aigner F, et al. Assessment of the intratesticular resistive index by colour Doppler ultrasonography measurements as a predictor of spermatogenesis. *BJU Int.* 2008; 101:722-726.
19. Mirochnik B, Bhargava P, Dighe MK, Kanth N. Ultrasound Evaluation of Scrotal Pathology. *Radiol Clin North Am.* 2012; 50(2):317-332.
20. Albers P, Albrecht W, Algaba F, Bokemeyer C, Cohn-Cedermark G, Fizazi K. Guidelines on Testicular Cancer. *Eur Urol.* 2015; 68:1054-1068.
21. Pozor MA, McDonnell SM. Color Doppler ultrasound evaluation of testicular blood flow in stallions. *Theriogenology.* 2004; 61:799-810.
22. Carrillo J, Soler M, Lucas X, Agut A. Colour and Pulsed Doppler Ultrasonographic Study of the Canine Testis. *Reprod Domest Anim.* 2012; 47(4):655-659.
23. Zelli R, Troisi A, Elad Ngonput A, Cardinali L, Polisca A. Evaluation of testicular artery blood flow by Doppler ultrasonography as a predictor of spermatogenesis in the dog. *Res Vet Sci.* 2013; 95(2):632-637.

24. Gumbsch P, Holzmann A, Gabler C. Colour-coded duplex sonography of the testes of dogs. *Vet Rec.* 2002; 151:140-144.
25. Harvey CJ, Blomley MJ, Eckersley RJ. Developments in ultrasound contrast media. *Eur Radiol.* 2001; 11:675-89.
26. Cosgrove D. Developments in ultrasound. *Imaging.* 2006; 18:82-96.
27. Volta A, Manfredi S, Vignoli M, Russo M, England GCW, Rossi F, et al. Use of contrast-enhanced ultrasonography in chronic pathologic canine testes. *Reprod Domest Anim.* 2014; 49(2):202-209.
28. Takeda CS, Carvalho CF, Chammas MC. Ultrassonografia contrastada na medicina veterinária - Revisão. *Rev Clin Vet.* 2012; 101(1):108-114.
29. Piscaglia F, Nolsoe C, Dietrich CF, Gilja OH, Bachmann Nielsen M, Albrecht T, et al. The EFSUMB Guidelines and Recommendations on the Clinical Practice of Contrast Enhanced Ultrasound (CEUS): update 2011 on non-hepatic applications. *Ultraschall Med.* 2012; 33(1):33-59.
30. Lock G, Schmidt C, Helmich F, Stolle E, Dieckmann K. Early Experience With Contrastenhanced Ultrasound in the Diagnosis of Testicular Masses: A Feasibility Study. *Urology.* 2011; 77(3):1049-1053.
31. Haers H, Saunders JH. Review of clinical characteristics and applications of contrast-enhanced ultrasonography in dogs. *J Am Vet Med Assoc.* 2009; 234(4):460-470.
32. Maronezi MC, Feliciano MAR, Crivellenti LZ, Borin-Crivellenti S, Silva PES, Zampolo C, et al. Spleen evaluation using contrast enhanced. *Arq Bras Med Vet Zootec.* 2015; 67(6):1528-1532.
33. Ohlerth S, Eva RUE, Valerie P. Contrast harmonic imaging of the normal canine spleen. *Vet Radiol Ultrasound.* 2007; 48:451-456.
34. O'Brien RT. Improved detection of metastatic hepatic hemangiosarcoma nodules with contrast ultrasound in three dogs. *Vet Radiol Ultrasound.* 2007; 48(2):146-148.
35. Nyman HT, Kristensen AT, Flagstad A, McEvoy FJ. A review of the sonographic assessment of tumour metastases in liver and superficial lymph nodes. *Vet Radiol Ultrasound.* 2004; 45:438-448.
36. Haers H, Vignoli M, Paes G, Rossi F, Taeymans O, Daminet S. Contrast harmonic ultrasonographic appearance of focal space-occupying renal lesions. *Vet Radiol Ultrasound.* 2010; 51(5):516-522.
37. Vignoli M, Russo M, Catone G, Rossi F, Attanasi G, Terragni R. Assessment of vascular perfusion kinetics using contrast-enhanced ultrasound for the diagnosis of prostatic disease in dogs. *Reprod Domest Anim.* 2011; 46(2):209-213.
38. Ophir J, Alam KS, Garra BS. Elastography: Imaging the elastic Properties of soft Tissues with ultrasound. *J Med Ultrason.* 2002; 29:155-171.
39. White J, Gay J, Farnsworth R, Mickas M, Kim K, Mattoon J. Ultrasound elastography of the liver, spleen, and kidneys in clinically normal cats. *Vet Radiol Ultrasound.* 2014; 55(4):428-423.
40. Comstock C. Ultrasound elastography of breast lesions. *Ultrasound Clin.* 2011; 6(3):407-415.
41. Aigner F, De Zordo T, Pallwein-Prettner L, Junker D, Schäfer G, Pichler R, et al. Real-time sonoelastography for the evaluation of testicular lesions. *Radiology.* 2012; 263(2):584-589.
42. Lorenz A, Ermet H, Sommerfeld HJ. Ultrasound elastography of the prostate. A new technique for tumor detection. *Ultraschall Med.* 2000; 21.
43. Feliciano MAR, Maronezi MC, Simões APR, Maciel GS, Pavan L, Gasser B, et al. Acoustic radiation force impulse (ARFI) elastography of testicular disorders in dogs: preliminary results. *Arq Bras Med Vet Zootec.* 2016; 68(2):283-291.
44. Brito MBS, Feliciano MAR, Coutinho LN, Simões APR, Maronezi MC, Garcia PHS, et al. ARFI Elastography of Healthy Adults Felines Testes. *Acta Sci Vet.* 2015; 43:1-5.
45. Feldman EC, Nelson RW. *Canine and feline endocrinology and reproduction* Philadelphia: W.B.Saunders; 1987.
46. Feliciano MAR, Maronezi MC, Pavan L, Castanheira TL, Simões APR, Carvalho CF, et al. ARFI elastography as complementary diagnostic method of mammary neoplasm in female dogs – preliminary results. *J Small Anim Pract.* 2014; 55:504-508.