

CARCINOMA HEPATOCELULAR CANINO: REPORTE DE UN CASO

CANINE HEPATOCELLULAR CARCINOMA: A CASE REPORT

Edwin Buriticá G, * Esp; Ximena Barbosa S, MSc; Diego Echeverry B, Esp

Universidad del Tolima, Facultad de Medicina Veterinaria y Zootecnia, Grupo de Investigación en Medicina y Cirugía de Pequeños Animales. Ibagué, Colombia.
Correspondencia: *buriticaes@hotmail.com

Recibido: Octubre 15 de 2008; Aceptado: Mayo 23 de 2009.

RESUMEN

Presentar el caso de un paciente canino, con enfermedad hepática, asociada a carcinoma hepatocelular. Fue estudiado el caso de un paciente canino de raza Pitt bull de 10 años de edad, al que se le encontraron múltiples nódulos distribuidos en todo el parénquima hepático, con diagnóstico histopatológico de carcinoma hepatocelular. Se expone el caso clínico de un paciente canino de raza Pitt bull, que es presentado a consulta externa por presentar decaimiento y distensión abdominal, una vez realizado el examen físico sistemático se evidenció hepatomegalia y un crecimiento anormal hacia la región del mesogastrio derecho. Los exámenes paraclínicos e histopatológicos demostraron la presencia de enfermedad hepática asociada a carcinoma hepatocelular. El carcinoma hepatocelular es una entidad de rara presentación, clínicamente cursa con signos muy similares a otras alteraciones tumorales de compromiso hepático, su diagnóstico suele ser histopatológico.

Palabras clave: Carcinoma, hepatocelular, canino.

ABSTRACT

To show the case of a canine patient, with liver disease, associated to hepatocellular carcinoma. It was studied the case of a canine pitbull breed patient 10 years old, when it was diagnosed disorders in hepatic tissue with histopathological diagnosis of hepatocellular carcinoma, abdominal distension (ascites) and depression. Once done physical examination and paraclinical examinations, the pathology demonstrated the presence of liver tumors associated with hepatocellular carcinoma. Hepatocellular carcinoma is a pathological entity

of rare presentation, clinically arises with very similar signs to other liver tumor, its diagnose is based on histopatological basis.

Key words: Carcinoma, hepatocelullar, canine.

INTRODUCCIÓN

Los tumores hepáticos primarios son raros en los caninos y representan el 0.6 al 1.3 % de todas las neoplasias caninas (1); en general se presentan en pacientes gerontes de cualquier raza, siendo más comunes en animales mayores a los 10 años (2, 3). Los tumores hepáticos pueden ser de origen epitelial o mesodérmico y cualquiera de los dos tipos puede ser benigno o maligno. Un tumor benigno de los hepatocitos se denomina adenoma hepatocelular y su contraparte maligna se designa carcinoma hepatocelular, siendo este último el tumor hepático primario prevalente en caninos (4).

El carcinoma hepatocelular puede presentarse como una masa voluminosa solitaria que también puede aparecer como una infiltración nodular multifocal o difusa de extensas zonas del hígado (4, 5).

La etiología de estos tumores primarios no se ha dilucidado, aparecen de forma espontánea en caninos y felinos y generalmente no suele estar determinada. Las causas potenciales basadas en informes de tumores hepáticos experimentales y espontáneos incluyen las aflatoxinas o nitrosaminas entre otros (4, 6).

Los signos frecuentes incluyen: anorexia, letargia, pérdida de peso, vómito y distensión abdominal, acompañados o no de polidipsia-poliuria, ictericia y diarrea que puede variar desde acuosa hasta sanguinolenta (7).

La valoración semiológica, las imágenes radiográficas y ultrasonográficas pueden iniciar el diagnóstico de esta clase de carcinoma, el cual será siempre corroborado por estudios histopatológicos. El aspecto radiográfico más común para cualquier tipo de tumor hepático primario incluido el carcinoma hepatocelular es una masa

abdominal craneal derecha que provoca un desplazamiento caudo-lateral del estómago. Al examen ecográfico, los tumores hepáticos solitarios o múltiples, deben cumplir dos requerimientos básicos; deben contrastar con el hígado normal que los rodea y deben tener suficiente detalle como para ser reconocidos como nódulos o masas discretos (8).

Al examen histopatológico, estos tumores se pueden catalogar citológicamente en tres tipos: a) bien diferenciado, b) pleomórfico de células grandes y c) poco diferenciado, en donde la presencia de "endotelio periférico" o "endotelio transgresor" son características sumamente importantes para distinguir un carcinoma hepatocelular de lesiones hepatocelulares benignas, colangiocarcinomas o tumores metastásicos (6, 9). De igual manera, algunos autores sostienen el uso de la ecografía contrastada mediante el uso de realzadores compuestos por micropartículas estabilizadas de galactosa y ácido palmítico que permiten valorar la perfusión sanguínea de los distintos órganos afectados y a su vez mejorar la visualización de los mismos (10), mientras que otros autores sostienen que el uso de marcadores tumorales como la alfa – fetoproteína (AFP) es bastante interesante a la hora de realizar estos diagnósticos (2).

La quimioterapia en la actualidad no es un medio efectivo para el control de carcinomas hepatocelulares como si lo es para otras clases de tumores hepáticos (4,7), en medicina humana se acusa esta resistencia a tratamientos quimioterapéuticos a un comportamiento anti apoptótico a nivel molecular (11).

La remoción quirúrgica del lóbulo hepático afectado es el tratamiento de elección para

las neoplasias únicas primarias del hígado, no siendo así para los pacientes que presentan neoplasias multilobulares cuyo pronóstico es desfavorable (2, 7).

En el presente documento se expone el caso clínico de un paciente canino con enfermedad neoplásica primaria asociada a carcinoma hepatocelular. Este suceso es importante debido a la poca prevalencia que se observa en la casuística diaria de la clínica de pequeñas especies animales.

PRESENTACION DEL CASO

Es presentado a la clínica de pequeños animales de la Facultad de Medicina Veterinaria y Zootecnia de la Universidad del Tolima un canino macho de raza Pitt bull de 10 años de edad, 22.2 Kg de peso y condición corporal 2/5.

El paciente fue admitido a consulta externa, donde el propietario reportó agrandamiento abdominal generalizado, pérdida del apetito, decaimiento, aumento en el consumo de líquidos y micción frecuente. Esta condición se había iniciado y establecido en un periodo de 3 meses en los cuales los síntomas eran cada vez más pronunciados.

Al examen físico el paciente presentó halitosis y enfermedad periodontal grave. Se observó ulceración escrotal con presencia

de secreciones blanquecinas con mal olor y edema en el miembro pélvico izquierdo. Como hallazgo significativo se encontró una distensión abdominal marcada por líquido intraabdominal (Ascitis), en donde a la palpación y a la percusión se evidenció una masa de consistencia firme no delimitada en la región mesogástrica derecha, sin manifestación de dolor. Se evaluaron las constantes fisiológicas y se compararon con los valores de referencia normales en caninos. (Tabla 1).

Tabla 1. Constantes fisiológicas del canino en la inspección inicial.

Parámetro	Valor del paciente	Valor de referencia
Temperatura corporal	39.2 ° C	38.0 - 39.0 ° C
Frecuencia cardiaca	139 lat/min	70-120 lat/min
Frecuencia respiratoria	38 resp/min	15-30 resp/min
Pulso	F-S-C	F-S-C
Mucosas	pálidas	rosadas
Llenado capilar	3 segundos	1 - 3 segundos

En un principio, al paciente le fue realizado un hemograma de segunda generación y pruebas de química sanguínea (Tablas 2 y 3) cuyos resultados sugirieron alteración hepática crónica acompañada de colestasis. De igual manera se le practicó un estudio de uroanálisis sin demostrar hallazgos patológicos significativos. Como ayuda imagenológica le fue practicada una ecografía abdominal (Figura 1) que permitió

Tabla 2. Cuadro hemático de segunda generación del paciente.

Parámetro	Unidades	Valor del paciente	Valor de referencia
Hematocrito	%	37	35.2 - 52.8
Hemoglobina	g/dl	12.3	12.7 - 16.3
Eritrocitos (RGR)	Er/ μ l	5'300.000	5'300.000 - 8'600.000
Leucocitos (RGB)	Leu/ μ l	8.000	8.300-17.500
H.C.M.	pg	22.6	20 - 25
C.M.H.C.	g/dl	32	30 - 35
V.C.M.	fl	69.8	60 - 70
Neutrofilos segmentados	%	31.2	65 - 73
Neutrofilos en banda	%	----	0 - 2
Eosinofilos	%	0.8	1 - 8
Monocitos	%	0.8	3 - 5
Linfocitos	%	40.8	9 - 26
Plaquetas	Pt/ μ l	428.000	160.000-525.000

Tabla 3. Valores en química sanguínea del paciente.

Parámetro	Unidades	Valor del paciente	Valor de referencia
Proteínas totales	g/dl	5.0	5.3 - 7.6
Albumina	g/dl	1.3	3.2 - 4.7
Globulinas	g/dl	3.7	1.5 - 3.5
T.G.P.	UI/L	76	10 - 94
Creatinina	mg/dl	0.85	0.5 - 1.5
Fosfatasa alcalina	UI	403.4	10.6 - 100.7

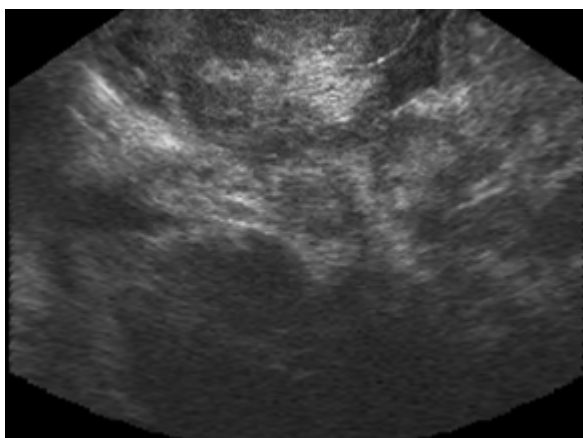


Figura 1. Ecografía abdominal con transductor convex a 5.0 MHz en donde se demuestra ecogenicidad mixta representada por la presencia de zonas hipocogénicas e hiperecogénicas claramente delimitadas en todo el parénquima hepático

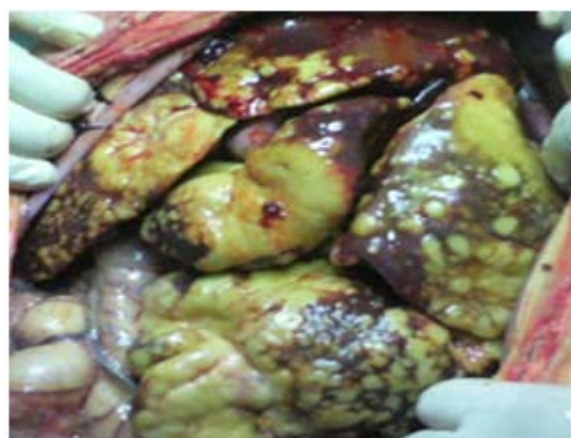


Figura 2. Imagen transquirúrgica en donde se visualiza un patrón nodular de origen neoplásico en la mayor parte del parénquima hepático.

la visualización de varias regiones del parénquima hepático afectado representadas en ecogenicidad mixta, condición que soportó la realización de un aspirado con aguja fina guiado por ultrasonografía.

El resultado del estudio citológico evidenció la presencia de células compatibles con carcinoma hepático no concluyente. Por lo cual se recomendó practicar una laparotomía exploratoria con el fin de determinar la extensión de la lesión y la toma de muestras para estudio histopatológico confirmatorio.

Durante la laparotomía exploratoria se evidenció tumoraciones de tipo nodular en la mayor parte del parénquima hepático (Figura 2). Los hallazgos encontrados justificaron la aplicación de eutanasia compasiva durante el periodo

transquirúrgico. Finalmente se tomaron muestras para estudio histopatológico el cual reveló un carcinoma hepatocelular de tipo indiferenciado con presencia de células redondeadas pleomórficas con núcleos irregulares acompañados de nucléolos con cromatina dispersa presentados en mosaico, con citoplasma granular acidófilo, proliferación de tejido fibroso en forma de trabéculas y pérdida de cohesividad en los cordones de hepatocitos. (Figura 3).

En humanos, el carcinoma hepatocelular es un tumor maligno de común presentación, sin embargo el carcinoma hepatocelular canino (cHCC) es poco común y su pronóstico dependiente del grado de afección hepática es generalmente desfavorable. Las neoplasias hepáticas primarias son más comunes en animales que superan los 10 años de edad como se

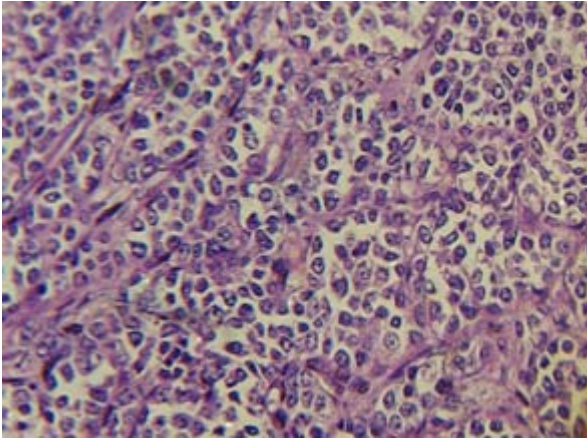


Figura 3. Imagen histológica donde se observa pleomorfismo celular, presencia tejido fibrótico en distribución trabecular y pérdida de la relación núcleo citoplasma. H&Ex40.

relaciona en el presente caso y por lo común estos exhiben manifestaciones inespecíficas de disfunción hepática que no suelen expresarse hasta los estadios avanzados de hepatopatía (2). Los signos más constantes en perros son: anorexia, letargia, pérdida de peso, polidipsia/poliuria, vómito y distensión abdominal relacionados en gran parte por la ascitis que presentaba el paciente.

El uso de ayudas diagnósticas inmediatas como el aspirado con aguja fina guiado por ecografía o sin ella, puede dilucidar inicialmente algunos diagnósticos de afección neoplásica hepática, siendo de mayor provecho para determinar la presencia de tumores hemolinfáticos difusos como linfosarcoma, enfermedad mieloproliferativa o tumor de células cebadas pero tienen la limitante que pueden dificultar la diferenciación entre hiperplasia nodular y neoplasia hepática primaria (12), haciendo que el uso de estudios histopatológicos concluyentes para enfermedades neoplásicas primarias del hígado sea imperante.

En el presente caso la pruebas paraclínicas indicaron la presencia de una anemia leve normocítica normocrómica con leucopenia, neutropenia y una marcada linfocitosis; estos hallazgos son encontrados frecuentemente en las disfunciones hepáticas de origen neoplásico (4).

La linfocitosis, en estos casos suele estar asociada a una fuerte estimulación inmune representada por la proliferación de células anormales (neoplásicas). Los aumentos leves a marcados de las enzimas hepáticas (ALT y FA) son comunes en perros con tumores del hígado. Otros datos bioquímicos son bastante variables e incluyen hipoalbuminemia e hiperglobulinemia (4). Estas alteraciones fueron encontradas igualmente al realizar el examen de química sanguínea del paciente, los cuales demostraron un descenso en la producción de albúmina relacionada con una insuficiencia hepática crónica o con hiperglobulinemia. Esta última ocasiona hipoalbuminemia leve mientras que la insuficiencia hepática crónica puede causar bajas moderadas a graves (12).

Uno de los hallazgos más comúnmente encontrados en los pacientes con enfermedad hepática grave es la ascitis, que se entiende como la acumulación de líquido en el espacio peritoneal, resultado entre otras causas de la hipertensión portal ocurrida a nivel intrahepático. En ocasiones el líquido se acumula en otro tercer espacio, como el tejido subcutáneo o espacio pleural; el líquido abdominal llega al espacio pleural presumiblemente a través de los conductos linfáticos diafragmáticos. Los factores más importantes en la generación de ascitis en los perros con neoplasias son el incremento de la presión hidrostática portal y los mecanismos retenedores de sodio, esto dado por alteraciones hepáticas obstructivas (4). La reducción de la presión oncótica plasmática por la hipoalbuminemia asociada con la reducida síntesis del hígado y en menor grado, por el secuestro en la efusión abdominal, también contribuyen con la tendencia global a la colecta de líquidos abdominales (12).

La decisión de practicar una laparotomía exploratoria en el presente caso, reviste interés en el hecho de que tumores hepáticos de pronóstico reservado a malo pueden generar resultados terapéuticos de igual nivel, razón por la cual, la inspección visual de la integridad hepática permite en determinadas situaciones al clínico y/o

cirujano bajo la autorización del propietario tomar decisiones éticas en las que prevalece mas la calidad que el tiempo de vida de un paciente enfermo.

En conclusión, el hallazgo temprano de tumores hepáticos primarios en el canino puede ser un gran desafío para el clínico en ejercicio, debido a los sutiles signos que puede presentar un animal en estados iniciales de enfermedad. En el presente caso la anamnesis, la exploración física pertinente, los hallazgos clínicos y

paraclínicos correlacionados, aunados a un diagnostico histopatológico concluyente, determinaron la presencia de una de las neoplasias hepáticas primarias menos usuales en caninos. A pesar del pobre pronóstico que reviste para el evento, la terapéutica de un paciente con afección generalizada del parénquima hepático por un carcinoma difuso, es importante implementar medidas diagnosticas tempranas como el uso de marcadores tumorales de alta especificidad con el fin de hacer inferencias frente a la gravedad del mismo.

REFERENCIAS

1. Raskin RE. Cytology of the liver: advanced case examples. 56th International congress SCIVAC memories 2006; [Acceso22-03-08] URL Disponible en: http://www.ivis.org/proceedings/scivac/2006/raskin4_en.pdf?LA=1 (2006) 94 – 95
2. Garner MM, Raymond JT, Toshkov I, Tennant C. Hepatocellular carcinoma in black-tailed prairie dogs (*Cynomys ludovicianus*): tumor morphology and immunohistochemistry for hepadnavirus core and surface antigens. *Vet Pathol* 2004; (41)4:353 – 361
3. Morris J, Dobson J. Oncología en pequeños animales. 1st ed. Buenos aires: Intermédica; 2002.
4. Ettinger SJ, Feldman EC. Tratado de medicina interna veterinaria. 5th ed. Buenos aires: Intermédica; 2002.
5. Kawarai S, Hashizaki K, Kitao S, Nagano S, Madarame H, et. al. Establishment and characterization of primary canine hepatocellular carcinoma cell lines producing alpha-fetoprotein. *Vet Immunol Immunopathol* 2006; 113:30–36.
6. De Buen de Arguello N. Citología diagnostica veterinaria. 1st ed. Ciudad de México: El manual moderno; 2001.
7. Birchard SJ, Sherding RG. Manual clínico de pequeñas especies. 1rs ed. Ciudad de México: McGraw hill interamericana; 1996.
8. Farrow, ChS. Diagnostico por imagen del perro y el gato. 1st ed. Madrid: Editorial grafica IN-Multimédica S.A; 2005.
9. Cowel R, Tayler RD, Meinkoth JH. Citología y hematología diagnostica en el perro y el gato. 2nd ed. Madrid: Multimédica; 2003.
10. Nelson RW, Couto CG. Medicina interna de pequeños animales. 3rd ed. Buenos aires: Intermédica; 2005.
11. Fuke H, Shiraki K, Sugimoto K, Tanaka J, Beppu T, et. al. Jak inhibitor induces S phase cell-cycle arrest and augments TRAIL-induced apoptosis in human hepatocellular carcinoma cells. *Biochem Biophys Res Commun* 2007; (363)3:738–744
12. Stockhaus C, Van Den Ingh T, Rothuizen J, Teske E. A multistep approach in the cytologic evaluation of liver biopsy samples of dogs with hepatic diseases. *Vet Pathol* 2004; (41)5:461 – 470