
CIRUGÍA TORÁCICA VIDEO-ASISTIDA EN EL MANEJO DE SECUESTRO PULMONAR: REPORTE DE CASOS.

VIDEO-ASSISTED THORACIC SURGERY IN THE MANAGEMENT OF PULMONARY SEQUESTRATION T: CASE REPORT

Alvarez Padilla Facundo N^{ab}, Avalos Sebastián^{ab}, Bustos Mario E F^{ab}

Resumen

El secuestro pulmonar (SP), es una patología poco frecuente, que requiere de un alto índice de sospecha para su diagnóstico oportuno. Las manifestaciones clínicas generalmente simulan patologías respiratorias banales, por lo que el diagnóstico siempre tiende a retrasarse. El tratamiento quirúrgico por cirugía torácica video-asistida, es una opción segura para el manejo del secuestro pulmonar. La valoración extensa de las imágenes y el conocimiento de ciertos detalles anatómicos son necesarios para evitar accidentes durante la cirugía. La cirugía a edades tempranas favorece la resección quirúrgica con menor índice de complicaciones. A continuación presentamos tres casos de SP, que demuestran de manera clara y sencilla las formas de presentación de la patología y el manejo realizado por nuestro grupo quirúrgico en el tratamiento de la misma.

Palabras clave: Secuestro pulmonar, secuestros broncopulmonares, defectos congénitos

Summary

Pulmonary sequestration (SP), is a rare condition, which requires a high index of suspicion for appropriate diagnosis. Clinical manifestations usually simulate banal respiratory diseases, so the diagnosis always tends to be delayed. Surgical treatment by video-assisted, thoracic surgery is a safe option for the management of pulmonary sequestration. The extensive evaluation of the images and knowledge of certain anatomical details are necessary to prevent accidents during surgery. Surgery at an early age helps surgical resection with fewer complications. Here are three cases of SP, which demonstrate clear and simple forms of presentation of the pathology and surgical management by our group in treating it.

Keywords: Pulmonary sequestration, bronchopulmonary kidnappings, birth defects

Instituciones: Hospital Privado. Centro Médico de Córdoba a; Hospital Raúl A. Ferreyra b

Datos del autor: Alvarez Padilla Facundo Nicolás

Dirección postal: Hospital Privado. CMC. Servicio de Cirugía torácica. Naciones Unidas 346, 3er piso, Córdoba. Argentina.

Teléfono: 54 – (0351) 152-283680 o 54 – (0351) 4688233

Email: facundoalvarezpadilla@gmail.com

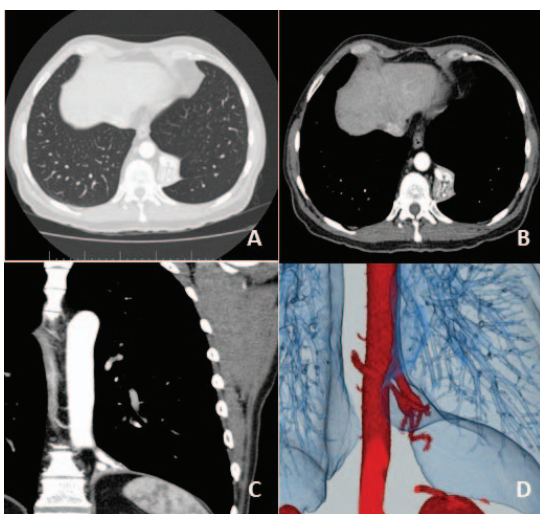
Introducción

El secuestro pulmonar (SP), representa el 0,15 – 6,4% de las malformaciones congénitas pulmonares. Se define como parénquima pulmonar no funcional, sin relación con el árbol respiratorio y con irrigación arterial sistémica.^[1] Es una patología poco frecuente y su diagnóstico temprano tiene cierto grado de dificultad. La manejo quirúrgico por cirugía video-asistida (VATS: video-assisted thoracic surgery, en inglés) puede realizarse con seguridad, pero requiere del conocimiento e identificación previa del sistema de irrigación y el análisis de las imágenes para evitar accidentes durante el procedimiento. A continuación, presentamos 3 casos de SP tratados mediante cirugía torácica video-asistida, que ilustran los escenarios comunes a los que puede enfrentarse el cirujano durante el abordaje video asistido de esta patología.

Observación Clínica

Caso 1

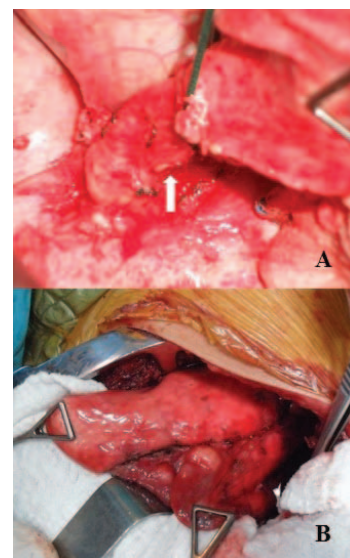
Hombre de 53 años, que consulta por disnea funcional leve de seis meses de evolución. La radiografía de tórax y posteriormente la TC de tórax, demostraron un tumor de 46 x 40 x 55mm por debajo del lóbulo inferior izquierdo, con irrigación sanguínea dependiente de la aorta torácica. (figura 1) La semiología intraoperatoria confirmó la sospecha diagnóstica y se llevó a cabo la resección quirúrgica por cirugía torácica video-asistida de un secuestro pulmonar extra-lobar.



El sistema de irrigación estaba conformado por dos ramos arteriales emergentes de la aorta torácica, localizados ambos en el ligamento pulmonar inferior. La estadía hospitalaria se desarrolló sin problemas, otorgándose el alta del nosocomio cumplidas las 48 horas. La anatomía diferida confirmó el diagnóstico de secuestro pulmonar extra-lobar.

Caso 2

Joven de 20 años, con episodios recurrentes de neumonías y hemoptisis, asociados a disnea funcional leve de casi un año de evolución. La TC de tórax evidenció una masa pulmonar de 6 cm de diámetro en el lóbulo inferior izquierdo, de bordes mal definidos, con irrigación arterial dependiente de la aorta torácica emergiendo justo en el límite con la aorta abdominal. (figura 2) Durante la cirugía por VATS, las adherencias densas y sangrantes, no permitieron el abordaje seguro de la arteria del secuestro para su control, por lo que se convirtió el procedimiento a un abordaje convencional por toracotomía antero-lateral izquierda. Se realizó una segmentectomía pulmonar atípica del parénquima afectado, con margen libre de 1 cm y control vascular por encima del diafragma. El paciente evolucionó sin complicaciones y el alta se otorgó al 4to día postoperatorio. El análisis de la pieza determinó que se trataba de un secuestro pulmonar intralobar.



Caso 3

Masculino de 29 años, con cuadro de tos productiva y síndrome febril recurrente de 6 meses de evolución. Se realizó una TC de tórax, poniendo en evidencia un tumor de 4 cm de diámetro en el lóbulo inferior derecho. El sistema arterial nutricional, tenía su origen en la aorta torácica. Se abordó la lesión por cirugía video-asistida. La lesión se encontraba abscedada y por las adherencias a la arteria pulmonar y sus ramificaciones para el lóbulo inferior derecho, nos vimos obligados a realizar una lobectomía inferior derecha por ésta vía. Cuarenta y ocho horas luego de la cirugía, se reinterviene al paciente por sangrado de uno de los puertos de acceso a nivel de la pared torácica. Posteriormente, cursa un postoperatorio sin eventualidades y se externa a los 7 días de la reintervención. La anatomía patológica en éste caso también confirmó el diagnóstico de secuestro pulmonar intralobar, en concordancia con las imágenes.

Discusión

El SP representa el 1,1 – 1,8% de las causas de resección pulmonar.¹ Se clasifica en intralobar (SP – IL) y extralobar (SP – EL), según se encuentre dentro del parénquima pulmonar, o fuera de él.² Es una patología de origen congénito, pero también se sospecha un origen secundario a infecciones respiratorias a repetición durante la niñez.³ La forma de presentación más común es el SP – IL. Wei y Li², determinaron una incidencia estimada para el SP – IL del 83,95%, y del 16,05% para el SP – EL. El 90% de los SP – IL y el 85% de los SP – EL se localizan en el lóbulo inferior izquierdo, o entre éste y el diafragma respectivamente.¹

Macroscópicamente, el SP – IL se describe de color gris pálido u rojizo, rodeado parénquima pulmonar sano. Su aspecto varía, según se encuentre complicado o no. El SP – EL, tiene forma piramidal, color rosado (ya que generalmente no sufrió complicaciones) y localizado por fuera del parénquima pulmonar.⁴ Las descripciones concuerdan con los hallazgos intratorácicos, con los que también se puede inferir el diagnóstico. En el caso 1 por ejemplo, la forma piramidal y la localización fueron fundamentales para el diagnóstico diferencial. En esta ocasión las arterias estaban íntegramente ocultas en el ligamento pulmonar

inferior, rodeadas de grasa mediastinal, lo que dificultaba su identificación. Por esta causa, lo más recomendable es la disección extensa del vaso y comprobar su ingreso en el secuestro antes de la sección.

Los episodios de neumonías recurrentes, hemoptisis, tos y esputo purulento, son los síntomas de mayor frecuencia y orientan al diagnóstico.¹⁻⁴ Aun así, se estima que el abordaje quirúrgico se realiza en más del 58,63% de los casos, sin siquiera una sospecha diagnóstica por lo que aumentan los riesgos de accidentes durante el procedimiento.² Actualmente, la TC con contraste y las técnicas angiográficas digitales, permiten el diagnóstico con un alto índice de certeza y correlación con la anatomía de la pieza quirúrgica. Por lo tanto, ante la sospecha de un secuestro pulmonar, el cirujano debe evaluar exhaustivamente las imágenes e identificar el sistema de irrigación. El perfeccionamiento de las imágenes por TC, han desplazado a la angiografía convencional en el reconocimiento del sistema arterial. El patrón de irrigación proviene en el 61% de la aorta torácica y en un 36% de la aorta abdominal. También puede originarse de otros vasos en la cavidad torácica como las arterias intercostales y la arteria pulmonar, o menos frecuentemente, de varios sitios a la vez.² En el 71% de los casos la arteria del secuestro es única.^{1,4} Como pudimos observar en este trabajo, la variación anatómica es amplia y pese a ser escasos los casos analizados, el patrón vascular es diverso.

El conocimiento del sistema arterial permite además, el diagnóstico diferencial con bronquiectasias, la malformación adenomatoidea quística y abscesos intrapulmonares.^{1,4} Yue, et al.⁵ sostiene que la angiografía por TC, tiene una sensibilidad 97,3% y una especificidad del 100% en la detección de la arteria del secuestro para el diagnóstico de la patología. En nuestra experiencia, la TC permitió identificar la arteria del secuestro, en todos los casos sin dificultades. A su vez, la cirugía video-asistida facilitó la semiología intratorácica al permitir imágenes ampliadas del sistema arterial. El tratamiento es quirúrgico y se recomienda realizar resecciones limitadas siempre que sea posible.^{1,2,4} En ocasiones, cirugía más amplias pueden ser necesarias, dependiendo de cada caso en particular. Tal como se describió en el caso 3,

la disposición de la lesión determinó la necesidad de realizar una lobectomía como tratamiento del secuestro. La cirugía torácica video-asistida es un método seguro y eficaz, y creemos que siempre debería ser la primera opción de manejo del secuestro pulmonar. Sin embargo, la conversión a un abordaje convencional ante adherencias firmes o imposibilidad del control vascular, no deben ser vistos como un fracaso por parte del cirujano, ya que no siempre es factible la cirugía video-asistida. Para evitar el desarrollo de adherencias y otras complicaciones del secuestro que dificulten el procedimiento, la cirugía debería realizarse en los primeros años de vida en pacientes pediátricos, o solo con el diagnóstico en los adultos.^{1,2} La embolización arterial, parece ser otra opción segura en el manejo del SP, aunque necesita de mayor evidencia para validarla concretamente.² En conclusión, la cirugía torácica video-asistida para el tratamiento del secuestro es una herramienta segura en manos entrenadas y debería intentarse esta vía siempre que sea posible. La identificación de la arteria nutricia por TC permite disminuir el riesgo de lesiones vasculares inadvertidas durante el procedimiento. El tratamiento es siempre quirúrgico y sin demoras, a los fines de evitar complicaciones del secuestro, que tornen la cirugía más compleja.

Bibliografía

1- Van Raemdonck D, De Boeck K, Devlieger H, De-

medts M, Moerman P, Coosemans W, et al. Pulmonary sequestration: a comparison between pediatric and adult patients. *Eur J Cardiothorac Surg.* 2001;19:388-95. [Pubmed]

2 - Wei Y, Li F. Pulmonary sequestration: a retrospective analysis of 2625 cases in China. *Eur J Cardiothorac Surg.* 2011;40:e39-e42. [Pubmed]

3 - Berna P, Cazes A, Bagan P, Riquet R. Intralobar sequestration in adult patients. *Interact Cardiovasc Thorac Surg.* 2011;12:970-72. [Pubmed]

4 - Savic B, Birtel F J, Tholen W, Funke H D, Knoche R. Lung sequestration: report of seven cases and review of 540 published cases. *Thorax.* 1979;34:96-101. [Pubmed]

5 - Yue SW, Guo H, Zhang YG, Gao J B, Ma XX, Ding PX. The clinical value of computer tomographic angiography for the diagnosis and therapeutic planning of patients with pulmonary sequestration. *Eur J Cardiothorac Surg.* 2013;43:946-51. [Pubmed]