

TUMOR RETROPERITONEAL: NEUROFIBROMA.*RETROPERITONEAL TUMOR: NEUROFIBROMA***Mariot, Daniela (**), Sanchez Tasonne, Carlos (*), Sanchez, Martín (**), Caballero, Fabían (**), Massa, Martín (**), Lada Paul Eduardo (***)****Resumen:**

El Neurofibroma es una neoplasia benigna que se origina en la vaina de los nervios periféricos, la cual es más frecuente de localizarse en los tejidos superficiales, sobre todo en las formas aisladas. Los neurofibromas pueden ser de dos tipos, localizados o difusos, estos últimos íntimamente relacionados con la enfermedad de Von Recklinghausen o NF-1. En un paciente masculino de 37 años oligo-sintomático tanto la tomografía computada, como la resonancia magnética nuclear se puede observar el tumor en vecindad con el riñón derecho, el músculo psoas, la columna vertebral y la compresión de la vena cava, más no pueden determinar con exactitud la invasión de dichas estructuras. Se describe diagnóstico diferencial, tratamiento terapéutico y revisión del manejo de esta patología en la literatura actual.

Palabras Claves: Neurofibroma. Tumor Retroperitoneal. Diagnóstico diferencial. Resección quirúrgica.**Summary:**

The neurofibroma is a benign tumor that grows from the sheath of the peripheral nerves, which is often localized on superficial tissues, especially in isolated forms. The neurofibromas can be of two types, localized or diffuse, the last one closely related to Von Recklinghausen disease or NF-1. We described a 37 years old male patient, 37 years without symptoms, and the computed tomography scan (CT), and magnetic resonance imaging showed a tumor in proximity to the right kidney, the psoas muscle, the spine and compressing the cava vein, but cannot be accurately determinate the invasion of these structures. We review the differential diagnosis, therapeutic and the management of this disease in this clinical case.

Key Words: Neurofibroma. Retroperitoneal tumors. Differential diagnosis. Surgical resection.

(*) Residente de Cirugía General. Servicio de Cirugía General de la Guardia Central. Hospital Nacional de Clínicas. Facultad de Ciencias Médicas. U.N.C.

(**) Jefe de Guardia del Servicio de Guardia Central del Hospital Nacional de Clínicas. Facultad de Ciencias Médicas. U.N.C.

(***) Profesor Adjunto de Cirugía General. Servicio de Cirugía General de la Guardia Central. Hospital Nacional de Clínicas. Facultad de Ciencias Médicas. U.N.C.

(*) Dra. Daniela Mariot
Gral. Alvear 221. 5º piso. "H".
5000 Córdoba
E mail: danielamariot@hotmail.com

Introducción

Los tumores primarios del retroperitoneo representan un grupo infrecuente de neoplasias, pero variado e interesante. Son lesiones que no se desarrollan a partir de ningún órgano retroperitoneal, parenquimatoso o no, sino que provienen de tejidos propios de tal espacio o de restos embrionarios en él contenidos (1). Dentro de la clasificación de los tumores primarios de este espacio, están los de origen nervioso, y más específicamente de las fibras nerviosas, donde encontramos los neurofibromas y los Schwannomas o también llamado neurilemoma (2).

Los neurofibromas puede manifestarse como un tumor solitario o como un componente de la neurofibromatosis (enfermedad de Von Recklinghausen o NF-1), es un tumor benigno neural, se han subdividido en dos grandes categorías: dérmica y plexiforme. Los dérmicos están asociados con un único nervio periférico, mientras que los plexiforme se asocian con múltiples ases de nervios (3).

El hecho de haber tratado un paciente quirúrgicamente con un neurofibroma retroperitoneal nos ha motivado en presentarlo en el seno de esta sociedad.

Material y Método:

Caso Clínico: M.S. Paciente de 37 años de edad que desde hace 2 años presenta una masa palpable en hipocondrio derecho sin consultar. Actualmente ingresa por dolor en hipocondrio derecho, distensión epigástrica. Al examen masa palpable dura en hipocondrio derecho de 8 x 7 cm que no asciende con los movimientos respiratorios. Se solicitó laboratorio que fue normal. Una ecografía de abdomen que demuestra una masa sólida de origen retroperitoneal en relación con el riñón derecho, por debajo del hígado de aprox. 15 x 12 cm que ocupa hipocondrio derecho y epigastrio. Se lleva a cabo una T.C. de abdomen con contraste que demuestra masa sólida de 15 x 12 cm que se ubica por debajo del hígado que desplaza el riñón derecho hacia fuera y arriba, la vena cava inferior hacia la línea media, dirigiéndose hacia la región de flanco derecho y de la región pélvica (Fig. 1).

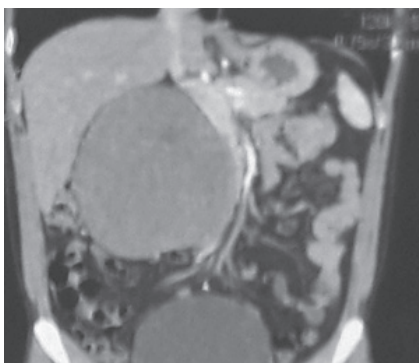


Figura 1: Masa sólida de 15 x 12 cm que se ubica por debajo del hígado que desplaza el riñón derecho hacia fuera y arriba, la vena cava inferior hacia la línea media, dirigiéndose hacia la región de flanco derecho y de la región pélvica.

Una RMN de abdomen confirma los hallazgos anteriormente mencionados por el estudio anterior (Fig. 2).

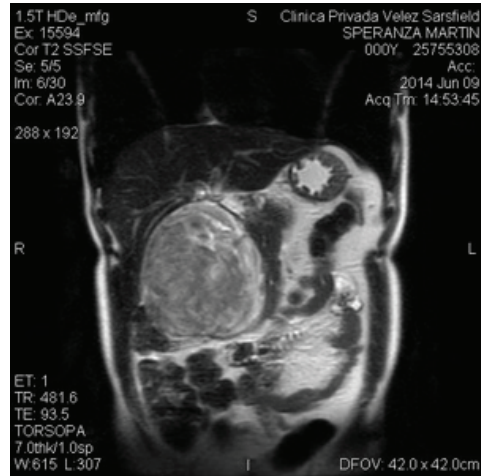


Figura 2: Masa sólida de 15 x 12 cm que desplaza la vena cava inferior hacia la línea media.

Se decide laparotomía exploradora por una mediana supra e infra umbilical. En la exploración de la cavidad abdominal se observa masa sólida que desplaza vena cava inferior hacia la línea media con disminución de su tamaño acompañando en su recorrido al borde interno del tumor. Riñón derecho desplazado hacia arriba debajo de hígado. El tumor desplaza además hacia fuera el uréter derecho que lo compromete, y finaliza esta masa desplazándose hacia la región pélvica. Disección de todo el contorno del tumor previo control de parte inferior de la vena cava inferior. Separación completa del tumor de la vena cava en su recorrido. Por arriba y afuera se lo libera del riñón derecho conservando su irrigación tanto arterial como venosa. Ligadura de vena suprarrenal derecha. Resección de uréter derecho al reseca el tumor en forma completa. Colocación de catéter en uréter y anastomosis término-terminal del mismo. Drenajes al acecho. Cierre por planos. Pieza quirúrgica (Fig. 3) (Fig. 4).

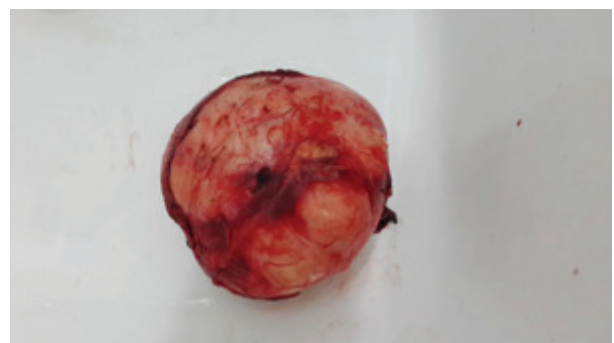


Figura 3: Pieza quirúrgica luego de la laparotomía exploradora.

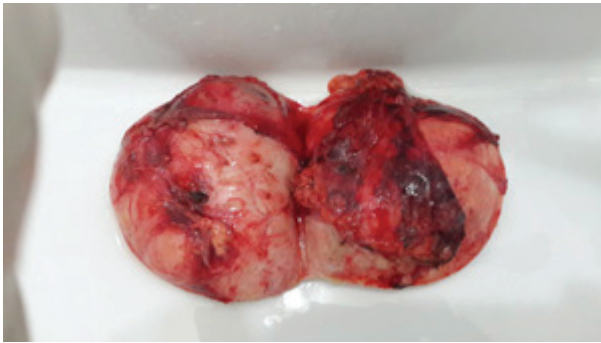


Figura 4: Sección del tumor retroperitoneal resecado

Postoperatorio que cursa con una fistula urinaria por drenaje que cede al 5to día. De alta al día 11.

El informe anatómo-patológico confirma una neoplasia mesenquimal de bajo grado compatible con un origen neural. Las pruebas de inmuno-histoquímica fueron CD 117 (-). Actina de Músculo liso (-). S 100 (+). Confirma un diagnóstico definitivo de Neurofibroma. Al mes se retira catéter del uréter derecho por cistoscopia (Fig. 5). Buena evolución.

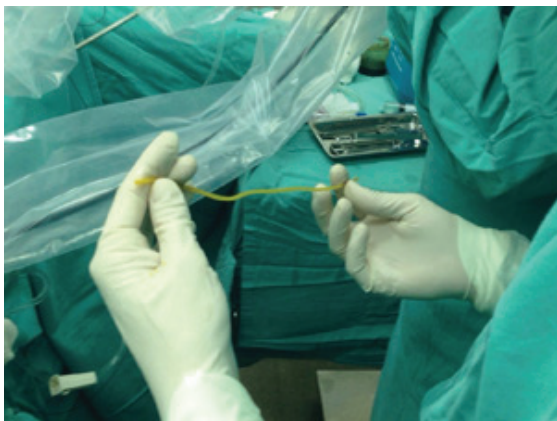

Figura 5: Por cistoscopia se retira el catéter del uréter derecho

Discusión:

El espacio retroperitoneal es el área situada en la parte posterior de la cavidad abdominal, entre el peritoneo parietal posterior y la fascia que cubre los músculos de la región lumbar, extendiéndose desde la cara inferior del diafragma por arriba, hasta el suelo de la pelvis por debajo, llegando lateralmente hasta el borde externo de los músculos lumbares. Por delante, el espacio retroperitoneal está cerrado por la hoja posterior del peritoneo a través del cual toma contacto con la superficie posterior del hígado, una porción del duodeno-páncreas y parte del colon ascendente y descendente (2).

Los tumores retroperitoneales primarios son en general tumores poco frecuentes, representando el 0,2% al 0,6% de las neoplasias en general. No existen diferen-

cias en su incidencia en cuanto al sexo. La mayoría de las ocasiones se descubren entre la sexta y la séptima década de la vida (4). Sin embargo, ciertos tipos histológicos (rabdomioma embrionario, teratoma y neuroblastoma) son más frecuentes en la infancia. El 85% de los tumores retroperitoneales son malignos y, de ellos cerca del 50% son sarcomas (5) (Tabla 1).

TABLA 1. CLASIFICACIÓN DE LOS TUMORES RETROPERITONEALES PRIMARIOS.

Tejido de origen	Benigno	Maligno
Mesodérmico		
Adiposo	Lipoma	Liposarcoma
Músculo liso	Leiomioma	Leiomiomasarcoma
Músculo estriado	Rabdomioma	Rabdomiomasarcoma
Conectivo	Fibroma	Fibrosarcoma
Vasos linfáticos	Linfangioma	Linfangiosarcoma
Mesénquima primitivo	Mixoma	Mixosarcoma
Vasos	Hemangioma	Angiosarcoma
Histiocítico	Hemangiopericitoma benigno	Hemangiopericitoma maligno
Origen incierto	Histiocitoma fibroso benigno	Histiocitoma fibroso maligno
	Xantogranuloma	
Nervioso		
Fibra nerviosa	Neurofibroma	Neurofibrosarcoma
	Neurilemoma benigno	Neurilemoma maligno
Sistema nervioso simpático	Ganglioneuroma benigno	Ganglioneuroma maligno
	Simpicoblastoma	
	Neuroblastoma benigno	Neuroblastoma maligno
	Quemodectoma	
	Ependimoma extraadrenal	
Tejido adrenal cortical heterotópico y tejido cromafín		Carcinoma de tejido cortical
		Paraganglioma maligno no cromafín
Restos embrionarios y notocorda		
	Teratomas benignos	Teratomas malignos
	Cordomas	

De acuerdo a la OMS, los neurofibromas dérmicos y plexiformes son tumores de grado I. Mientras, que los neurofibromas dérmicos se originan en los nervios de la piel, los neurofibromas plexiformes pueden crecer de los nervios en la piel o de ases de nervios más internos. Las células de Schwann son el elemento neoplásico en neurofibromas (6). A menudo se asocia a otras lesiones como: manchas café con leche y malformaciones congénitas de diversos tipos, tales como megacolon, distintas lesiones vasculares, alveolitis fibrosante, schwannoma, lipoma, feocromocitoma, neuroblastoma, ganglioneuroma.

El diagnóstico de los tumores retroperitoneales primarios suele ser tardío, pues el retroperitoneo es un espacio "adaptable" y el tumor permanece asintomático durante largo tiempo. El espacio retroperitoneal puede ser clínicamente "silencioso" (4). No es infrecuente que el primer síntoma, aunque tardío, sea la aparición de una masa visible y palpable. En otras ocasiones los síntomas derivan de la compresión o invasión de órganos vecinos: como el dolor, que puede ser de diferente tipo y localización y estar presente en la mitad de los casos (7).

Los síntomas digestivos (dolor abdominal inespecífico, náuseas, vómitos, hemorragia digestiva, estreñimiento, ictericia, etc.) hasta en el 60% de los casos. Síntomas neurológicos (radiculitis, ciática, disfunciones sensoriales, motoras y esfinterianas) (8). El signo de Hesse se manifiesta por modificaciones térmicas, pilomotoras

y sudorales en los miembros inferiores determinados por la compresión de las cadenas simpáticas para vertebrales⁽⁹⁾.

Los síntomas urológicos se deben a la posible afectación del tramo urinario a cualquier nivel (riñón, uréter, vejiga) manifestándose por dolor lumbar crónico o en forma aguda de cólico reno-ureteral. Los síntomas miccionales (hematuria, disuria, polaquiuria o retención urinaria) son más frecuentes en las localizaciones pelvianas yuxta-vesicales⁽¹⁰⁾. La compresión de los grandes vasos puede generar ascitis, edemas y varices en los miembros inferiores así como varicocele en el varón y edema de genitales externos en la mujer⁽⁷⁾. Es frecuente la aparición de síntomas generales con alteraciones inespecíficas como pérdida de peso, astenia, anorexia y/o fiebre prolongada. La hipertensión arterial puede deberse al compromiso de los vasos renales y la claudicación intermitente en las compresiones de los vasos ilíacos⁽⁴⁾. A veces puede presentarse un cuadro abdominal agudo con shock hemorrágico (Wunderlich)⁽¹⁾.

En relación a las imágenes, el diagnóstico de estas lesiones se realiza, sin olvidar la exploración clínica y las determinaciones analíticas (catecolaminas, marcadores tumorales testiculares, etc), fundamentalmente con la TAC y RMN, junto con la ecografía abdominal⁽¹¹⁾. Las actuales pruebas de imagen confirman la localización retroperitoneal de la tumoración palpable y al mismo tiempo establece las relaciones anatómo-quirúrgicas con respecto a las vísceras abdominales y los órganos retroperitoneales (diagnóstico de extensión). La principal ventaja de la ecografía es que nos permite distinguir la naturaleza quística o sólida de la tumoración, así como determinar su volumen, topografía y la situación de la vena cava abdominal⁽¹²⁾.

La TC resulta un estudio importante en la exploración del retroperitoneo, porque define mejor claramente la forma y el tamaño de la masa, identifica el atrapamiento o infiltración de los tejidos y órganos circundantes el tumor, como así también, la situación de los órganos y estructuras vecinas, como por ejemplo, vena cava, riñón, páncreas, psoas, etc.⁽¹³⁾. Además permite estadiar en el preoperatorio los tumores retroperitoneales primarios y descubre posibles adenopatías. La TAC permite buscar metástasis pulmonares, óseas, hepáticas o peritoneales y detectar recidivas locorregionales en pacientes ya tratados⁽¹⁴⁾.

Por otro lado, la principal ventaja de la RMN es el estudio del tumor en todos los planos del espacio, ya que proporciona una nueva apreciación preoperatoria de la anatomía, estructura y vascularización del tumor⁽⁷⁾. Los estudios del árbol vascular se realizan por TC con reconstrucción tridimensional y la RMN para evaluar la irrigación de una masa preoperatoriamente. Resulta de utilidad la angiografía digital por sustracción⁽¹⁵⁾⁽¹⁶⁾. A pesar de estas técnicas de imagen precisas, el diag-

nóstico definitivo es incierto y el cirujano debe incluir los distintos diagnósticos diferenciales en el preoperatorio. La biopsia guiada por TC es una posible modalidad que puede establecer un diagnóstico preoperatorio, bajo la limitación de la representatividad de la muestra, con resultados que pueden ser engañosos. PAAF guiada por TC es generalmente infructuoso y poco fiable⁽¹⁷⁾. La biopsia con aguja gruesa guiada por TC parece tener mejores resultados a pesar de la controversia existente en la literatura. Algunos autores sugieren que este método de diagnóstico no sólo sería poco concluyente, sino que también podría tener un alto riesgo de diseminación de tumores, hemorragia e infección⁽¹⁸⁾⁽¹⁹⁾. El diagnóstico definitivo de los tumores primarios del retroperitoneo es a través de la anatomía patológica.

A pesar que los Neurofibromas son tumores benignos, el abordaje quirúrgico de los neurofibromas retroperitoneales sigue siendo discutible, dada la alta posibilidad de tumores malignos en el compartimiento retroperitoneal. Es bien sabido que la recidiva local y la transformación maligna de los neurofibromas retroperitoneales en ausencia de la enfermedad de Von Recklinghausen es extremadamente rara, por lo que la escisión local debe ser el tratamiento de elección, evitando los órganos vitales adyacentes⁽¹⁾⁽²⁰⁾. En este contexto, algunos autores realizaron la enucleación simple del tumor con buenos resultados. Otros creen que, dado que la malignidad no puede ser excluida antes de la operación, o con cortes congelados intra-operatorios, el cirujano debe obtener márgenes claros, incluso si otros órganos tienen que ser sacrificados⁽⁷⁾⁽¹⁵⁾. Es cierto que, en caso de tumores malignos después de la escisión marginal la recurrencia local es del 72%, frente al 11,7% después de la resección con márgenes amplios⁽⁴⁾⁽²¹⁾.

En relación a la anatomía patológica, la microscopía del neurofibroma plexiforme muestra un conjunto caótico de ondulantes manojos de células de Schwann dispensados en una matriz extracelular de mucopolisacáridos y colágeno. Los axones neuronales pasan incluidos en la neoplasia, que son ampliamente separados por células neoplásicas de Schwann y de matriz⁽²⁾. Esta característica distingue al neurofibroma plexiforme del schwannoma, que desplaza a la fibra nerviosa en lugar de asimilarla. Los axones son demostrados por tinciones de plata o de acetilcolinesterasa, además ellos son inmunorreactivos para la proteína S-100, igual los componentes de la membrana basal que los rodean⁽¹⁾⁽²²⁾.

Una vez que un neurofibroma plexiforme ha sufrido la transformación maligna, la radio y quimioterapia se pueden utilizar como tratamiento⁽²⁰⁾. Sin embargo, la radioterapia generalmente no se utiliza como tratamiento para el neurofibroma plexiforme debido a la preocupación de que esto podría en realidad promover la transformación maligna⁽¹⁾⁽¹⁰⁾. Los Neurofibromas su-

perificales periféricos nunca se vuelven malignos. Los neurofibromas que a menudo sufren degeneración maligna, se encuentran particularmente en casos de neurofibromatosis.

Finalmente, para planificar el mejor tratamiento de estas lesiones, basado en los datos clínicos y radiológicos a menudo es imposible en la formulación del diagnóstico diferencial inicial, la anatomía patológica es vital para llegar a la correcta clasificación. Los tumores retroperitoneales en relación con su tamaño y proximidad a órganos y estructuras abdominales, así como a los grandes vasos retroperitoneales, hace que el tratamiento quirúrgico sea un auténtico desafío para el cirujano, que debe poseer experiencia y conocimientos de la cirugía "en general" o recurrir al enfoque multidisciplinario siempre que así lo considere para el bien del enfermo. La radicalidad quirúrgica está en relación directa con las recidivas y sobre todo con el tumor residual y los resultados de supervivencia.

Bibliografía:

- 1.- Virseda Rodríguez JA, Donate Moreno MA, Navarro HP, et al.: Tumores retroperitoneales primarios. Revisión de nuestros casos de los diez últimos años. *Arch. Esp. Urol.* 2010. 63 (1):
- 2.- Ackerman LV.: Tumors of retroperitoneum, mesentery and peritoneum. En "Atlas of tumor pathology". Armed Forces Institute of Pathology. Washington D.C, Sec 6, fasc. 23 y 24. 136. 1954.
- 3.- Melicow M.: Primary tumors of the retroperitoneum: clinicopathologic analysis of 162 cases: review of literatura and tables of classification. *J. Internat. Colle. Surgeons.* 1953. 19: 401-449.
- 4.- Zuluaga Gómez A, Jiménez Verdejo A.: Patología retroperitoneal. *Actas. Urol. Esp.* 2002. 26(7):.445-466.
- 5.- Gimeno Argente V, Bosquet Sanz M, Gómez Pérez L, et al. : Histiocitoma fibroso maligno retroperitoneal con infiltración de órganos vecinos. *Actas. Urol. Esp.* 2007. 31(5): 562-566.
- 6.- Ishikawa J, Kamidono S, Maeda S, et al.: Solitary retroperitoneal neurofibroma: A case report. *Acta. Urol. Jpn.* 1989. 35: 1157-1160.
- 7.- Tambo M, Fujimoto K, Miyake M, et al.: Clinicopathological review of 46 primary retroperitoneal tumors. *Int. J. Urol.* 2007. 14(9): 785-788.
- 8.- Calo PG, Congiu A, Ferrelli C, et al.: Primary retroperitoneal tumors. Our experience. *Minerva Chir.* 1994. 49(1-2): 43-49.
- 9.- Pascual Piedrola JI, Napal Lecumberri S, Solchaga Martínez A, et al.: Diagnóstico por la imagen de los tumores retroperitoneales primarios. *Actas. Urol. Esp.* 1991. 15(2):154-162.
- 10.- Kutta A, Engelmann U, Schmidt U, et al.: Primary retroperitoneal tumors. *Urol. Int.* 1992. 48(3): 353-357.
- 11.- Merran S, Karila-Cohen P, Vieillefond A.: Primary retroperitoneal tumors in adults. *J. Radiol.* 2004. 85: 252-264.
- 12.- Ferrero Doria R, Moreno Pérez F, Huertas Valero E, et al.: Liposarcoma retroperitoneal calcificado. *Actas. Urol. Esp.* 2004. 28 (3): 234-237.
- 13.- Arguelles Salido E, Congregado Ruiz CB, Medina López RA, et al.: Histiocitoma maligno fibroso retroperitoneal. *Actas. Urol. Esp.* 2004. 28(8): 624-626.
- 14.- Eljack S, Rosenkrantz AB, Das K.: CT and MRI appearance of solitary parapelvic neurofibroma of the kidney. *Br. J. Radiol.* 2010. 83: 108-110.
- 15.- An JY, Heo JS, Noh JH, et al. Primary malignant retroperitoneal tumors: analysis of a single institutional experience. *Eur. J. Surg. Oncol.* 2007. 33(3): 376-382.
- 16.- Niwa T, Aida N, Fujita K, et al.: Diffusion-Weighted imaging retroperitoneal malignant peripheral nerve sheath tumor in a patient with neurofibromatosis type 1. *Magn. Reson. Med. Sci.* 2008. 7(1): 49-53.
- 17.- Xu YH, Guo KJ, Guo RX, et al. : Surgical management of 143 patients with adult primary retroperitoneal tumor. *World. J. Gastroenterol.* 2007. 13(18): 2619-2621.
- 18.- Rodríguez Ortega M, Ruiz de Adana JC, Delgado Millán MA, et al.: Biopsia guiada por laparoscopia de tumoraciones intra-abdominales no digestivas. *Cir. Esp.* 2007. 81(5): 276-278.
- 19.- Alapont Alacreu JM, Arlandis Guzmán S, et al.: Tumores retroperitoneales primarios: nuestra casuística. *Actas. Urol. Esp.* 2002. 26(1): 29-35.
- 20.- Boneschi M, Erba M, Cusmai F, et al.: Primary retroperitoneal tumors. Treatment modality and prognostic factors. *Minerva Chir.* 1999. 54 (11): 763-768.
- 21.- Sanchez Bueno S, Parrilla Paricio P, et al.: Tumores retroperitoneales primarios. Presentación de 62 casos. *Cir. Esp.* 1987. 42: 655-665.
- 22.- Theodosopoulos T, Stafyla VK, Tsiantoula P, et al.: Special problems encountering surgical management of large retroperitoneal schwannomas. *World. J. Surg. Oncol.* 2008. 6: 107-110.