

## Результати експериментального моделювання післяопераційних перитонеальних спайок

М. Г. Мельниченко\*<sup>A,C,E,F</sup>, В. О. Ситнікова<sup>C,E</sup>, А. А. Квашніна<sup>B,C,D</sup>

Одеський національний медичний університет, Україна

A – концепція та дизайн дослідження; В – збір даних; С – аналіз та інтерпретація даних; D – написання статті; E – редагування статті; F – остаточне затвердження статті

**Мета роботи** – оптимізація моделювання післяопераційних інтраабдомінальних спайок.

**Матеріали та методи.** Об'єкт дослідження – 17 статевозрілих щурів лінії Вістар обох статей і масою 200–250 г. Експериментальне моделювання післяопераційних інтраабдомінальних спайок виконали в асептичних умовах (1 серія, 11 тварин) і в умовах перитоніту (2 серія, 6 тварин).

**Результати.** Для кількісного оцінювання спайкового процесу використали шкалу бального оцінювання Matoba для аналізу моделей із залученням *saesmit*: середній бал спайкового процесу в 1 групі становив 4,90 (3,00; 6,00), в умовах перитоніту – 4,83 (2,00; 7,00). Формування інтраперитонеального спайкового процесу досягнуто в усіх піддослідних тварин (100 %). Формування зрощень між *saesmit* і червовою стінкою визначили у 66,7 % випадків.

**Висновки.** Для експериментального відтворення інтраабдомінальних спайок в асептичних умовах доцільно використовувати спосіб моделювання шляхом абразії серозного покриву *saesmit* цервікальною щіточкою в напрямі вздовж кишки до появи точкових крововиливів у вигляді «кров'яної роси» та пошкодження парієтальної очеревини в нижніх квадрантах, що забезпечує розвиток адгезивного інтраабдомінального процесу в усіх піддослідних тварин. Для експериментального відтворення інтраабдомінальних спайок в умовах перитоніту за 20 годин до описаного способу моделювання доцільно внутрішньоочеревинне введення 2 мл суспензії фекалій у фізіологічному розчині хлориду натрію, що забезпечує розвиток адгезивного інтраабдомінального процесу в умовах фібринозно-гнійного перитоніту в усіх піддослідних тварин. Дані, що одержали, дали змогу вважати розроблені моделі адекватними для проведення надалі експериментальних досліджень для вивчення інтраабдомінальної профілактики спайкоутворення в умовах інфікування та в асептичних умовах.

### Ключові слова:

експерименти на тваринах, післяопераційні перитонеальні спайки.

Патологія. – 2019. – Т. 16, № 1(45). – С. 39–44

DOI: 10.14739/2310-1237.2019.1.166220

\*E-mail: marina\_gm@i.ua

## Результаты экспериментального моделирования послеоперационных перитонеальных спаек

М. Г. Мельниченко, В. О. Ситникова, А. А. Квашнина

**Цель работы** – оптимизация моделирования послеоперационных интраабдоминальных спаек.

**Материалы и методы.** Объект исследования – 17 половозрелых крыс линии Вистар обоих полов и массой 200–250 г. Экспериментальное моделирование послеоперационных интраабдоминальных спаек проведено в асептических условиях (1 серия, 11 животных) и в условиях перитонита (2 серия, 6 животных).

**Результаты.** Для количественной оценки спаечного процесса использована шкала балльной оценки Matoba для анализа моделей с повреждением *saesmit*: средний балл спаечного процесса в 1 группе составил 4,90 (3,00; 6,00), в условиях перитонита – 4,83 (2,00; 7,00). Формирование интраперитонеального спаечного процесса достигнуто у всех подопытных животных (100 %). Формирование сращений между *saesmit* и брюшной стенкой отмечено в 66,7 % случаев.

**Выводы.** Для экспериментального воспроизведения интраабдоминальных спаек в асептических условиях целесообразно использовать способ моделирования путем абразии серозного покрова *saesmit* цервикальной щеточкой в направлении вдоль кишки до появления точечных кровоизлияний в виде «кровяной росы» и повреждения парієтальної брюшини в нижних квадрантах, что обеспечивает развитие адгезивного интраабдоминального процесса у всех подопытных животных. Для экспериментального воспроизведения интраабдоминальных спаек в условиях перитонита за 20 часов до описанного способа моделирования целесообразно внутривнутрибрюшинное введение 2 мл суспензии фекалий в физиологическом растворе хлорида натрия, которая обеспечивает развитие адгезивного интраабдоминального процесса в условиях фибринозно-гнойного перитонита у всех подопытных животных. Полученные данные позволили считать разработанные модели адекватными для дальнейшего проведения экспериментальных исследований с целью изучения интраабдоминальной профилактики спайкообразования в условиях инфицирования и в асептических условиях.

### Ключевые слова:

эксперименты на животных, послеоперационные перитонеальные спайки.

Патология. – 2019. – Т. 16, № 1(45). – С. 39–44

## Results of experimental modeling of postoperative peritoneal adhesions

M. H. Melnychenko, V. O. Sytnikova, A. A. Kvashnina

**Objective.** Optimization of postoperative intraabdominal adhesions modeling.

**Key words:**  
animal  
experimentation,  
tissue adhesions.

**Pathologia**  
2019; 16 (1), 39–44

**Material and methods.** The objects of the study were 17 mature rats of the Wistar line of both sexes weighing 200–250 g. Experimental modeling of postoperative intraabdominal adhesions was carried out under aseptic conditions (the 1<sup>st</sup> series, 11 animals) and in peritonitis conditions (the 2<sup>nd</sup> series, 6 animals).

**Results.** We have used the Matoba score scale for the quantitative assessment of the adhesion process, as well as to analyze the models with the involvement of the cecum: the average score of the adhesion process in the 1<sup>st</sup> group was 4.90 (3.00; 6.00), in the peritonitis conditions – 4.83 (2.00; 7.00). Formation of the intraperitoneal adhesion process was achieved in all experimental animals (100%). Formation of adhesions between the cecum and the abdominal wall was noted in 66.7% of cases.

**Conclusions.** For the experimental reproduction of intraabdominal adhesions in aseptic conditions, it is advisable to use a method of simulation by abrasions of the serous cover of *cecum* with a cervical brush along the intestine till the appearance of spot hemorrhages in the form of “blood dew” and damage to the parietal peritoneum in the lower quadrants, which provides the development of adhesive intraabdominal process in all experimental animals. For experimental reproduction of intraabdominal adhesions in peritonitis it is expedient for 20 hours prior to the above-described method of modeling to complete an intraperitoneal injection of 2 ml of fecal suspension into a physiological solution of sodium chloride, which provides the development of an adhesive intra-abdominal process under conditions of fibrinous purulent peritonitis in all experimental animals. The obtained data allowed to consider the developed models to be adequate for further experimental research with the aim of studying intraabdominal prophylaxis of adhesion formation under conditions of infection and in aseptic conditions.

Враховуючи недосконалість наявних заходів профілактики післяопераційного спайкоутворення та суперечливі дані фахової літератури щодо інтраопераційних заходів профілактики адгезіогенезу під час лікування дітей із запальними хірургічними захворюваннями органів черевної порожнини, вирішили дослідити розвиток інтраабдомінальних спайок в експерименті.

У фаховій літературі запропонована велика кількість варіантів тваринних моделей для вивчення процесу формування післяопераційних спайок. Більшість із них засновані на травматизації мезотелію різними механічними, фізичними чи хімічними факторами, адже це є доведеною первинною ланкою в патогенезі спайкоутворення [1,3,5,7,8]. Запропонували також методики ініціювання адгезіогенезу під дією патогенетичних факторів бактерій при введенні фекалій у черевну порожнину, культур мікроорганізмів чи гнійного ексудату [2,3].

Однак опис методик не завжди достатньо детальний, показники відтворюваності моделі наведені не в усіх публікаціях, чинники, що використовуються для провокування спайкоутворення, не завжди трапляються в реальних клінічних ситуаціях. У сучасних публікаціях найширше описують досвід застосування способу провокування утворення зрощень шляхом травматизації ділянок парієтальної та вісцеральної очеревини. Як травмувальний агент автори пропонують скальпель, суху стерильну марлю [1], накладання гемостатичного затискача [4], скарифікатор [3], висічення певної ділянки парієтальної очеревини з ушиванням дефекту вузловими швами [8], формування «ішемічних кнопок» за допомогою захоплення ділянок парієтальної очеревини пінцетом і перев'язування основи ділянок, що утворилися, вікриловою ниткою [4], пошкодження очеревини за допомогою біполярної коагуляції з чи без наступного ушивання дефекту [6,8].

Однак жодна модель не є загальноприйнятим способом моделювання спайкового процесу, що робить неможливим порівняння результатів досліджень, які здійснені різними вченими. Розробляючи метод моделювання, надавали перевагу використанню факторів, які наявні при хірургічних втручаннях, можуть бути стандартизовані та відтворені в експериментальних

умовах. Модель має бути технічно простою та демонструвати високий показник відтворюваності.

## Мета роботи

Оптимізація моделювання післяопераційних інтраабдомінальних спайок.

## Матеріали і методи дослідження

Об'єкт дослідження – 17 статевозрілих щурів лінії Вістар обох статей і масою 200–250 г. Підготовку тварин, усі інвазивні втручання, знеболювання та виведення з досліду здійснювали, дотримуючись Закону України «Про захист тварин від жорсткого поводження» № 27, ст. 230, від 2006 р. зі змінами, що внесені згідно з Законом № 1759-VI (1759-17) від 15.12.2009, ВВР, 2010, № 9, ст. 76, а також загальними етичними принципами експериментів на тваринах (I Національний конгрес з біоетики, 20.09.2001 р., м. Київ) та Етичним кодексом вченого України (Національна академія наук України, 2009 р.).

Експериментальне моделювання післяопераційних інтраабдомінальних спайок здійснили в асептичних умовах (1 серія) та в умовах перитоніту (2 серія) (табл. 1).

Втручання виконали під загальним знеболенням внутрішньочеревинним введенням розчину тіопенталу натрію з розрахунку 20–25 мг/кг. Операційне поле двічі оброблювали спиртовим розчином хлоргексидину.

Як доступ обрали поперечну лапаротомію у правому нижньому квадранті живота, адже цей доступ забезпечує оптимальний огляд черевної порожнини при невеликому розмірі розрізу (до 1,5–2,0 см), який легко може бути подовжений у випадку технічних складнощів.

В асептичних умовах (1 серія) в рану виводили сліпу кишку, яка в щурів є дуже мобільною. Абразію серозного покриву *saecum* виконали стерильною цервікальною щіточкою в напрямі вздовж кишки до появи точкових крововиливів у вигляді «кров'яної роси». Також пошкоджували парієтальну очеревину в нижніх квадрантах, адже для формування спайок необхідний контакт двох пошкоджених серозних поверхонь. Лапаротомну рану ушивали двома рядами

безперервних швів атравматичною ниткою полісорб 4/0. Після туалету рани лінію швів обробляли бриліантовим зеленим і медичним клеєм БФ-6. Після операції за тваринами організували спостереження.

Для відтворення спайок у другій серії експерименту (в умовах перитоніту) за 20 годин до основного етапу створення моделі внутрішньочеревинно вводили 2 мл суспензії фекалій у фізіологічному розчині хлориду натрію (10 мг подрібнених сухих фекалій у 50 мл). Критерії наявності перитоніту: розвиток системної запальної реакції, що проявлялася передусім підвищенням температури тіла, зміною поведінки тварин, здуттям живота та/або наявністю випоту в черевній порожнині. Втручання для провокування спайкоутворення виконали аналогічно першій серії експерименту в асептичних умовах за винятком санації черевної порожнини стерильним фізіологічним розчином з евакуацією рідини за допомогою стерильних серветок, яку здійснили перед зашиванням рани черевної стінки. У післяопераційному періоді тварини отримували протягом 3 днів ін'єкцію цефтріаксону з розрахунку 100 мг/кг.

Макроскопічне оцінювання спайкоутворення також не є стандартизованим, але вираженість післяопераційного спайкового процесу теоретично визначали за критеріями: кількість спайок, їхня щільність, поширеність у різних відділах черевної порожнини, наявність васкуляризації тощо. Ці показники лежать в основі більшості шкал, що використовуються різними дослідниками, однак загальноприйнятої системи немає, методи оцінювання різняться залежно від моделі спайкоутворення, яку було застосовано в дослідженні. Оцінювання інтраабдомінального спайкового процесу здійснили за шкалою Matoba [7], що розроблена для кількісного визначення спайкоутворення в моделях із пошкодженням *saecum* залежно від частки сліпої кишки, що бере участь в утворенні зрощень, щільності утворених спайок, їх поширеності; визначали інтегральний показник. За наявності перитоніту утворення спайок спостерігали та у відділах черевної порожнини, де не виконували абразію мезотелію, ймовірно, внаслідок пошкодження під дією патогенних бактеріальних факторів.

Гістологічне дослідження виконали після виведення тварин з експерименту на 14 добу та макроскопічного оцінювання спайкового процесу. Здійснили вилучення *saecum* конгломератами, що утворилися, або інтактною *saecum* із гістологічним дослідженням отриманих зразків (світлова мікроскопія, забарвлення гематоксилін-еозином і за ван Гізеном).

## Результати

У першій серії експерименту протягом усього періоду післяопераційного спостереження всі тварини були активними, їхня поведінка не відрізнялася від інтактних щурів за винятком двох тварин, які були гіподинамічними та відмовлялися від їжі протягом першої післяопераційної доби. Але наступного дня їхня поведінка не відрізнялася від інших тварин із групи спостереження. У двох тварин діагностували явища часткової кишкової непрохідності на 13–14 добу після втручання – асиметричне здуття живота та відмова від

Таблиця 1. Поділ експериментальних тварин на групи

Назва серії	Контроль
1 серія – моделювання в асептичних умовах	11
2 серія – моделювання в умовах перитоніту	6
Загалом	17

їжі. У 2 серії експерименту у двох тварин встановили здуття живота, відсутність випорожнень кишківника, зменшення рухової активності та об'єму спожитої їжі. Це інтерпретували як явища часткової кишкової непрохідності, що підтверджено після виведення тварин з експерименту під час ревізії черевної порожнини.

Тварин виводили з досліду на 14 добу після втручання шляхом передозування тіопенталу натрію (з розрахунку 100 мг/кг ваги). Процес інтраабдомінального спайкоутворення досліджували макроскопічно та гістологічно. У досліджуваних групах, яким виконували моделювання спайкоутворення в асептичних умовах, всі тварини доживали до запланованого терміну виведення з досліду. Одна тварина загинула під час введення в наркоз у зв'язку з ускладненнями, що пов'язані з анестезією.

Для оцінювання вираженості спайкового процесу черевної порожнини оптимальним повторним доступом визнали U-подібний розріз, який давав змогу отримати доступ до всіх відділів черевної порожнини та гарантовано не пошкодити вісцеропарієтальні спайки, зокрема до післяопераційного рубця.

Явища часткової кишкової непрохідності визначили у двох тварин 1 серії на 13–14 добу після втручання, що проявлялися зміною поведінки, асиметричним здуттям живота; мізерні випорожнення зберігалися в обох тварин. Під час виведення цих тварин з експерименту на 14 добу в одній встановили формування «двостовки» між сліпою кишкою та дистальною петлею здухвинної, що призводило до інтермітувальної непрохідності (рис. 1), у другій – петля *ileum* завернута на 180° та припаяна із пасмом великого сальника до купола сліпої кишки, яка була залучена у зрощення післяопераційної рани (рис. 2).

Площа, що залучена до спайкового процесу, становить понад 50 % поверхні купола. Привідні петлі тонкої кишки перероздуті. Ішемічні явища не визначили. Пасаж товстою кишкою частково збережений. Переважна локалізація спайкового процесу в ділянці сліпої кишки з формуванням зрощень рідко призводить до виникнення повної кишкової непрохідності та, відповідно, передчасної загибелі тварини.

Макроскопічне оцінювання стану черевної порожнини у 2 серії за наявності перитоніту показало: утворення вісцеропарієтальних спайок відбувалося і в тих відділах черевної порожнини, де не виконували абразію мезотелію, ймовірно, внаслідок пошкодження під дією патогенних бактеріальних факторів (рис. 3).

Даних, що отримали, досить для порівняння кількості, поширеності та якості спайок між групами дослідження. Для кількісного оцінювання спайкового процесу використали шкалу бального оцінювання Matoba [9] для аналізу моделей із залученням *saecum* (табл. 2)

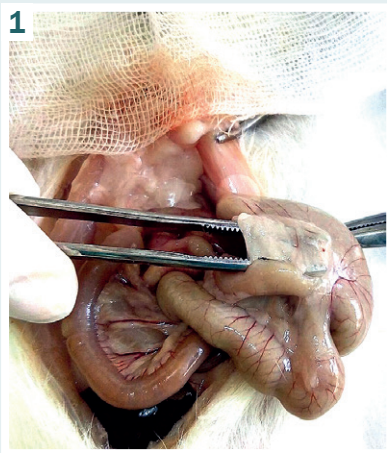


Рис. 1. 1 серія, 14 доба. Формування «двостовки» між сліпою кишкою та дистальною петлею здухвинної кишки.

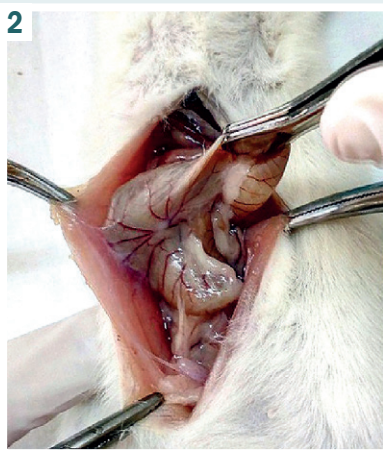


Рис. 2. 1 серія, 14 доба. Петля *ileum* завернута на 180° і припаяна із пасмом великого сальника до купола сліпої кишки та до післяопераційної рани.

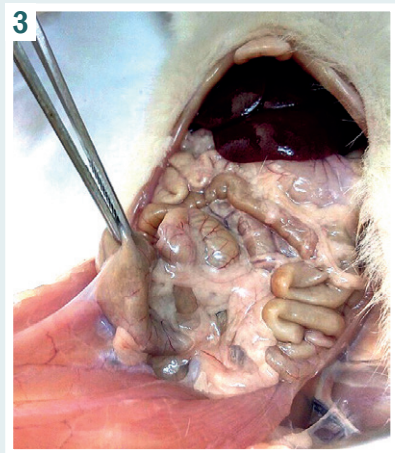


Рис. 3. 2 серія, 14 доба. Вісцеропарієтальні спайки між *saecum* і черевною стінкою.

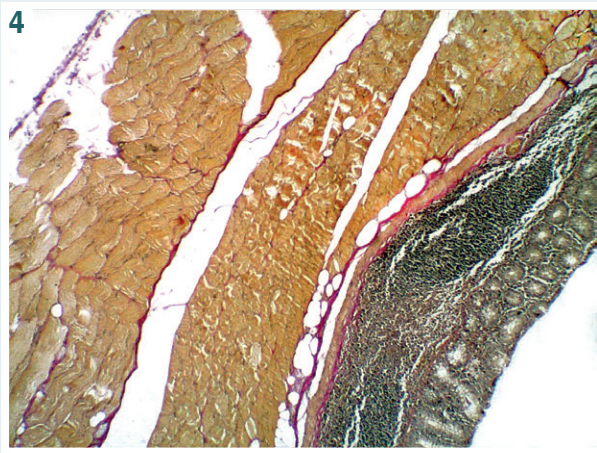


Рис. 4. Фрагмент кишки, що фіксований до черевної стінки. Забарвлення за ван Гізоном. Ок.  $\times 10$ , об.  $\times 4$ .

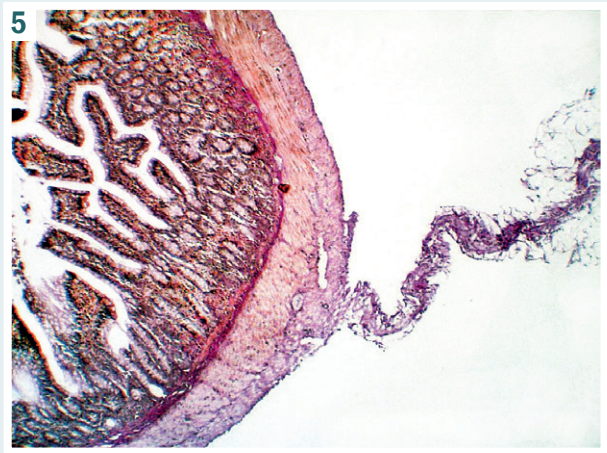


Рис. 5. Спайка з жировою тканиною фіксована до стінки кишки. Забарвлення за ван Гізоном. Ок.  $\times 10$ , об.  $\times 4$ .

Додатково оцінювали наявність спайок до післяопераційного рубця, наявність випоту в черевній порожнині та ознак кишкової непрохідності.

Результати макроскопічного оцінювання інтраабдомінального спайкового процесу наведені в таблиці 3.

Як видно з наведених у таблиці 3 даних, в усіх тварин досягнуто формування спайкового процесу. Показники спайкового процесу за *Matoba* у 1 серії становили 5 [3; 6], в умовах перитоніту – 6 [5; 6]. Ускладнення з боку операційної рани розвинулись в однієї тварини з 2 серії (підопоневротичний абсцес), ще в однієї тварини з піддослідної групи сформувалась лігатурна нориця. Випадки розвитку кишкової непрохідності або передчасної загибелі тварин за період спостереження були поодинокими.

Отже, формування інтраперитонеального спайкового процесу досягнуто в усіх піддослідних тварин (100%). Формування зрощень між *saecum* і черевною стінкою виявили у 66,7% випадків.

Після виведення тварин з експерименту на 14 добу

та макроскопічного оцінювання спайкового процесу вилучили *saecum* конгломератами, що утворилися, або інтактну *saecum*, виконали гістологічне дослідження зразків.

Як показало гістологічне дослідження (світлова мікроскопія, забарвлення гематоксилін-еозином і за ван Гізоном), серед тварин 1 і 2 серії *saecum* була фіксована до структур черевної стінки щільною сполучною тканиною (рис. 4). Саме наявність і поширеність цих вісцеропарієтальних спайок є основою оцінювання ефективності спайкоутворення при запропонованому способі моделювання.

Встановлена наявність у 5 випадках вісцеро-вісцеральних спайок між *saecum*, петлями тонкої кишки та сальником. При забарвленні за ван Гізоном у тканинах брижі та по периферії кишки визначали ділянки волокнистої сполучної тканини (рис. 5).

Узагальнюючи результати обох серій експериментального дослідження, можна зробити висновок: запропонований спосіб моделювання інтраабдомі-

нальних спайок шляхом абразії серозного покриття *саесит* цервікальною щіточкою в напрямі вздовж кишки до появи точкових крововиливів у вигляді «кров'яної роси» та пошкодження парієтальної очеревини в нижніх квадрантах забезпечує розвиток адгезивного інтраабдомінального процесу, а внутрішньоочеревинне введення 2 мл суспензії фекалій у фізіологічному розчині хлориду натрію за 20 годин до описаного пошкодження призводить до виникнення фібринозно-гнійного перитоніту з явищами кишкової непрохідності. У всіх спостереженнях було надлишкове інтраабдомінальне спайкоутворення, розвиток якого, на наш погляд, у 1 серії моделювання зумовлений механічним ушкодженням серози, при 2 серії – як інфікуванням, так і травмувальною дією.

## Обговорення

Нині немає універсального способу моделювання інтраабдомінальних спайок в асептичних умовах і в умовах перитоніту. Запропонована в сучасній фаховій літературі кількість варіантів тваринних моделей для вивчення адгезіогенезу не завжди показує хірургічну природу цього процесу, вони мають низьку відтворюваність і є недостатньо описаними [1–8]. Отже, розробляючи метод моделювання, перевагу надавали використанню факторів, що наявні під час хірургічних втручань і можуть бути стандартизовані та відтворені в експериментальних умовах. Запропонована модель є технічно простою, має високий показник відтворюваності: середній бал спайкового процесу за Matoba в 1 серії становив 4,90 (3,00; 6,00), в умовах перитоніту – 4,83 (2,00; 7,00).

Оцінювання інтраабдомінального спайкового процесу за шкалою Matoba [7] дало змогу кількісно визначити спайкоутворення в моделях із пошкодженням *саесит*, їхню щільність і поширеність, а також визначити інтегральний показник. Вважаємо за необхідне наголосити, що моделювання інтраабдомінальних спайок в асептичних умовах і в умовах перитоніту запропонованим способом досягнуто в усіх піддослідних тварин (100 %), розвиток якого, ймовірно, зумовлений і механічним ушкодженням серози (1 серія), й інфікуванням (2 серія), що найближче до факторів під час хірургічних втручань.

## Висновки

1. Для експериментального відтворення інтраабдомінальних спайок в асептичних умовах доцільно використовувати спосіб моделювання шляхом абразії серозного покриття *саесит* цервікальною щіточкою в напрямі вздовж кишки до появи точкових крововиливів у вигляді «кров'яної роси» та пошкодження парієтальної очеревини в нижніх квадрантах, що забезпечує розвиток адгезивного інтраабдомінального процесу в усіх піддослідних тварин (середній бал спайкового процесу за Matoba становив 4,90 (3,00; 6,00)).

2. Для експериментального відтворення інтраабдомінальних спайок в умовах перитоніту за 20 годин до описаного способу моделювання доцільне внутрішньоочеревинне введення 2 мл суспензії фе-

**Таблиця 2.** Шкала для оцінювання інтраабдомінального спайкоутворення в експерименті

Категорія та опис	Бал	Кількість випадків	
		1 серія	2 серія
<b>Поширеність зрощень</b>			
Немає залучення	0	–	–
≤25 % обробленої площі	1	1	–
≤50 % обробленої площі	2	3	4
≤75 % обробленої площі	3	7	2
≤100 % обробленої площі	4	–	–
<b>Щільність зрощень</b>			
Немає спайок	0	–	–
Розділяються тракцією	1	2	1
Розділяються тупим шляхом	2	3	1
Розділення потребує <50 % гострої дисекції	3	6	2
Розділення потребує >50 % гострої дисекції	4	–	2

**Таблиця 3.** Результати макроскопічного оцінювання вираженості спайкового процесу (середні значення в балах за шкалою Matoba, Me [Q<sub>25</sub>; Q<sub>75</sub>])

Серія	Matoba			Кількість випадків				
	Поширеність	Щільність	Загальний бал	Парціальна КН	Наявність випоту	Спайки до 1/2 рубця	Ускладнення з боку п/о рани	Летальність протягом періоду спостереження
1 серія, n = 11	3 [3; 3]	3 [2; 3]	5 [3; 6]	2	2	3	0	0
2 серія, n = 6	2,5 [2; 3]	3 [2; 3]	6 [5; 6]	0	6	3	2	1

калій у фізіологічному розчині хлориду натрію, що забезпечує розвиток адгезивного інтраабдомінального процесу в умовах фібринозно-гнійного перитоніту в усіх піддослідних тварин (середній бал спайкового процесу за Matoba – 4,83 (2,00; 7,00)).

**Перспективи подальших досліджень.** Дані дали змогу вважати розроблені моделі адекватними для здійснення надалі експериментальних досліджень для вивчення інтраабдомінальної профілактики спайкоутворення в умовах інфікування та в асептичних умовах.

## Фінансування

Дослідження виконане в рамках НДР Одеського національного медичного університету: «Диференційна діагностика та лікування гострих запальних хірургічних захворювань органів грудної та черевної порожнини в дітей» (№ держреєстрації 0111U010166) та НДР «Особливості перебігу хірургічних захворювань у дітей із диспластичним синдромом».

**Конфлікт інтересів:** відсутній.

**Conflicts of interest:** authors have no conflict of interest to declare.

Надійшла до редакції / Received: 08.10.2018

Після доопрацювання / Revised: 11.12.2018

Прийнято до друку / Accepted: 17.12.2018

## Відомості про авторів:

Мельниченко М. Г., д-р мед. наук, професор каф. дитячої хірургії, Одеський національний медичний університет, Україна.  
ORCID ID: 0000-0001-9066-4801

Ситнікова В. О., д-р мед. наук, професор,  
зав. каф. патоморфології, Одеський національний медичний  
університет, Україна.  
ORCID ID: 0000-0003-2111-669X  
Квашніна А. А., аспірант каф. дитячої хірургії, Одеський  
національний медичний університет, Україна.  
ORCID ID: 0000-0003-3704-2047

#### Сведения об авторах:

Мельниченко М. Г., д-р мед. наук, профессор каф. детской  
хирургии, Одесский национальный медицинский университет,  
Украина.  
Ситникова В. А., д-р мед. наук, профессор,  
зав. каф. патоморфологии, Одесский национальный  
медицинский университет, Украина.  
Квашнина А. А., аспирант каф. детской хирургии, Одесский  
национальный медицинский университет, Украина.

#### Information about authors:

Melnychenko M. H., MD, PhD, DSc, Professor of the Department  
of Pediatric Surgery, Odesa National Medical University, Ukraine.  
Sytnikova V. O., MD, PhD, DSc, Professor, Head of  
Pathomorphology Department, Odesa National Medical University,  
Ukraine.  
Kvashnina A. A., Postgraduate Student of the Department of  
Pediatric Surgery, Odesa National Medical University, Ukraine.

#### Список літератури

- [1] Ашурметов Р.И. Моделирование спаечной болезни / Р.И. Ашурметов, А.А. Ризаходжаев // Вопросы медицины: теория и практика: материалы международной заочной научно-практической конференции. (03 декабря 2012 г.). – Новосибирск : СибАК, 2012. – С. 107–110.
- [2] Липатов В.А. Обоснование применения геля метилцеллюлозы для профилактики послеоперационного спаечного процесса брюшной полости (экспериментальное исследование): автореф. диссертации на соискание ученой степени к.мед.н.: 14.00.27 / В.А. Липатов. – Курск, 2004. – 28 с.
- [3] Оценка эффективности различных вариантов моделирования спаечного процесса брюшной полости / А.А. Сопуев, Н.Н. Маматов, К.Е. Овчаренко и др. // Актуальные проблемы гуманитарных и естественных наук. – 2011. – №3. – С. 327–332.
- [4] Assessment of postoperative adhesion formation in a rat cecum model using different techniques / L. Zeng, S. Yan, W.L. Li, et al. // Pak J Pharm Sci. – 2015. – Vol. 28. – P. 1049–54.
- [5] High Reproducibility of Adhesion Formation in Rat with Meso-Stitch Approximation of Injured Cecum and Abdominal Wall / D. Poehnert, M. Abbas, H. Kreipe, et al. // International Journal of Medical Sciences. – 2015. – №12. – P. 1–6.
- [6] Innovative barriers for peritoneal adhesion prevention: liquid or solid? Aratuterine horn model / M. Wallwiener, S. Brucker, H. Hierlemann et al. // Fertility and Sterility. – 2006. – Vol. 86. – Sup. 4. – P. 1266–1276.
- [7] Prevention of Polyglycolic Acid-Induced Peritoneal Adhesions Using Alginate in a Rat Model / M. Matoba, A. Hashimoto, A. Tanzawa, et al. // BioMed Research International. – 2015. – Vol. 2015. – P. 403413.
- [8] Standardised Models for Inducing Experimental Peritoneal Adhesions in Female Rats / B. Kraemer, C. Wallwiener, T.K. Rajab, et al. // BioMed Research International. – 2014. – Vol. 2014. – P. 435056.

#### References

- [1] Ashurmetov, R. I., & Rizakhodzhaev, A. A. (2012). Modelirovanie spaechnoj bolezni [Modeling of adhesive disease]. *Voprosy mediciny: teoriya i praktika*. Proceedings of the International Scientific Practical Conference. (P. 107–110). Novosibirsk. [in Russian].
- [2] Lipatov, V. A. (2004). *Obosnovanie primeneniya gelya metilcellulozy dlya profilaktiki posleoperacionnogo spaechnogo processa bryushnoj polosti* (Avtoref. dis ...kand. med. nauk). [Substantiation of the use of methylcellulose gel for the prevention of postoperative adhesions of the abdominal cavity]. (Extended abstract of candidate's thesis). Kursk. [in Russian].
- [3] Sopuev, A. A., Mamatov, N. N., Ovcharenko, K. Ye., Umurzakov, O. A., Ibragimov, U. K. (2011). Ocenka e'ffektivnosti razlichnykh variantov modelirovaniya spaechnogo processa bryushnoj polosti [Evaluation of the effectiveness of various options for modeling the adhesion process of the abdominal cavity]. *Aktual'nye problemy gumanitarnykh i yestestvennykh nauk*, 3, 327–332. [in Russian].
- [4] Zeng, L., Yan, S., Li, W. L., Yang, L., Yue, Y. Z., Jiang, C. X., et al. (2015). Assessment of postoperative adhesion formation in a rat cecum

model using different techniques. *Pakistan journal of pharmaceutical sciences*, 28, 1049–54.

- [5] Poehnert, D., Abbas, M., Kreipe, H., Klempnauer, J., & Winny, M. (2015). High Reproducibility of Adhesion Formation in Rat with Meso-Stitch Approximation of Injured Cecum and Abdominal Wall. *International Journal of Medical Sciences*, 12(1), 1–6. doi: 10.7150/ijms.8870
- [6] Wallwiener, M., Brucker, S., Hierlemann, H., Brochhausen, C., Solomayer, E., & Wallwiener, C. (2006). Innovative barriers for peritoneal adhesion prevention: liquid or solid? A rat uterine horn model. *Fertility And Sterility*, 86(4), 1266–1276. doi: 10.1016/j.fertnstert.2006.05.023
- [7] Matoba, M., Hashimoto, A., Tanzawa, A., Orikasa, T., Ikeda, J., Iwame, Y., et al. (2015). Prevention of Polyglycolic Acid-Induced Peritoneal Adhesions Using Alginate in a Rat Model. *Biomed Research International*, 2015, 403413. doi: 10.1155/2015/403413
- [8] Kraemer, B., Wallwiener, C., Rajab, T., Brochhausen, C., Wallwiener, M., & Rothmund, R. (2014). Standardised Models for Inducing Experimental Peritoneal Adhesions in Female Rats. *Biomed Research International*, 2014, 435056. doi: 10.1155/2014/435056